ISSN 1814-6023 (Print)
ISSN 2524-2350 (Online)

ВЕСЦІ
НАЦЫЯНАЛЬНАЙ АКАДЭМІІ НАВУК БЕЛАРУСІ

СЕРЫЯ МЕДЫЦЫНСКІХ НАВУК. 2026. Т. 23, № 4

ИЗВЕСТИЯ
НАЦИОНАЛЬНОЙ АКАДЕМИИ НАУК БЕЛАРУСИ

СЕРИЯ МЕДИЦИНСКИХ НАУК. 2026. Т. 23, № 4

Журнал основан в 2004 г.

Выходит четыре раза в год

Учредитель – Национальная академия наук Беларуси

Журнал зарегистрирован в Министерстве информации Республики Беларусь,
свидетельство о регистрации № 393 от 18 мая 2009 г.

Журнал входит в Перечень научных изданий Республики Беларусь
для опубликования результатов диссертационных исследований,
включен в международную базу данных Scopus
и в базу данных Российского индекса научного цитирования (РИНЦ)

Главный редактор

Василий Генрихович Богдан –
Отделение медицинских наук Национальной академии наук Беларуси, Минск, Республика Беларусь

Редакционная коллегия

О. О. Руммо (*заместитель главного редактора*) – Минский научно-практический центр хирургии, трансплантологии и гематологии, Минск, Республика Беларусь
Т. В. Смирнова (*ведущий редактор журнала*) – Издательский дом «Беларуская навука», Минск, Республика Беларусь
Ф. И. Висмонт – Белорусский государственный медицинский университет, Минск, Республика Беларусь
М. А. Герасименко – Республиканский научно-практический центр травматологии и ортопедии, Минск, Республика Беларусь
Ю. Л. Горбич – Комитет по здравоохранению Мингорисполкома, Минск, Республика Беларусь
Ю. Е. Еременко – Республиканский научно-практический центр оториноларингологии, Минск, Республика Беларусь
С. Л. Кабак – Белорусский государственный медицинский университет, Минск, Республика Беларусь

Н. П. Канунникова – Гродненский государственный университет имени Янки Купалы, Гродно, Республика Беларусь
В. С. Караник – Президиум Национальной академии наук Беларуси, Минск, Республика Беларусь
С. А. Красный – Республиканский научно-практический центр онкологии и медицинской радиологии имени Н. Н. Александрова, Минск, Республика Беларусь
О. Е. Кузнецов – Институт биохимии биологически активных соединений Национальной академии наук Беларуси, Гродно, Республика Беларусь
Н. П. Митьковская – Белорусский государственный медицинский университет, Минск, Республика Беларусь
А. Г. Мойсеёнок – Институт биохимии биологически активных соединений Национальной академии наук Беларуси, Гродно, Республика Беларусь
С. П. Рубникович – Белорусский государственный медицинский университет, Минск, Республика Беларусь
Р. Р. Сидорович – Республиканский научно-практический центр неврологии и нейрохирургии, Минск, Республика Беларусь
И. О. Стома – Национальный исследовательский центр «Курчатовский институт», Минск, Республика Беларусь
А. В. Строцкий – Белорусский государственный медицинский университет, Минск, Республика Беларусь
Д. В. Тапальский – Институт физиологии Национальной академии наук Беларуси, Минск, Республика Беларусь
И. А. Чешик – Институт радиобиологии Национальной академии наук Беларуси, Гомель, Республика Беларусь

Редакционный совет

И. С. Абельская – Республиканский клинический медицинский центр Управления делами Президента Республики Беларусь, аг. Ждановичи, Республика Беларусь
С. А. Бойцов – Национальный медицинский исследовательский центр кардиологии имени академика Е. И. Чазова, Москва, Российская Федерация
И. Г. Жук – Гродненский государственный медицинский университет, Гродно, Республика Беларусь
А. Д. Каприн – Национальный медицинский исследовательский центр радиологии, Москва, Российская Федерация
И. А. Карпов – Белорусский государственный медицинский университет, Минск, Республика Беларусь
А. Н. Михайлов – Белорусский государственный медицинский университет, Минск, Республика Беларусь
А. М. Пристром – Республиканский научно-практический центр «Кардиология», Минск, Республика Беларусь
Н. Д. Савенкова – Санкт-Петербургский государственный педиатрический медицинский университет, Санкт-Петербург, Российская Федерация
А. В. Солнцева – Республиканский научно-практический центр детской онкологии, гематологии и иммунологии, д. Боровляны, Республика Беларусь
В. И. Стародубов – Российская академия наук, Москва, Российская Федерация
С. И. Третьяк – Белорусский государственный медицинский университет, Минск, Республика Беларусь
М. В. Угрюмов – Институт биоорганической химии имени академиков М. М. Шемякина и Ю. А. Овчинникова Российской академии наук, Москва, Российская Федерация
В. П. Чехонин – Российская академия наук, Москва, Российская Федерация
А. Н. Чуканов – Витебский государственный ордена Дружбы народов медицинский университет, Витебск, Республика Беларусь

Адрес редакции:
ул. Академическая, 1, к. 119, 220072, г. Минск, Республика Беларусь.
Тел.: + 375 17 272-19-19; e-mail: medvesti@mail.ru.
Сайт: vestimed.belnauka.by.

ИЗВЕСТИЯ НАЦИОНАЛЬНОЙ АКАДЕМИИ НАУК БЕЛАРУСИ.
Серия медицинских наук. 2026. Т. 23, № 4
Выходит на русском, белорусском и английском языках

Редактор *Т. В. Смирнова*
Компьютерная верстка *И. В. Счеснюк*

Подписано в печать 11.11.2026. Выход в свет 27.11.2026. Формат 60×84 1/8. Бумага офсетная.
Печать цифровая. Усл. печ. л. 10,23. Уч.-изд. л. 11,3. Тираж 36 экз. Заказ 218.
Цена номера: индивидуальная подписка – 16,33 руб., ведомственная подписка – 36,06 руб.

Издатель и полиграфическое исполнение:
Республиканское унитарное предприятие «Издательский дом «Беларуская навука».
Свидетельство о государственной регистрации издателя, изготовителя, распространителя печатных изданий
№ 1/18 от 02.08.2013. ЛП № 02330/455 от 30.12.2013. Ул. Ф. Скорины, 40, 220084, г. Минск, Республика Беларусь

© РУП «Издательский дом «Беларуская навука»,
Весці Нацыянальнай акадэміі навук Беларусі. Серыя медыцынскіх навук, 2026

ISSN 1814-6023 (Print)
ISSN 2524-2350 (Online)

PROCEEDINGS
OF THE NATIONAL ACADEMY OF SCIENCES OF BELARUS

MEDICAL SERIES, 2026, vol. 23, no. 4

The Journal was founded in 2004

Issued four times a year

Founder is the National Academy of Sciences of Belarus

The journal is registered on May 18, 2009 by the Ministry of Information of the Republic of Belarus in the State Registry of Mass Media, reg. no. 393

The Journal is included in The List of Journals for Publication of the Results of Dissertation Research in the Republic of Belarus, in the Scopus international database and in the Russian Science Citation Index (RSCI) database

Editor-in-Chief

Vasiliy G. Bogdan –
Department of Medical Sciences of the National Academy of Sciences of Belarus, Minsk, Republic of Belarus

Editorial Board

Oleg O. Rummo (*Associate Editor-in-Chief*) – Minsk Scientific-Practical Center of Surgery, Transplantation and Hematology, Minsk, Republic of Belarus
Tatsiana V. Smirnova (*Leading Editor*) – Publishing House "Belaruskaya Navuka", Minsk, Republic of Belarus
Igor A. Cheshik – Institute of Radiobilogy of the National Academy of Sciences, Gomel, Republic of Belarus
Yulia E. Eremenko – Republican Center for Research and Practice in Otolaryngology, Minsk, Republic of Belarus
Mikhail A. Gerasimenko – Republican Scientific-Practical Center of Traumatology and Orthopedics, Minsk, Republic of Belarus
Yuriy L. Gorbich – Health Committee of Minsk City Executive Committee, Minsk, Republic of Belarus
Sergei L. Kabak – Belarusian State Medical University, Minsk, Republic of Belarus
Nina P. Kanunnikova – Yanka Kupala State University of Grodno, Grodno, Republic of Belarus
Vladimir S. Karanik – Presidium of the National Academy of Sciences of Belarus, Minsk, Republic of Belarus
Sergei A. Krasny – N. N. Alexandrov National Cancer Centre, Minsk, Republic of Belarus
Oleg E. Kuznetsov – Institute of Biochemistry of Biologically Active Substances of the National Academy of Sciences of Belarus, Grodno, Republic of Belarus
Natalia P. Mitkovskaya – Belarusian State Medical University, Minsk, Republic of Belarus
Andrey G. Moiseenok – Institute of Biochemistry of Biologically Active Compounds of the National Academy of Sciences of Belarus, Grodno, Republic of Belarus
Sergey P. Rubnikovich – Belarusian State Medical University, Minsk, Republic of Belarus
Ryszard R. Sidorovich – Republican Research and Practical Center of Neurology and Neurosurgery, Minsk, Republic of Belarus
Igor O. Stoma – National Research Centre Kurchatov Institute, Minsk, Republic of Belarus

Alexander V. Strotsky – Belarusian State Medical University, Minsk, Republic of Belarus
Dmitry V. Tapalsky – Institute of Physiology of the National Academy of Sciences of Belarus, Minsk, Republic of Belarus
Frantishek I. Vismont – Belarusian State Medical University, Minsk, Republic of Belarus

Editorial Council

Irina S. Abelskaya – Republican Clinical Medical Center of the Administration of the President of the Republic of Belarus, Zhdanovichy rural council, Republic of Belarus
Sergey A. Boytsov – National Medical Research Center for Cardiology named after academician Yevgeniy Chazov, Moscow, Russian Federation
Vladimir P. Chekhonin – Russian Academy of Sciences, Moscow, Russian Federation
Aleksey N. Chukanov – Vitebsk State Order of Peoples' Friendship Medical University, Vitebsk, Republic of Belarus
Andrey D. Kaprin – National Medical Research Radiological Center, Moscow, Russian Federation
Igor A. Karpov – Belarusian State Medical University, Minsk, Republic of Belarus
Anatoliy N. Mikhaylov – Belarusian State Medical University, Minsk, Republic of Belarus
Andrey M. Pristrom – Republican Scientific and Practical Centre "Cardiology", Minsk, Republic of Belarus
Nadezhda D. Savenkova – Saint Petersburg State Pediatric Medical University, Saint Petersburg, Russian Federation
Anzhelika V. Solntseva – Republican Scientific and Practical Centre for Pediatric Oncology, Hematology and Immunology, Borovlyany village, Republic of Belarus
Vladimir I. Starodubov – Russian Academy of Sciences, Moscow, Russian Federation
Stanislav I. Tretyak – Belarusian State Medical University, Minsk, Republic of Belarus
Mikhail V. Ugryumov – M. M. Shemyakin and Yu. A. Ovchinnikov Institute of Bioorganic Chemistry of the Russian Academy of Sciences, Moscow, Russian Federation
Igor G. Zhuk – Grodno State Medical University, Grodno, Republic of Belarus

Address of the Editorial Office:
1, Akademicheskaya Str., room 119, 220072, Minsk, Republic of Belarus.
Phone: +375 17 272-19-19; e-mail: medvesti@mail.ru.
Website: vestimed.belnauka.by.

PROCEEDINGS OF THE NATIONAL ACADEMY OF SCIENCES OF BELARUS.
Medical series, 2026, vol. 23, no. 4.

Printed in Russian, Belarusian and English languages

Editor *T. V. Smirnova*
Computer imposition *I. V. Schasniuk*

It is sent of the press 11.11.2026. Appearance 27.11.2026. Format 60×84 1/8. Offset paper. The press digital.
Printed pages 10.23. Publisher's signatures 11.3. Circulation 36 copies. Order 218.
Number price: individual subscription – 16.33 byn., departmental subscription – 36.06 byn.

Publisher and printing execution:
Republican unitary enterprise "Publishing House "Belaruskaya Navuka"
Certificate on the state registration of the publisher, manufacturer, distributor of printing editions
No. 1/18 dated August 2, 2013. License for the press No. 02330/455 dated December 30, 2013.
Address: 40, F. Skorina Str., Minsk, 220084, Republic of Belarus.

© RUE "Publishing House "Belaruskaya Navuka",
Proceedings of the National Academy of Sciences of Belarus. Medical series, 2026

ISSN 1814-6023 (Print)
ISSN 2524-2350 (Online)

ЗМЕСТ

КЛІНІЧНАЯ І ЭКСПЕРЫМЕНТАЛЬНАЯ МЕДЫЦЫНА

Голуб О. М., Науменко Л. В., Красный С. А., Жиляева Е. П., Сущеня Г. А., Евмененко А. А. Секторальная лазеркоагуляция сетчатки с интравитреальным введением глюкокортикоидов при лечении меланомы сосудистой оболочки глаза (*на англ. яз.*) 271

Рубникович С. П., Бекжанова О. Е., Фуркатова С. Ф., Астанакулова М. М., Алимова С. Х., Заитханов А. А., Бабаджанова Н. Т. Оценка эффективности элиминации биопленки *Enterococcus faecalis* на различной глубине дентина корневых каналов зубов при ирригации фитопрепаратом в исследовании *in vitro* 279

Жукова Т. В., Белецкий А. В., Шанько Ю. Г., Борисов А. В., Кузнецов Я. О., Добрецов К. Г., Самочерных К. А., Иванова Н. Е., Забродская Ю. М., Олюшин В. Е. Возможности одорологии в ранней диагностике глиобластомы 288

Висмонт Ф. И. Характер изменений содержания липидов в плазме крови, печени, гипоталамусе и продолговатом мозге при бактериальной эндотоксинемии 293

Шман Т. В., Вашкевич Е. П., Лебедева Ю. В., Мухаметшина А. С., Клыч А. В., Луцкович Д. В., Ласюков Е. А. Генетическая модификация естественных киллерных клеток и получение анти-BCMA CAR EK клеток 303

Кабак С. Л., Мельниченко Ю. М., Мехтиев Р. С. Морфологическое обоснование нёбной анестезии зубов 314

Зновец Т. В., Барановская Е. И., Саевич Н. И. Предикторы акушерских осложнений у женщин с COVID-19 во время беременности 321

Родич А. В., Сидорович Р. Р., Марьенко И. П., Лущик П. Е., Бодяк Д. А., Рафальский И. В., Давидян А. В., Забродец Г. В. Оптимизация хирургического лечения гемифациального спазма и вестибулярной пароксизмии с использованием синтетического протектора 335

Топол И. А., Елыкова А. В., Полякова И. С., Рудых Н. А. Взаимосвязь полиморфизма rs1042713 гена *ADRB2* с уровнем артериального давления у беременных женщин 345

ISSN 1814-6023 (Print)
ISSN 2524-2350 (Online)

CONTENTS

CLINICAL AND EXPERIMENTAL MEDICINE

Holub O. M., Naumenko L. V., Krasny S. A., Zhylyayeva E. P., Sushchenya G. A., Evmenenko A. A. Sectoral laser coagulation of the retina with intravitreal glucocorticoid administration in the treatment of choroidal melanoma 271

Rubnikovich S. P., Bekjanova O. Y., Furkatova S. F., Astanakulova M. M., Alimova S. H., Zaithanov A. A., Babadjanova N. T. Evaluation of the efficacy of *Enterococcus faecalis* biofilm elimination at various depths in root canal dentin during irrigation with a multicomponent herbal preparation in an *in vitro* study 279

Zhukova T. V., Beletsky A. V., Shanko Yu. G., Borisov A. V., Kuznetsov Y. O., Dobretsov K. G., Samochernykh K. A., Ivanova N. E., Zabrodskaya Yu. M., Olyushin V. E. The potential of odorology in the early diagnosis of glioblastoma 288

Vismont F. I. Nature of changes in lipid content in blood plasma, liver, hypothalamus, and medulla oblongata during bacterial endotoxemia 293

Shman T. V., Vashkevich K. P., Lebedeva Yu. V., Muhametshina A. S., Klych H. V., Lutskovich D. V., Lasyukov E. A. Genetic modification of natural killer cells and generation of anti-BCMA CAR NK cells 303

Kabak S. L., Melnichenko Y. M., Mekhtiev R. S. Morphological rationale of palatal dental anesthesia 314

Znovets T. V., Baranovskaya E. I., Saevich N. I. Predictors of obstetric complications in women with COVID-19 during pregnancy 321

Rodich A. V., Sidorovich R. R., Maryenko I. P., Lushchyk P. E., Badziak D. A., Rafalski I. V., Davidyan A. V., Zabrodzets G. V. Optimization of surgical treatment for hemifacial spasm and vestibular paroxysmia using a synthetic protector 335

Topol I. A., Elykova A. V., Polyakova I. S., Rudykh N. A. Relationship between the rs1042713 *ADRB2* gene polymorphism and blood pressure level in pregnant women 345

ISSN 1814-6023 (Print)
ISSN 2524-2350 (Online)

КЛІНІЧНАЯ І ЭКСПЕРЫМЕНТАЛЬНАЯ МЕДЫЦЫНА

CLINICAL AND EXPERIMENTAL MEDICINE

UDC 616-006:617.73
https://doi.org/10.29235/1814-6023-2026-23-4-271-278 Received 06.09.2026

Olga M. Holub[1], Larisa V. Naumenko[2], Sergey A. Krasny[2], Ekaterina P. Zhylyayeva[2], Galina A. Sushchenya[1], Alesya A. Evmenenko[2]

[1]Minsk Regional Children's Clinical Hospital, Borovlyany village, Minsk District, Republic of Belarus
[2]N. N. Alexandrov National Cancer Centre of Belarus, Lesnoy, Minsk District, Republic of Belarus

SECTORAL LASER COAGULATION OF THE RETINA WITH INTRAVITREAL GLUCOCORTICOID ADMINISTRATION IN THE TREATMENT OF CHOROIDAL MELANOMA

Abstract. Reducing the incidence and severity of radiation-associated complications in the treatment of choroidal melanoma (CM) remains a critical challenge in ocular oncology.

To evaluate the efficacy of sectoral laser coagulation (SLC) with glucocorticoid (GC) administration in patients with CM undergoing radiation therapy (RT).

This prospective randomized study included 60 patients with CM staged cT1–3N0M0 who received either brachytherapy (BT) or stereotactic radiotherapy (SRT). Patients in the main group underwent retinal SLC 3–4 weeks before RT. The onset and severity grade of radiation retinopathy were recorded. All patients received intravitreal GC (0.1 mL Kenalog).

In the control group, central retinal thickness (CRT) increased over the 6-month follow-up period: by 10 μm ($p < 0.001$). In the main group (with SLC), CRT remained stable: before RT – 285.0 [259.5–330.5] μm; at 1 month – 268.0 [238.3–306.3] μm ($p = 0.556$); at 3 months – 263.0 [230.3–285.5] μm ($p = 0.319$); and at 6 months – 266.0 [238.5–281.0] μm ($p = 0.387$). No significant increase in CRT was observed in the study group, indicating the absence of early signs of radiation maculopathy. At 6 months, CRT in the control group was 35 μm (13.2 %) higher than in the main group ($p = 0.004$).

Sectoral laser coagulation combined with intravitreal GC administration in patients with CM prior to radiation therapy demonstrated statistically significant efficacy in reducing CRT, thereby markedly decreasing the severity of radiation maculopathy.

Keywords: uveal melanoma, radiation therapy, radiation retinopathy, laser coagulation of the retina

For citation: Holub O. M., Naumenko L. V., Krasny S. A., Zhylyayeva E. P., Sushchenya G. A., Evmenenko A. A. Sectoral laser coagulation of the retina with intravitreal glucocorticoid administration in the treatment of choroidal melanoma. *Vestsi Natsyyanal'nai akademii navuk Belarusi. Seryya medytsynskikh navuk = Proceedings of the National Academy of Sciences of Belarus. Medical series*, 2026, vol. 23, no. 4, pp. 271–278 (in Russian). https://doi.org/10.29235/1814-6023-2026-23-4-271-278

О. М. Голуб[1], Л. В. Науменко[2], С. А. Красный[2], Е. П. Жиляева[2], Г. А. Сущеня[1], А. А. Евмененко[2]

[1]Минская областная детская клиническая больница, д. Боровляны, Минский район, Республика Беларусь
[2]Республиканский научно-практический центр онкологии и медицинской радиологии имени Н. Н. Александрова, аг. Лесной, Минский район, Республика Беларусь

СЕКТОРАЛЬНАЯ ЛАЗЕРКОАГУЛЯЦИЯ СЕТЧАТКИ С ИНТРАВИТРЕАЛЬНЫМ ВВЕДЕНИЕМ ГЛЮКОКОРТИКОИДОВ ПРИ ЛЕЧЕНИИ МЕЛАНОМЫ СОСУДИСТОЙ ОБОЛОЧКИ ГЛАЗА

Аннотация. Снижение количества и степени тяжести постлучевых осложнений при лечении меланомы хориоидеи (МХ) является актуальной задачей в онкоофтальмологии.

Цель работы – оценить эффективность секторальной лазерной коагуляции (СЛК) и применения глюкокортикоидов (ГКС) в лечении пациентов с использованием лучевой терапии (ЛТ) при МХ.

В проспективное рандомизированное исследование включены 60 пациентов с МХ с распространенностью опухоли cT1-3N0M0, которым проводилась брахитерапия (БТ) и стереотаксическая лучевая терапия (СЛТ). Пациентам

основной группы выполнялась СЛК сетчатки за 3–4 недели до лучевой терапии. Фиксировалось появление признаков постлучевой ретинопатии и степень ее тяжести. Пациентам всех групп вводился ГКС интравитреально (0,1 мл, кеналог).

Центральная толщина сетчатки (ЦТС) в контрольной группе в период наблюдения до 6 месяцев увеличилась на 10 мкм ($p < 0{,}001$). В основной группе не зафиксировано достоверного увеличения ЦТС, что указывает на отсутствие ранних признаков постлучевой макулопатии. У пациентов контрольной группы ЦТС через 6 месяцев была на 35 мкм (13,2 %) выше, чем в основной группе ($p = 0{,}004$).

СЛК с интравитреальным введением ГКС у пациентов с МХ перед проведением ЛТ достоверно показала свою эффективность по показателю ЦТС, значительно снижая степень постлучевой макулопатии.

Ключевые слова: увеальная меланома, лучевая терапия, постлучевая ретинопатия, лазеркоагуляция сетчатки

Для цитирования: Секторальная лазеркоагуляция сетчатки с интравитреальным введением глюкокортикоидов при лечении меланомы сосудистой оболочки глаза / О. М. Голуб, Л. В. Науменко, С. А. Красный [и др.] // Весці Нацыянальнай акадэміі навук Беларусі. Серыя медыцынскіх навук. – 2026. – Т. 23, № 4. – С. 271–278. https://doi.org/10.29235/1814-6023-2026-23-4-271-278

Introduction. Radiation therapy (RT) emerged in the mid-20th century as a therapeutic alternative to enucleation in patients with uveal melanoma (UM). Over recent decades, RT has undergone substantial changes, in terms of dose-delivery technologies with an expanded range of radiation sources. With the shift in treatment preferences for UM from primary enucleation toward eye-sparing RT, ocular oncologists have encountered an increased incidence of ocular complications including radiation retinopathy [1]. Therefore, the search for methods to reduce the frequency of radiation complications remains an important goal.

The aim of this study was to evaluate the efficacy of sectoral laser coagulation (SLC) combined with glucocorticoid (GC) administration in patients with choroidal melanoma (CM) undergoing RT.

Materials and methods. This prospective randomized study included 60 patients with CM staged cT1–3N0M0 who underwent either brachytherapy (BT) with a prescribed dose of 120–130 Gy to the tumor apex or single-fraction stereotactic radiotherapy (SRT) with a prescribed dose of 23–25–30 Gy to the tumor margin. The main group included 12 patients treated with BT and 18 treated with SRT, whereas the control group included 14 and 16 patients, respectively. Within- and between-group analyses of central retinal thickness (CRT) were performed. Patients in the main group underwent retinal SLC using a Quantel Medical VITRA 2 laser system (France) and a Goldmann three-mirror lens OG3M (Ocular, USA) 3–4 weeks before RT. All patients underwent optical coherence tomography (OCT) of the macular region and optic disc, as well as fundus photography, 3–4 weeks before RT and at 1, 3, and 6 months after RT. Additionally, a comparative analysis of complications was performed in all patients after SRT, stratified by whether SLC was performed. All patients received an intravitreal GC injection (0.1 mL Kenalog) via the pars plana.

The main and control groups were comparable with respect to sex, age, tumor stage, and baseline CRT values prior to RT, as shown in Table 1.

Table 1. **Distribution of patients in the main and control groups by sex, age, baseline CRT values before RT, and tumor stage**

Parameter		Main group	Control group
Number of patients, sex, n (male/female)		30 (9/21)	30 (10/20)
Age, years		64.5 [51.3–71.0]	68.0 [58.5–71.0]
CRT before RT, μm		257.0 [233.0–299.5]	256.0 [229.8–283.0]
Prevalence of tumor process (T)	T1	16	16
	T2	14	12
	T3		2

The onset and severity grade of radiation retinopathy were recorded according to the classification proposed by N. Horgan et al.: grade I – extrafoveal non-cystoid edema; grade II – extrafoveal cystoid edema; grade III – foveal non-cystoid edema; grade IV – mild to moderate foveal cystoid edema; and grade V – severe foveal cystoid edema [2]. The grading scale was based on standard reference OCT images (Fig. 1).

Qualitative variables are presented as absolute counts and relative frequencies and were compared using Pearson's χ^2 test. To determine the appropriate format for presenting quantitative variables, normality of distribution was assessed using the Shapiro–Wilk W test. Quantitative variables are expressed as medians with the 25th and 75th percentiles. For comparison of quantitative variables between two independent groups, the nonparametric Mann–Whitney U test was used; for two related groups, the Wilcoxon signed-rank test was applied.

All *p*-values were two-sided. In all analyses, differences were considered statistically significant at $p < 0.05$. Statistical analyses were performed using SPSS 27.0.

Results. CRT among all patients enrolled in the study increased significantly from 256.3 [230.3–296.5] μm to 278.0 [242.0–311.0] μm ($p = 0.021$). Changes in CRT in the main and control groups before treatment and at 1, 3, and 6 months are presented in Table 2.

CRT was assessed separately in each group. In the control group (no SLC performed), CRT increased over the 6-month follow-up: before RT – 256.0 [229.8–283.0] μm; at 1 month – 267.0 [230.0–319.0] μm ($p = 0.005$); at 3 months – 285.0 [259.5–330.5] μm ($p < 0.001$); and at 6 months – 301.0 [259.5–330.5] μm ($p < 0.001$). In the main group (SLC performed), CRT did not change significantly: before RT – 285.0 [259.5–330.5] μm; at 1 month – 268.0 [238.3–306.3] μm ($p = 0.556$); at 3 months – 263.0 [230.3–285.5] μm ($p = 0.319$); and at 6 months – 266.0 [238.5–281.0] μm ($p = 0.387$).

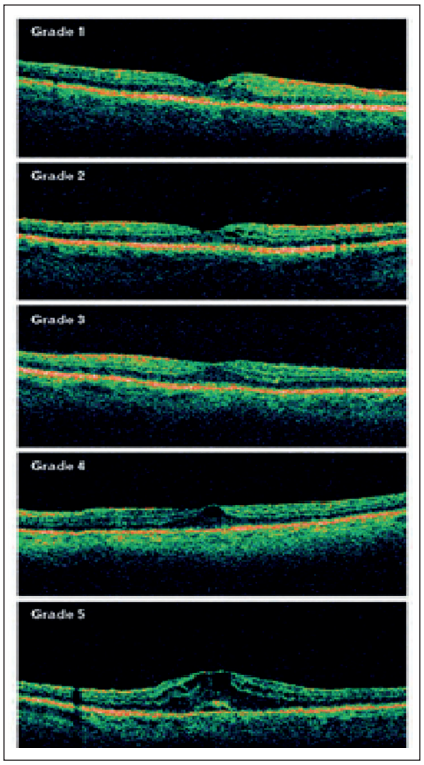

Fig. 1. OCT-based classification of radiation-induced macular edema

Table 2. **CRT in the main and control groups before treatment and at 1, 3, and 6 months after RT**

Patient group	CRT, μm			
	Before treatment	1 month	3 months	6 months
Main group	285.0 [259.5–330.5]	268.0 [238.3–306.3], $p = 0.556$	263.0 [230.3–285.5], $p = 0.319$	266.0 [238.5–281,0], $p = 0.387$
Control group	256.0 [229.8–283.0]	267.0 [230.0–319.0], $p = 0.005$	285.0 [259.5–330.5], $p < 0,001$	301.0 [259.0–384.0], $p < 0,001$
p (between groups)	0.574	0.946	0.017	0.004

When comparing CRT between the main and control groups, no significant difference was found at 1 month after RT: 268.0 [238.3–306.3] μm vs. 267.0 [230.0–319.0] μm, respectively ($p = 0.946$). At 3 months, CRT was 263.0 [230.3–285.5] μm in the main group and 285.0 [259.5–330.5] μm in the control group ($p = 0.017$); at 6 months, it was 266.0 [238.5–281.0] μm and 301.0 [259.0–384.0] μm, respectively ($p = 0.004$). Thus, at 3 and 6 months, CRT differences between the main and control groups were statistically significant, suggesting that early signs of radiation maculopathy were less pronounced in the main group. At 6 months after treatment, CRT in the control group was 35 μm (13.2 %) higher than in the main group ($p = 0.004$).

Radiation maculopathy was detected on OCT in 8 patients: 3 in the main group (11.1 %; 95 % CI, 3.9–28.1 %) and 5 in the control group (20.0 %; 95 % CI, 8.9–39.1 %; $p > 0.05$). In the main group, radiation maculopathy was first detected at 3 months in 1 patient after BT (grade I) and at 6 months in 2 patients (1 after BT, grade I; 1 after SRT, grade II). In the control group, signs of radiation retinopathy were observed as early as 1 month in 2 patients after SRT (grades II and III), at 3 months in 2 patients after BT and SRT (grades II and III, respectively), and at 6 months in 1 patient after BT (grade V; Table 3).

In the main group, signs of radiation maculopathy were less pronounced and were recorded in only 2 patients at 3 and 6 months of follow-up. In the control group (no prior SLC), manifestations of radiation maculopathy were recorded in 5 patients at 1, 3, and 6 months of follow-up.

Table 3. **Number of patients with signs of radiation retinopathy in the main and control groups**

Number of patients with signs of radiation retinopathy		After 1 month					After 3 months					After 6 months				
		Grade I	Grade II	Grade III	Grade IV	Grade V	Grade I	Grade II	Grade III	Grade IV	Grade V	Grade I	Grade II	Grade III	Grade IV	Grade V
Main group	BT						1					1				
	SRT												1			
Control group	BT							1								1
	SRT		1	1					1							

Clinical cases from a photo archive of radiation maculopathy based on OCT examination results in patients with CM are presented (Fig. 2, 3).

During the observation period of 1 to 2 months after RT, hypotensive therapy was prescribed due to ocular hypertension in 6 patients of the main group (1 patient with stage cT3N0M0 and 5 patients with stage cT2N0M0 after SRT) and in 7 patients of the control group (1 patient with stage cT3N0M0 after SRT, 4 patients with stage cT2N0M0 after SRT, and 1 patient with stage cT2N0M0 after BT).

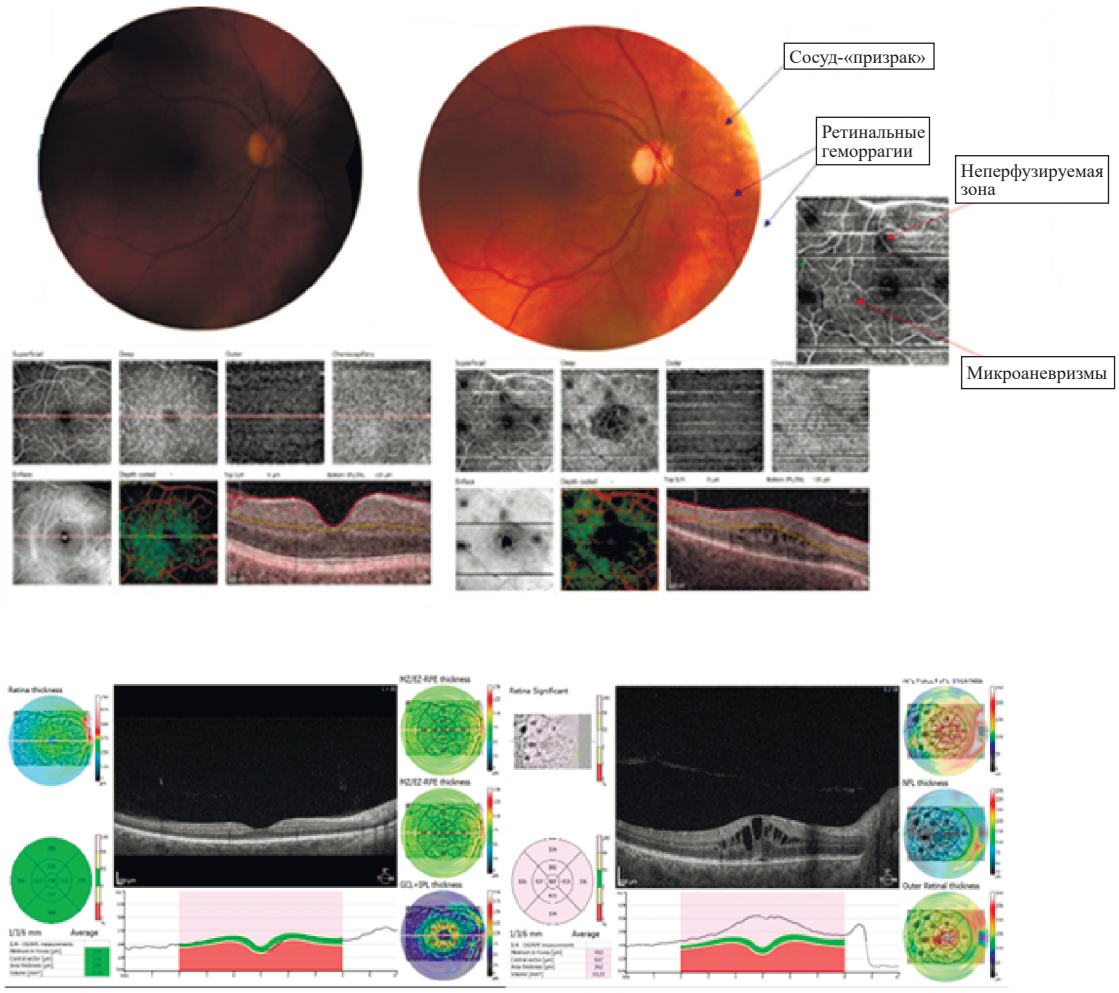

Fig. 2. Photo archive of OCT examination results in a patient with CM staged cT2N0M0: tumor thickness 5.3 mm, basal diameter 10.3 mm before and 6 months after BT; grade V radiation maculopathy developed

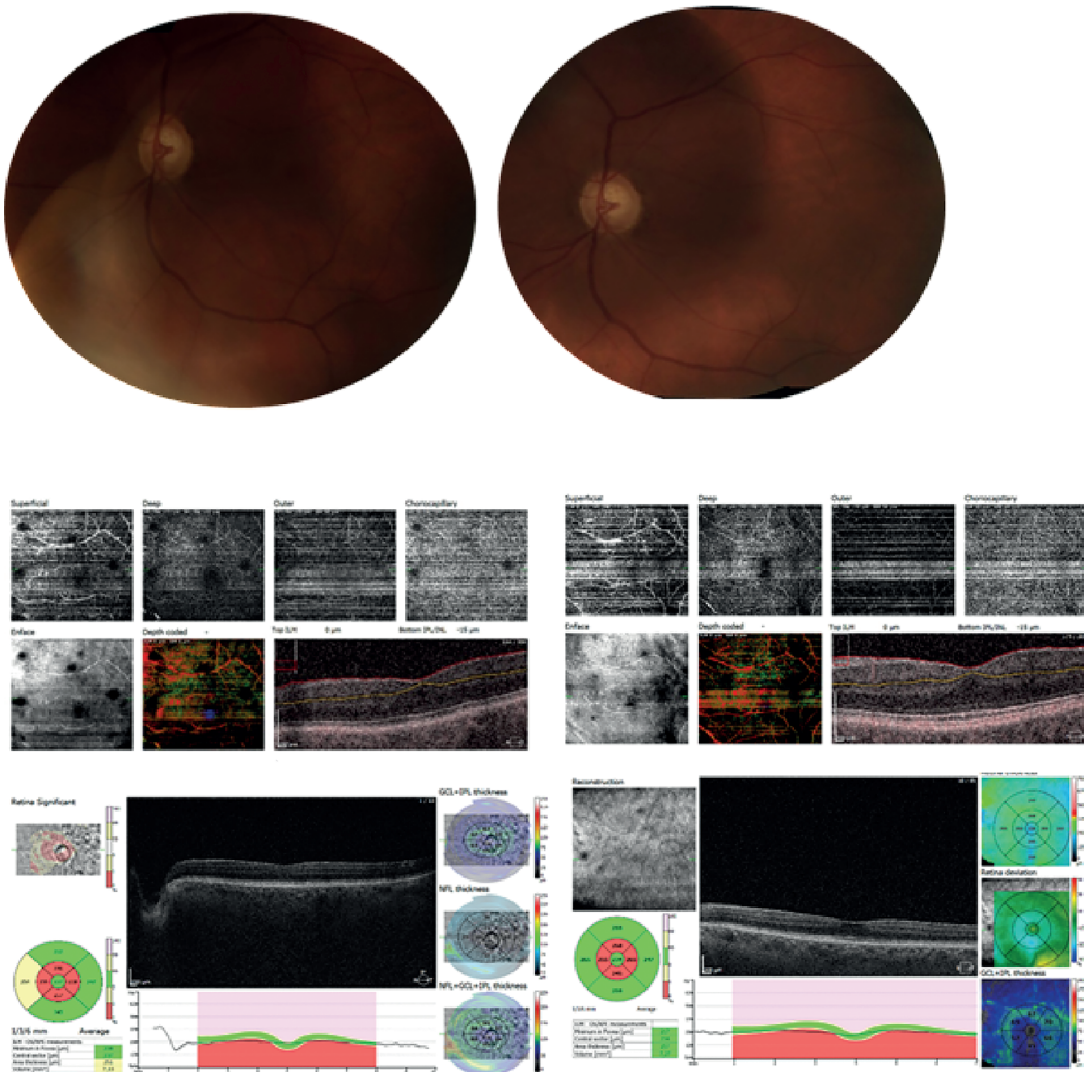

Fig. 3. Photo archive of OCT examination results in a patient from the main group with CM staged cT1N0M0: tumor thickness 1.3 mm, basal diameter 4.5 mm; before and 6 months after BT; grade I radiation maculopathy developed

Discussion. Radiation retinopathy is a chronic, progressive occlusive vasculopathy that can manifest at any time from 1 month to 15 years after RT [1, 3, 4]. It can lead to severe vision loss, up to complete blindness, and even to loss of the eye. There is an urgent need to develop and implement new effective and safe treatment methods to reduce the likelihood of radiation retinopathy. To this end, intravitreal injections of vascular endothelial growth factor (VEGF) inhibitors, sustained-release glucocorticoids (GC), and retinal photocoagulation (both focal and panretinal, depending on the clinical manifestations of retinopathy) are now used. However, the described invasive methods are associated with adverse effects, including ocular hypertension, complicated cataract, retinal detachment, hemorrhage, endophthalmitis, and cardiovascular complications [5–10].

There are currently no consensus guidelines for the treatment of radiation retinopathy.

The pathophysiological mechanisms underlying radiation retinopathy resemble those of diabetic retinopathy and involve elevated levels of VEGF and proinflammatory factors. These insights into the pathogenesis have prompted the use of VEGF inhibitors and GC [11–14]. VEGF inhibitors reduce vascular permeability and suppress neovascularization. However, these drugs may increase levels of proinflammatory factors such as interleukins (IL)-2, -6, and -8, and transforming growth factor-β2, a mediator of fibrosis and scar tissue contraction that indirectly contributes to retinal pigment epithelium tears and recurrent vitreoretinal hemorrhages. This may represent a compensatory response to VEGF inhibition.

GC exert anti-inflammatory effects by blocking cytokine production, inhibiting VEGF-A–induced leukocyte adhesion, reducing VEGF-A expression, restoring the integrity of the inner blood–retinal barrier by upregulating tight junction proteins, and increasing adenosine levels, thereby reducing osmotic swelling of Müller cells [15, 16]. Because systemic GC use carries risks such as hyperglycemia, and periocular administration does not ensure adequate intraocular concentrations, intravitreal injection is the preferred route of corticosteroid delivery. Intravitreal injections may increase the risk of posterior subcapsular cataract and elevated intraocular pressure (IOP) [17, 18].

Opinions on the use of GC in patients with CM undergoing RT differ among investigators. For example, C. L. Shields et al. (2005) studied the efficacy of intravitreal triamcinolone acetonide in 31 patients with CM after I-125 BT who developed clinical signs of radiation retinopathy 12–24 months after BT [19]. Clinical findings included slowly progressive occlusive retinal vasculopathy, intraretinal edema and exudation, hemorrhage, nerve fiber layer infarcts, and ultimately retinal atrophy. The radiation dose at the foveola ranged from 5,122 to 16,100 cGy, and the dose rate was 56 cGy/h. Triamcinolone was administered intravitreally at 4 mg. After injection, visual acuity improved by 2 Snellen lines in 68 % of patients at 1 month and in an additional 26 % at 6 months. OCT showed foveal edema in all patients before injection, with a mean foveal thickness of 417 μm; at 1 month, 46 % had a mean thickness of 207 μm, and at 6 months, 55 % had a mean foveolar thickness of 292 μm. Complete resolution of foveal edema at 3 and 6 months was observed in 50 % of patients. Low visual acuity (20/400 or worse) at the time of maculopathy detection was present in 23 % of patients; at 1 month post-injection, this proportion decreased to 18 %. The effect of triamcinolone acetonide gradually declined by 6 months, with 55 % of patients exhibiting low visual acuity. Over 6 months of follow-up, complications included transient, untreated IOP elevation in 16 %, persistent glaucoma requiring topical anti-glaucoma therapy in 10 %, and cataract in 10 %; 65 % of patients had no complications.

R. I. Kaplan et al. (2017) reported outcomes in 8 patients with radiation maculopathy refractory to anti-angiogenic therapy after I-125 BT [21]. The radiation dose to the tumor apex was 69.4 Gy (range 48.2–87.4), and to the fovea 81.5 Gy (range 22.7–138.2). Intravitreal triamcinolone acetonide 4 mg was administered. Stabilization or improvement of visual acuity was achieved in all patients at 3 months, in 88 % at 9 months, and in 75 % at 12 months. Reduction in CRT on OCT was observed in 75 % of patients at 1–6 months and in 88 % at 12 months. During a follow-up of 21 months (range 15–28), drug-induced ocular hypertension requiring topical therapy developed in 2 (25 %) patients, and cataract progression requiring surgery occurred in 1 (12 %) patient. No cases of endophthalmitis or retinal detachment were reported [20].

N. V. Shah et al. (2013) reported outcomes in 25 patients after I-125 BT who received intravitreal triamcinolone acetonide 4 mg [21]. Patients underwent 2 to 6 injections (median 2); in severe cases, 1.25 mg bevacizumab was added to triamcinolone (severe radiation maculopathy refractory to anti-angiogenic monotherapy). Mean visual acuity remained stable, while visual acuity improved in 36 % of patients; CRT decreased moderately. The follow-up period was 30 months (range 10–54). In 5 % of patients, IOP elevation necessitated hypotensive therapy.

J. M. Caminal et al. (2015) reported outcomes of a 0.7-mg dexamethasone implant in 12 patients with radiation maculopathy after BT [23]. After implantation, visual acuity improved from 1.0 ± 0.58 to 0.8 ± ± 0.58 logMAR, CRT decreased from 416 ± 263 μm to 254 ± 170 μm, and a significant reduction in retinopathy severity was observed. The follow-up was 8.2 ± 7.8 months. Ocular hypertension and cataract each developed in 8.3 % of patients [22]. L. Frizziero (2017), after intravitreal 0.7-mg dexamethasone implantation in 13 patients with radiation maculopathy following BT, observed an increase in visual acuity from 54 (36–65) letters to 61 (54–67) on the logMAR chart, and a reduction in foveal retinal thickness from 407 μm (357–524) to 370 μm (306–487) [23]. No complications were recorded during 6 months of follow-up.

Only one study, published by Horgan et al. in 2009, has evaluated periocular triamcinolone for prophylaxis of retinal edema after RT. In a randomized trial of 163 patients after I-125 BT, the authors demonstrated the efficacy of periocular triamcinolone injections (40 mg) in preventing macular edema over 18–24 months. Macular edema occurred in 12 % and 50 % of patients in the triamcinolone group at 12 and 24 months, respectively, compared with 42 % and 61 % in control groups without triamcinolone. The study showed a significantly lower risk of macular edema in the triamcinolone group: 36 % at 18 months versus 58 % in the control group [24].

Treatment of radiation retinopathy remains challenging for ocular oncologists because of its chronic, progressive course and the wide variability in time of onset (months to years after RT). OCT is widely used for diagnosis, treatment planning, and monitoring of macular edema associated with radiation retinopathy. In our study, we applied the classification proposed by N. Horgan et al. (2010) to grade the severity of macular edema in radiation retinopathy [2]. Advantages of this OCT-based classification include noninvasiveness and the repeatability and reproducibility of quantitative measurement of macular edema. To manage retinopathy, intravitreal injections of VEGF inhibitors and GC, as well as sectoral or panretinal laser coagulation (depending on retinal findings), are widely used. It should be noted that VEGF inhibitors may increase inflammation in ocular coats, and pharmacokinetic studies indicate that GC are completely eliminated from the eye only after 3 months. Intravitreal and periocular GC administration may be associated with adverse effects such as ocular hypertension, cataract, endophthalmitis, and others [5–10].

SLC performed before RT can significantly improve the efficacy of radiation treatment and reduce the incidence of radiation retinopathy. This method partially "switches off" the retinal microcirculatory network, targeting the pathogenetic mechanism of radiation vasculopathy and thereby reducing both the frequency and severity of radiation retinopathy. In our study, SLC reduced CRT by 35 μm (13.2 %) at 6 months after LT compared with the control group ($p = 0.004$).

Conclusion. SLC combined with intravitreal GC administration in patients with CM prior to RT demonstrated statistically significant efficacy in reducing CRT, thereby markedly decreasing the severity of radiation maculopathy.

Conflict of interest. The authors declare no conflict of interest.

References

1. García-O'Farrill N., Pugazhendhi S., Karth P. A., Hunter A. A. Radiation retinopathy intricacies and advances in management. *Seminars in Ophthalmology*, 2022, vol. 37, no. 4, pp. 417–435. https://doi.org/10.1080/08820538.2021.2000623

2. Horgan N., Shields C. L., Mashayekhi A., Shields J. A. Classification and treatment of radiation maculopathy. *Current Opinion in Ophthalmology*, 2010, vol. 21, no. 3, pp. 203–208. https://doi.org/10.1097/ICU.0b013e3283386687

3. Sahoo N. K., Ranjan R., Tyagi M., Agrawal H., Reddy S. Radiation Retinopathy: Detection and Management Strategies. *Clinical Ophthalmology*, 2021, vol. 15, pp. 3797–3809. https://doi.org/10.2147/OPTH.S219268

4. Stoyukhina A. S. Evaluation of the effectiveness of organ-preserving treatment of choroidal melanomas based on optical coherence tomography data. *Vestnik oftal'mologii = Russian Annals of Ophthalmology*, 2021, vol. 137, no. 5, pt. 2, pp. 189–200 (in Russian).

5. Shields C. L., Dalvin L. A., Chang M., Mazloumi M., Fortin P., McGarrey M., Martin A., Yaghy A., Yang X., Vichitvejpaisal P., Mashayekhi A., Shields J. A. Visual Outcome at 4 Years Following Plaque Radiotherapy and Prophylactic Intravitreal Bevacizumab (Every 4 Months for 2 Years) for Uveal Melanoma: Comparison with Nonrandomized Historical Control Individuals. *JAMA Ophthalmology*, 2020, vol. 138, no. 2, pp. 136–146. https://doi.org/10.1001/jamaophthalmol.2019.5132

6. Fallico M., Chronopoulos A., Schutz J. S., Reibaldi M. Treatment of radiation maculopathy and radiation-induced macular edema: A systematic review. *Survey of Ophthalmology*, 2021, vol. 66, no. 3, pp. 441–460. https://doi.org/10.1016/j.survophthal.2020.08.007

7. Maheshwari A., Finger P. T. Regression patterns of choroidal melanoma: After palladium-103 (^{103}Pd) plaque brachytherapy. *European Journal of Ophthalmology*, 2018, vol. 28, no. 6, pp. 722–730. https://doi.org/10.1177/1120672118776146

8. Miguel D., de Frutos-Baraja J. M., López-Lara F., Saornil M. A., García-Álvarez C., Alonso P., Diezhandino P. Radiobiological doses, tumor, and treatment features influence on outcomes after episcleral brachytherapy. A 20-year retrospective analysis from a single-institution: part II. *Journal of Contemporary Brachytherapy*, 2018, vol. 10, no. 4, pp. 347–359. https://doi.org/10.5114/jcb.2018.77955

9. Naumenko L. V. The Profiles of Morbidities Related to Brachytherapy Administered to Choroid Melanoma Patients and the Contribution of Delimiting Laser Photocoagulation to Their Prevention. *Oftal'mologiya Vostochnaya Evropa = Ophthalmology Eastern Europe*, 2021, vol. 11, no. 3, pp. 283–293 (in Russian).

10. Murray T. G., Latiff A., Villegas V. M., Gold A. S. Aflibercept for radiation maculopathy study: a prospective, randomized clinical study. *Ophthalmology. Retina*, 2019, vol. 3, no. 7, pp. 561–566. https://doi.org/10.1016/j.oret.2019.02.009

11. Finger P. T., Chin K. J. High-dose (2.0 mg) intravitreal ranibizumab for recalcitrant radiation retinopathy. *European Journal of Ophthalmology*, 2013, vol. 23, no. 6, pp. 850–856. https://doi.org/10.5301/ejo.5000333

12. Schefler A. C., Fuller D., Anand R., Fuller T., Moore C., Munoz J., Kim R. S. Randomized Trial of Monthly Versus As-Needed Intravitreal Ranibizumab for Radiation Retinopathy–Related Macular Edema: 1-Year Outcomes. *American Journal of Ophthalmology*, 2020, vol. 216, pp. 165–173. https://doi.org/10.1016/j.ajo.2020.03.045

13. Horooghian F., Kertes P. J., Eng K. T., Agrón E., Chew E. Y. Alterations in the intraocular cytokine milieu after intravitreal bevacizumab. *Investigative Ophthalmology and Visual Science*, 2010, vol. 51, no. 5, pp. 2388–2392. https://doi.org/10.1167/iovs.09-4065

14. Zhang X., Wang N., Schachat A. P., Bao S., Gillies M. C. Glucocorticoids: structure, signaling and molecular mechanisms in the treatment of diabetic retinopathy and diabetic macular edema. *Current Molecular Medicine*, 2014, vol. 14, no. 3, pp. 376–384. https://doi.org/10.2174/1566524014666140128114414

15. Brovkina A. F., Kabardikova L. A., Shcherbakov P. A., Bure I. V., Mirzaev K. B. Uveal melanoma and its local inflammation – good or bad for the patient? *Vestnik oftal'mologii = Russian Annals of Ophthalmology*, 2025, vol. 141, no. 1, pp. 5–12 (in Russian).

16. Jeon S., Lee W. K. Effect of intravitreal triamcinolone in diabetic macular edema unresponsive to intravitreal bevacizumab. *Retina*, 2014, vol. 34, no. 8, pp. 1606–1611. https://doi.org/10.1097/IAE.0000000000000109

17. Chu Y. K., Chung E. J., Kwon O. W., Lee J. H., Koh H. J. Objective evaluation of cataract progression associated with a high dose intravitreal triamcinolone injection. *Eye (London)*, 2008, vol. 22, no. 7, pp. 895–899. https://doi.org/10.1038/sj.eye.6702802

18. Smithen L. M., Ober M. D., Maranan L., Spaide R. F. Intravitreal triamcinolone acetonide and intraocular pressure. *American Journal of Ophthalmology*, 2004, vol. 138, no. 5, pp. 740–743. https://doi.org/10.1016/j.ajo.2004.06.067

19. Shields C. L., Demirci H., Dai V., Marr B., P., Mashayekhi A., Materin M. A., Manquez M. E., Shields J. A. Intravitreal triamcinolone acetonide for radiation maculopathy after plaque radiotherapy for choroidal melanoma. *Retina*, 2005, vol. 25, no. 7, pp. 868–874. https://doi.org/10.1097/00006982-200510000-00009

20. Kaplan R. I., Chaugule S. S., Finger P. T. Intravitreal triamcinolone acetate for radiation maculopathy recalcitrant to high-dose intravitreal bevacizumab. *The British Journal of Ophthalmology*, 2017, vol. 101, no. 12, pp. 1694–1698. https://doi.org/10.1136/bjophthalmol-2017-310315

21. Shah N. V., Houston S. K., Markoe A., Murray T. G. Combination therapy with triamcinolone acetonide and bevacizumab for the treatment of severe radiation maculopathy in patients with posterior uveal melanoma. *Clinical ophthalmology*, 2013, vol. 7, pp. 1877–1882. https://doi.org/10.2147/OPTH.S47684

22. Caminal J. M., Flores-Moreno I., Arias L., Gutiérrez C., Piulats J. M., Català J., Rubio M. J., Cobos E., García P., Pera J., Giralt J., Arruga J. Intravitreal dexamethasone implant for radiation maculopathy secondary to plaque brachytherapy in choroidal melanoma. *Retina*, 2015, vol. 35, no. 9, pp. 1890–1897. https://doi.org/10.1097/IAE.0000000000000537

23. Frizziero L., Parrozzani R., Trainiti S., Pilotto E., Miglionico G., Pulze S., Midena E. Intravitreal dexamethasone implant in radiation-induced macular oedema. *The British Journal of Ophthalmology*, 2017, vol. 101, no. 12, pp. 1699–1703. https://doi.org/10.1136/bjophthalmol-2017-310220

24. Horgan N., Shields C. L., Mashayekhi A., Salazar P. F., Materin M. A., O'Regan M., Shields J. A. Periocular triamcinolone for prevention of macular edema after plaque radiotherapy of uveal melanoma: a randomized controlled trial. *Ophthalmology*, 2009, vol. 116, no. 7, pp. 1383–1390. https://doi.org/10.1016/j.ophtha.2009.01.015

Information about the authors

Olga M. Holub – Ophthalmologist. Minsk Regional Children's Clinical Hospital (19B/5, Frunzenskaya Str., Borovlyany village, 223053, Minsk District, Republic of Belarus). E-mail: holub_o@mail.ru. https://orcid.org/0009-0006-9968-4861

Larisa V. Naumenko – D. Sc. (Med.), Associate Professor, Leading Researcher. N. N. Alexandrov National Cancer Centre of Belarus (Lesnoy, 223040, Minsk District, Republic of Belarus). Email: larisanau@mail.ru. http://orcid.org/0000-0002-1875-9176

Sergey A. Krasny – Academician, D. Sc. (Med.), Professor, Deputy Director. N. N. Alexandrov National Cancer Centre of Belarus (Lesnoy, 223040, Minsk District, Republic of Belarus). E-mail: info@omr.by. http://orcid.org/0000-0003-3244-5664.

Ekaterina P. Zhylyayeva – Ph. D. (Med.), Ophthalmologist. N. N. Alexandrov National Cancer Centre of Belarus (Lesnoy, 223040, Minsk District, Republic of Belarus). E-mail: kukuuu@yandex.by. http://orcid.org/0000-0003-2964-6895

Galina A. Sushchenya – Ph. D. (Med.), Ophthalmologist. Minsk Regional Children's Clinical Hospital (19B/5, Frunzenskaya Str., Borovlyany village, 223053, Minsk District, Republic of Belarus). E-mail: halina.sushcheia@yandex.ru. https://orcid.org/0000-0003-2427-1967

Alesya A. Evmenenko – Ph. D. (Med.), Specialist of the Statistics and Analysis group. N. N. Alexandrov National Cancer Centre of Belarus (Lesnoy, 223040, Minsk District, Republic of Belarus). E-mail: evmenenkoalesya88@gmail.com. https://orcid.org/0000-0001-6335-1404

Информация об авторах

Голуб Ольга Михайловна – врач–офтальмолог. Минская областная детская клиническая больница (ул. Фрунзенская, 19Б/5, 223053, д. Боровляны, Минский р-н, Республика Беларусь). E-mail: holub_o@mail.ru. https://orcid.org/0009-0006-9968-4861

Науменко Лариса Владимировна – д-р мед. наук, доцент, вед. науч. сотрудник. РНПЦ онкологии и медицинской радиологии им. Н. Н. Александрова (аг. Лесной, 223040, Минский р-н, Республика Беларусь). E-mail: larisanau@mail.ru. http://orcid.org/0000-0002-1875-9176

Красный Сергей Анатольевич – академик, д-р мед. наук, профессор, заместитель директора. РНПЦ онкологии и медицинской радиологии им. Н. Н. Александрова (аг. Лесной, 223040, Минский р-н, Республика Беларусь). E-mail: info@omr.by. http://orcid.org/0000-0003-3244-5664

Жиляева Екатерина Павловна – канд. мед. наук, врач-офтальмолог. РНПЦ медицинской радиологии им. Н. Н. Александрова (аг. Лесной, 223040, Минский р-н, Республика Беларусь). E-mail: kukuuu@yandex.by. http://orcid.org/0000-0003-2964-6895

Сущеня Галина Анатольевна – канд. мед. наук, врач–офтальмолог. Минская областная детская клиническая больница (ул. Фрунзенская, 19Б/5, 223053, д. Боровляны, Минский р-н, Республика Беларусь). E-mail: halina.sushcheia@yandex.ru https://orcid.org/0000-0003-2427-1967

Евмененко Алеся Александровна – канд. мед. наук, специалист группы статистики и анализа. РНПЦ онкологии и медицинской радиологии им. Н. Н. Александрова (аг. Лесной, 223040, Минский р-н, Республика Беларусь). E-mail: evmenenkoalesya88@gmail.com. http://orcid.org/0000-0001-6335-1404

ISSN 1814-6023 (Print)
ISSN 2524-2350 (Online)
УДК 616.314.163:615.28
https://doi.org/10.29235/1814-6023-2026-23-4-279-287

Поступила в редакцию 25.09.2026
Received 25.09.2026

С. П. Рубникович[1], О. Е. Бекжанова[2], С. Ф. Фуркатова[2], М. М. Астанакулова[2], С. Х. Алимова[2], А. А. Заитханов[2], Н. Т. Бабаджанова[2]

[1]Белорусский государственный медицинский университет, Минск, Республика Беларусь
[2]Ташкентский государственный медицинский университет, Ташкент, Республика Узбекистан

ОЦЕНКА ЭФФЕКТИВНОСТИ ЭЛИМИНАЦИИ БИОПЛЕНКИ *ENTEROCOCCUS FAECALIS* НА РАЗЛИЧНОЙ ГЛУБИНЕ ДЕНТИНА КОРНЕВЫХ КАНАЛОВ ЗУБОВ ПРИ ИРРИГАЦИИ ФИТОПРЕПАРАТОМ В ИССЛЕДОВАНИИ *IN VITRO*

Аннотация. Цель исследования – оценить и сравнить антибактериальную эффективность комплексного фитопрепарата в комбинации с гипохлоритом натрия (NaOCl) против биопленок *Enterococcus faecalis* на различной глубине дентина. В работе использованы 210 однокорневых премоляров нижней челюсти человека. Все исследованные внутриканальные ирригационные растворы продемонстрировали высокую антибактериальную активность. Максимальная эффективность зарегистрирована у 3%-го раствора NaOCl и 2%-го раствора хлоргексидина (CHX). Комбинация ирригации 3%-м NaOCl с последующей ультразвуковой активацией исследуемого фитопрепарата показала статистически значимо ($p \leq 0{,}05$) более высокий эффект, превосходящий действие 3%-го NaOCl и 2%-го CHX по отдельности.

Ключевые слова: *Enterococcus faecalis*, дентин, корневые каналы, фитопрепарат, гипохлорит натрия, ультразвуковая активация, *in vitro*

Для цитирования: Оценка эффективности элиминации биопленки *Enterococcus faecalis* на различной глубине дентина корневых каналов зубов при ирригации фитопрепаратом в исследовании *in vitro* / С. П. Рубникович, О. Е. Бекжанова, С. Ф. Фуркатова [и др.] // Весці Нацыянальнай акадэміі навук Беларусі. Серыя медыцынскіх навук. – 2026. – Т. 23, № 4. – С. 279–287. https://doi.org/10.29235/1814-6023-2026-23-4-279-287

Sergey P. Rubnikovich[1], Olga Y. Bekjanova[2], Saodat F. Furkatova[2], Munisa M. Astanakulova[2], Sevara H. Alimova[2], Askar A. Zaithanov[2], Nodira T. Babadjanova[2]

[1]Belarusian State Medical University, Minsk, Republic of Belarus
[2]Tashkent State Medical University, Tashkent, Republic of Uzbekistan

EVALUATION OF THE EFFICACY OF *ENTEROCOCCUS FAECALIS* BIOFILM ELIMINATION AT VARIOUS DEPTHS IN ROOT CANAL DENTIN DURING IRRIGATION WITH A MULTICOMPONENT HERBAL PREPARATION IN AN *IN VITRO* STUDY

Abstract. The aim of the study was to evaluate and compare the antibacterial efficacy of a multicomponent herbal preparation combined with sodium hypochlorite (NaOCl) against *Enterococcus faecalis* biofilms at various dentin depths in an *in vitro* study. The study used 210 single-rooted human mandibular premolars. All tested intracanal irrigation solutions demonstrated high antibacterial activity. Among the individual solutions, 3 % NaOCl and 2 % chlorhexidine (CHX) were the most effective. The combination of irrigation with 3 % NaOCl followed by ultrasonic activation of the studied herbal preparation was significantly more effective ($p \leq 0.05$) than 3 % NaOCl or 2 % CHX used alone.

Keywords: *Enterococcus faecalis*, dentin, root canals, herbal preparation, sodium hypochlorite, ultrasonic activation, *in vitro*

For citation: Rubnikovich S. P., Bekjanova O. Y., Furkatova S. F., Astanakulova M. M., Alimova S. H., Zaithanov A. A., Babadjanova N. T. Evaluation of the efficacy of *Enterococcus faecalis* biofilm elimination at various depths in root canal dentin during irrigation with a multicomponent herbal preparation in an *in vitro* study. *Vestsi Natsyyanal'nai akademii navuk Belarusi. Seryya medytsynskikh navuk = Proceedings of the National Academy of Sciences of Belarus. Medical series*, 2026, vol. 23, no. 4, pp. 279–287 (in Russian). https://doi.org/10.29235/1814-6023-2026-23-4-279-287

Введение. Известно, что в низкой эффективности эндодонтического лечения решающую роль играют бактерии, при этом уровень бактериальной контаминации корневого канала коррелирует с тяжестью эндодонтического поражения [1–3]. Элиминация бактерий и органической ткани из корневого канала – важный залог успеха эндодонтического лечения, которое в основном ограничивается основным корневым каналом [4]. Дезинфекция дентина не всегда достижима только с помощью ирригантов из-за анатомической сложности корневого канала. Разветвления корневых каналов, перешейки, апикальные дельты и инфицированные дентинные канальцы остаются недоступными воздействию ирригантов. Микроорганизмы в дентинных канальцах способны к быстрому размножению, вплоть до достижения уровня исходной контаминации, что

чревато хронической эндодонтической инфекцией, глубокие слои дентина являются потенциальными рассадниками бактериальных биопленок.

Для элиминации остаточных микробов и создания условий, благоприятствующих регенерации периапикальных тканей, необходимо использование лекарственных препаратов, обладающих антимикробным, регенерирующим и антиоксидантным эффектами.

Ключевую роль в развитии перирадикулярных поражений после эндодонтического лечения играет персистирующий микроорганизм *Enterococcus faecalis.* Он обнаруживается в 22–77 % случаев хронических периапикальных поражений, способен выживать в корневом канале как в виде моноинфекции, так и как основной компонент бактериального симбиоза корневого канала. Благодаря способности к образованию биопленок *E. faecalis* выживает в условиях ограниченного питания и устойчив к таким факторам защиты организма, как фагоцитоз, антитела и антимикробные препараты [5].

Традиционными внутриканальными ирригантами являются гипохлорит натрия (NaOCl) и хлоргексидин (CHX). NaOCl – наиболее часто используемый ирригационный раствор при эндодонтическом лечении с широким спектром антимикробной активности и способностью растворять живые и некротические ткани. Механизм антимикробного действия обусловлен нейтрализацией аминокислот и хлорамированием, а растворение органического вещества – омылением продуктов распада липидов и жирных кислот.

CHX – бис-бигуанид, имеющий широкий спектр антимикробной активности против грамположительных и грамотрицательных микробов, высоко эффективный против эндодонтических патогенов, особенно *E. faecalis* [6].

Чтобы избежать осложнений, связанных с применением синтетических ирригантов, в качестве альтернативы или дополнения к традиционным ирригационным растворам для корневых каналов используются растительные препараты [7, 8], существенно повышающие эффективность NaOCl, которую можно улучшить путем применения альтернативных методов. С этой целью широко применяются фитопрепараты [9], за счет активных фитохимических соединений обладающие такими терапевтическими свойствами, как антибактериальное, противовоспалительное, противокариозное, противоналетное и цитостатическое. Растительные экстракты эффективны благодаря взаимодействию со специфическими рецепторами в организме, наиболее приемлемыми в качестве замены лекарственных препаратов, поскольку имеют меньше побочных эффектов и стоят дешевле.

Обычно используемые ирриганты (NaOCl и CHX) эффективны против *E. faecalis*, но имеют свои недостатки, такие как потенциальная токсичность NaOCl и отсутствие у CHX свойства растворения тканей [10].

Постоянное увеличение числа устойчивых к антибиотикам штаммов и побочных эффектов, вызываемых синтетическими препаратами, побудило исследователей искать растительные альтернативы [11].

Для повышения эффективности ирригационных растворов используется перемешивание.

Методы могут включать ручное перемешивание с помощью ручных инструментов или гуттаперчевых штифтов, механическое перемешивание с помощью пластиковых инструментов, а также звуковое и ультразвуковое перемешивание. Использование ультразвуковых активаторов для перемешивания 5,25%-го раствора NaOCl в канале, особенно в апикальной трети, повышает эффективность NaOCl.

Целью нехирургического эндодонтического лечения является удаление патогенных микроорганизмов из корневого канала, придание каналу соответствующей формы и его обтурация подходящим материалом. Однако полная дезинфекция не всегда достижима только с помощью инструментов из-за анатомической сложности корневого канала. Задержка микроорганизмов в дентинных канальцах приводит к стойкой эндодонтической инфекции. Таким образом, для удаления оставшихся микробов и создания благоприятной среды для восстановления периапикальных тканей необходимо применение внутриканальных лекарственных препаратов.

E. faecalis – это персистирующий микроорганизм, играющий важную роль в этиологии перирадикулярных поражений после эндодонтического лечения. Он обнаруживается в 22–77 % случаев неудачного эндодонтического лечения и способен выживать в корневом канале как в виде отдельного организма, так и в качестве основного компонента флоры. *E. faecalis* может суще-

ствовать в суровых условиях благодаря своей способности к образованию биопленок, что делает его более устойчивым к фагоцитозу, антителам и антимикробным препаратам.

На сегодняшний день в стоматологической литературе отсутствуют данные о дезинфекции дентинных канальцев экстрактами листьев шалфея, ромашки, календулы и можжевельника против *E. faecalis*, поэтому была предпринята попытка оценить их дезинфицирующие свойства в сравнении с другими внутриканальными лекарственными средствами, эффективность которых в дезинфекции дентинных канальцев подтверждена.

Материалы и методы исследования. *Подготовка образцов дентина.* В исследовании использована модель *in vitro* для изучения инфекции дентинных канальцев корневых каналов, первоначально описанная М. Хаапасало и Д. Орставиком (1987) и модифицированная И. Ассулином и др. (2001). Использованы 210 однокорневых премоляров нижней челюсти человека, свежеудаленных по ортодонтическим показаниям.

Корни премоляров стандартизовали до однородных размеров, для этого на уровне 6 мм средней трети корня ниже цементно-эмалевого соединения и апикальной части осуществляли декорнацию коронки зуба алмазным диском. С поверхности корня удаляли цемент. Корневой канал оставшегося зуба расширяли до диаметра 2,3 мм круглым бором ISO размера 023 с использованием низкоскоростного стоматологического наконечника. Для удаления органических и неорганических остатков образцы помещали в ультразвуковую ванну с 17%-м раствором ЭДТА на 5 мин, а затем – в 3%-й раствор NaOCl на 5 мин. Следы использованных химических веществ удаляли в ультразвуковой ванне с дистиллированной водой в течение 5 мин и стерилизовали в автоклаве при температуре 121 °С в течение 30 мин.

Контаминация образцов. В настоящем исследовании в качестве тестового организма использовался клинический изолят *E. faecalis*, выделенный у пациентов с хроническим апикальным периодонтитом и идентифицированный по морфологическим и культуральным признакам, устойчивый к 2 мг/мл стрептомицина. *E. faecalis* выращивали на триптоновом соевом агаре в течение 24 ч. Культуру суспендировали в 5 мл бульона TS и инкубировали в течение 4 ч при температуре 37 °С, после чего ее мутность доводили до стандарта МакФарланда 0,5. Каждый блок дентина помещали в предварительно стерилизованные микроцентрифужные пробирки, содержащие 1 мл бульона TS. В каждую микроцентрифужную пробирку переносили 50 мкл инокулята, в состав которого входил *E. faecalis*. По истечении 24 ч образцы дентина переносили в свежий бульон, содержащий *E. faecalis*, в ламинарную камеру. Чистоту культуры проверяли путем пересева 5 мкл бульона из инкубированных образцов дентина в бульоне TS на чашки с триптоновым соевым агаром.

Для имитации клинических условий и образования зрелой бактериальной пленки *E. faecalis* все образцы инкубировали во влажных условиях в течение 21 дня при температуре 37 °С.

Оценка антимикробной активности. По истечении 21 дня образцы промывали 5 мл стерильного физиологического раствора для удаления инкубационной среды и *E. faecalis* из просвета канала. Их разделили на 5 групп лечения (n = 10 блоков дентина):

группа I – физиологический раствор (отрицательный контроль);

группа II – 3%-й NaOCl и CHX);

группа III – 2%-й CHX;

группа IV – препарат «Спектам»;

группа V – 3%-й NaOCl + ультразвуковая активация препаратом «Спектам».

После ирригации дентинные фрагменты собирали на глубине 200 и 400 мкм с помощью сверл № 4 и 5 соответственно. Собранную дентинную стружку переносили в 1 мл стерильного бульона TS и инкубировали в аэробной среде при температуре 37 °С в течение 24 ч. Через 24 ч содержимое каждой пробирки последовательно разбавляли 100 мкл бульона в 100 мкл стерильного физиологического раствора 5 раз. Затем 50 мкл полученного разведения высевали на чашки Петри с агаром TS и инкубировали в течение 24 ч. Подсчитывали количество колоний и сводили результаты в таблицу.

Статистический анализ. Анализ данных проводился с помощью однофакторного дисперсионного анализа (ANOVA) и апостериорного метода Тьюки (HSD) с использованием программы SPSS v.16. Значение $p < 0{,}05$ считалось статистически значимым.

Результаты исследования. Все изученные внутриканальные ирригационные растворы продемонстрировали высокую антибактериальную активность (табл. 1) на глубине дентина 200 и 400 мкм.

Максимальная антибактериальная активность зарегистрирована у 3%-го NaOCl, за ним следовал 2%-й CHX, при этом статистически значимой разницы между ними не наблюдалось, тогда как со всеми остальными группами были значительные различия ($p < 0,05$) (табл. 1, 2).

Ингибирование роста *E. faecalis* на глубине 200 и 400 мкм было равномерным, и статистически значимой разницы не наблюдалось. На основании вышеизложенного была выявлена последовательность микробной эффективности различных лекарственных препаратов (табл. 2).

Таблица 1. **Контаминация дентина корневых каналов на глубине 200 и 400 мкм биопленкой *E. faecalis* (в lgКОЕ/мл) после обеззараживания сравниваемыми ирригантами**

Table 1. **Contamination of root canal dentin at depths of 200 and 400 μm with *E. faecalis* biofilm (log CFU/mL) after decontamination with the tested irrigants**

Статистический показатель	Ирригационный раствор					*F* – статистика; *p* – достоверность
	физиологический раствор (x1)	3%-й NaOCl (x2)	2%-й CHX (x3)	«Спектам» (x4)	3%-й NaOCl + «Спектам» (x5)	
Глубина дентина 200 мкм						*F* – 40,218; *p* – 2,398 e-14
M	7,8	3,3	3,8	5,7	2,9	
S	1,23	0,95	1,03	1,06	0,74	
±*m*	0,41	0,32	0,34	0,35	0,25	
Критерий Тьюки – Крамера	Средние значения сравниваемых пар ирригантов существенно различаются: x1–x2, x1–x3, x1–x4, x1–x5, x2–x4, x3–x4, x4–x5					
Глубина дентина 400 мкм						*F*– 43, 661; *p* – 6,106 e-15
M	7,0	3,1	3,7	5,5	2,7	
S	0,82	0,74	0,95	1,08	0,67	
±*m*	0,27	0,25	0,35	0,36	0,22	
Критерий Тьюки – Крамера	Средние значения сравниваемых пар ирригантов существенно различаются: x1–x2, x1–x3, x1–x4, x1–x5, x2–x4, x3–x4, x4–x5					

Примечание. *M* – средняя величина, *S* – стандартное отклонение, ±*m* – среднее квадратическое отклонение. Здесь и в табл. 2 x1 – группа 1, x2 – группа 2, x3 – группа 3, x4 – группа 4, x5 – группа 5.

Таблица 2. **Достоверность межгрупповых различий (*F*) по критерию Тьюки (HSD) деконтаминации дентина корневых каналов от биопленки *E. faecalis* после обеззараживания сравниваемыми ирригантами**

Table 2. **Significance of between-group differences (*F*) by Tukey's HSD test for root canal dentin decontamination from *E. faecalis* biofilm after irrigation with tested irrigants**

Группа	Глубина дентина							
	200 мкм				400 мкм			
	3%-й NaOCl (x2)	2%-й CHX (x3)	«Спектам» (x4)	3%-й NaOCl + «Спектам» (x5)	3%-й NaOCl (x2)	2%-й CHX (x3)	«Спектам» (x4)	3%-й NaOCl + «Спектам» (x5)
Физиологический раствор (x1)	4,5	4,0	2,1	4,9	3,9	3,3	1,5	4,3
3%-й NaOCl (x2)	0	0,5	2,4	0,4	0	0,6	2,4	0,4
2%-й CHX (x3)	0,5	0	1,9	0,9	0,6	0	2.4	1
3%-й NaOCl + «Спектам» (x5)	2,4	1,9	0	2,8	2,4	1,8	0	2,8

Обсуждение. *E. faecalis* – наиболее частый этиологический агент стойкой/вторичной внутриканальной инфекции, приводящей к неудаче эндодонтического лечения. Благодаря наличию таких ферментов, как сериновая протеаза, желатиназа и белок, связывающий коллаген, обеспечивающих интеграцию в дентин, *E. faecalis* способен проникать в дентинные канальцы после химико-механической обработки и внутриканального лечения, колонизировать канальцы и быть источником повторного инфицирования запломбированного корневого канала. Благодаря способности к длительному голоданию *E. faecalis* длительное время выживает в дентине и активно вегетирует при поступлении питания, приводя к повторному реинфицированию корневого канала и периапикальной зоны.

Для оценки эффективности эндодонтических препаратов в дезинфекции дентинных канальцев от *E. faecalis* была выбрана модифицированная модель *in vitro*, разработанная М. Хаапасало и Д. Орставиком (1987). Вместо традиционно используемых бычьих зубов в эксперименте использовались человеческие премоляры нижней челюсти, что отвечало клинической ситуации [12].

В серии экспериментальных исследований корневые каналы зубов подвергали стандартной инструментальной обработке с использованием 2%-го CHX и 3%-го NaOCl, фитопрепарата «Спектам» и 3%-го NaOCl с последующей ирригацией препаратом «Спектам». В качестве отрицательного контроля изучен физиологический раствор, который оказал наименьший антибактериальный эффект.

Условия исследований были стандартными, для повышения эффективности 3%-го NaOCl обычную ирригацию дополняли ультразвуковой обработкой корневого канала препаратом «Спектам» по принятой схеме. Длительность контакта исследовалась в течение 1 мин, поскольку продолжительность контакта менее 1 мин является недостаточной для уничтожения *E. faecalis* при использовании NaOCl или CHX.

Для оценки эффективности элиминации *E. faecalis* применен культуральный метод как наиболее надежный для обнаружения жизнеспособных бактерий [13].

Образцы корневого дентина исследовались на глубине 200 и 400 мкм [14]. Ингибирование роста *E. faecalis* при 200 и 400 мкм было равномерным, без статистически значимых различий, что соответствует такого рода исследованиям [15, 16].

В нашем исследовании 3%-й NaOCl и 2%-й CHX показали максимальное подавление *E. faecalis* на глубине 200 и 400 мкм.

Способность растворять органические ткани делает NaOCl важнейшим ирригационным раствором. NaOCl диссоциирует на хлорноватистую кислоту (HOCl) и ионы гипохлорита (OCl) [17], представляющие собой доступный свободный хлор, который при контакте с органическими веществами вызывает деградацию и гидролиз аминокислот, приводя к растворению тканей.

Известны противоречивые результаты эффективности NaOCl [18]. Несмотря антибактериальные свойства и способностью растворять ткани, его следует применять с осторожностью, чтобы избежать вредного воздействия из-за цитотоксичности и отрицательного действия на коллаген дентина [19, 20].

За счет положительного заряда CHX реагирует с отрицательно заряженной поверхностью микробной клетки, разрушая мембрану клетки, проникновение CHX в клетку приводит к утечке внутриклеточных компонентов и гибели клетки. Так как грамположительные бактерии имеют отрицательный заряд, они более чувствительны к этому агенту. CHX связывается с гидроксиапатитом эмали и дентина или с анионными группами гликопротеинов, за счет чего его антибактериальный эффект сохраняется длительное время [21]. Однако CHX не способен растворять ткани и удалять смазанный слой, он не является альтернативой NaOCl и EDTA в клинической практике [22].

Анализ влияния CHX и раствора NaOCl на послеоперационную боль, вызванную раздражением периапикальных тканей, показал отсутствие достоверных различий между этими ирригантами.

Эффективность ирригационных растворов можно повысить, применяя их в сочетании с фитопрепаратами или активированием с помощью различных методов перемешивания.

В этой связи интерес представляет препарат «Спектам» производства Республики Узбекистан. Он представляет собой комбинацию из экстрактов шалфея, можжевельника, ромашки и календулы, которые имеют противомикробное, антиоксидантное и антисептическое свойства. Важно то, что отдельные фитопрепараты, использованные в препарате «Спектам», уже применялись в эндодонтической практике против таких эндодонтических патогенов, как *E. faecalis* и *Candida albicans*.

Так, экстракт календулы обладает приемлемой антимикробной и противогрибковой активностью против указанных выше эндодонтических патогенов [23]; благоприятно влияет на сохранение костной ткани после удаления зуба [24].

Монотерпенты в составе можжевельника имеют антибактериальные и противогрибковые свойства, доказана эффективность терпеновых спиртов можжевельника против грамположительных и грамотрицательных бактерий, а также при уменьшении отеков за счет ингибирования циклооксигеназы-2 (COX-2), а способность можжевельника подавлять выработку интерферона определяет его противовоспалительную эффективность.

Экстракт ромашки богат такими антимикробными компонентами, как флавоноиды, полифенольные соединения, дубильные вещества и др. Экспериментально доказана его эффективность при удалении биопленки *E. faecalis* из корневых каналов. Он может быть перспективным

антимикробным средством для использования в качестве натурального эндодонтического ирригационного раствора [25]. В качестве альтернативного ирригационного раствора для корневых каналов может быть полезен этилацетатный экстракт ромашки аптечной – природное средство с антибактериальной активностью против *E. faecalis*. Кроме того, он показал многообещающие результаты в эндодонтическом лечении в сочетании с CHX при эрадикации *E. faecalis*.

Эфирные масла шалфея обладают противораковыми, противомикробными, антиоксидантными и антисептическими свойствами, что определило использование растительных экстрактов, содержащих *Salvia officinalis*, в качестве ирригационных растворов для корневых каналов, а также как кариес-статическое, противогрибковое средство и средство против образования зубного налета.

Химическая реакция между NaOCl и органическими тканями приводит к быстрому истощению активного хлора. А увеличение времени ирригации и обновление раствора увеличивают окислительный потенциал и разрушение дентина.

Для повышения активации ирриганта в настоящее время широко применяется пассивное ультразвуковое орошение (PUI), повышающее эффективность ирригации за счет генерации акустического потока и кавитации, что способствует лучшему проникновению в боковые каналы и дентинные канальцы и повышению клинической эффективности эндодонтической терапии.

В настоящем исследовании препарат «Спектам» показал наименьший антибактериальный потенциал дезинфекции дентинных канальцев. Уровень подавления внутридентинного *E. faecalis* уступал 3%-му NaOCl и 2%-му CHX, но достоверно превосходил физиологический раствор. Однако комбинация внутриканальной ирригации 3%-го NaOCl с последующей ультразвуковой обработкой препаратом «Спектам» показала достоверно ($p \leq 0{,}05$) более высокий эффект, превосходящий 3%-й NaOCl и 2%-й CHX. NaOCl и ультразвуковая активация оказывают синергетический и улучшающий эффект на дезинфекцию корневых каналов. Полученный результат согласуется с данными других исследований, доказавших, что ультразвуковая активация повышает качество лечения корневых каналов благодаря более эффективной очистке и дезинфекции по сравнению с другими методами.

В аналогичных исследованиях установлено, что механическое перемешивание фитопрепарата раствора алоэ вера пассивной ультразвуковой ирригацией (PUI) после 2,5%-го NaOCl повышает эффективность традиционной эндодонтической ирригации, восстанавливает коллапс коллагеновых волокон, вызванный хлорноватистой кислотой, свободным радикалом, выделяемым 2,5%-м раствором NaOCl, повышает биологическую активность и прочность сцепления и представляет альтернативу предварительной ирригации в эндодонтически обработанном дентине.

Заключение. При эндодонтическом лечении проникновение ирриганта в дентинные канальцы корневого канала улучшает дезинфекцию корневого канала и прогноз лечения, тем более учитывая то, что по меньшей мере 40 % корневых каналов не подвергаются инструментальной обработке, даже в случае циркулярных корневых каналов.

Для удаления бактерий со стенок корневого канала во время его обработки ирригант должен достичь большей части корневого канала, поскольку остаются необработанные участки. Использование ультразвука в эндодонтии оптимизировало лечение, улучшив доступ и очистку вторичных каналов, что привело к уменьшению внутриканальной обструкции, лучшей конфигурации и обтурации корневого канала.

Конфликт интересов. Авторы заявляют об отсутствии конфликта интересов.

Список использованных источников

1. Efficacy of reciprocating and ultrasonic activation of 6% sodium hypochlorite in the reduction of microbial content and virulence factors in teeth with primary endodontic infection / E. Aveiro, V. M. Chiarelli-Neto, A. de-Jesus-Soares [et al.] // International Endodontic Journal. – 2020. – Vol. 53, N 5. – P. 604–618. https://doi.org/10.1111/iej.13261

2. The Impact of Chlorhexidine as an Endodontic Irrigant/Medicament on Post-Obturation Pain in Patients Following Endodontic Therapy: A Preliminary Bayesian Meta-Analysis / D. R. Brave, A. K. Langaliya, J. S. Rai [et al.] // Journal of Pharmacy and Bioallied Sciences. – 2024. – Vol. 16, Suppl. 3. – P. S2935–S2937. https://doi.org/10.4103/jpbs.jpbs_284_24

3. Comparative Evaluation of Antimicrobial Efficacy of German Chamomile Extract, Tea Tree Oil and Chlorhexidine as Root Canal Irrigants against E-faecalis and Streptococcus Mutans – An *In Vitro* Study / D. Dalal, S. Kunte, V. T. Oblureddy,

A. K. Anjali // International Journal of Agriculture and Biosciences. – 2023. – Vol. 12, N 4. – P. 252–256. https://doi.org/10.47278/journal.ijab/2023.072

4. Bayesian Hierarchical Modelling of Root Canal Morphology in Mandibular First Premolars Across 21 Countries / F. Pertek Hatipoğlu, G. Magat, M. I. Karobari [et al.] // International Endodontic Journal. – 2026. – Vol. 59, N 7. – P. 1613–1526. https://doi.org/10.1111/iej.70121

5. Aloe Vera as an Adjunct in Endodontic Irrigation: Impact on Dentin Bond Strength and Cytotoxicity / L. D. Galvani, E. A. F. Bordini, D. G. Soares [et al.] // Materials (Basel). – 2025. – Vol. 18, N 12. – Art. 2874. https://doi.org/10.3390/ma18122874

6. Antibacterial Effect of *Matricaria chamomilla* L. Extract Against *Enterococcus faecalis* / A. Kameri, A. Haziri, Z. Hashani [et al.] // Clinical, Cosmetic and Investigational Dentistry. – 2023. – Vol. 15. – P. 13–20. https://doi.org/10.2147/CCIDE.S399756

7. Antibacterial effect and smear layer removal ability of herbal intra-canal irrigants in primary teeth: an *ex-vivo* study / G. G. Allam, A. Badran, R. Mansour [et al.] // Brazilian Journal of Oral Sciences. – 2024. – Vol. 23. – Art. e245712 https://doi.org/10.20396/bjos.v23i00.8675712

8. Guneser, M. B. Antibacterial effect of chlorhexidine-cetrimide combination, *Salvia officinalis* plant extract and octenidine in comparison with conventional endodontic irrigants / M. B. Guneser, M. B. Akbulut, A. U. Eldeniz // Dental Materials Journal. – 2016. – Vol. 35, N 5. – P. 736–741. https://doi.org/10.4012/dmj.2015-159

9. Sreelakshmi, S. B. Modification and Methods to Improve the Efficiency of Sodium Hypochlorite as a Root Canal Irrigant / S. B. Sreelakshmi, K. Anjaneyulu, R. V. Geetha // Journal of Research in Medical and Dental Science. – 2020. – Vol. 8, N 7. – P. 308–317.

10. Post-operative pain after using sodium hypochlorite and chlorhexidine as irrigation solutions in endodontics: Systematic review and meta-analysis of randomised clinical trials / C. M. Martins, N. E. da Silva Machado, B. V. Giopatto [et al.] // Indian Journal of Dental Research. – 2020. – Vol. 31. – P. 774–81. https://doi.org/10.4103/ijdr.IJDR_294_19

11. Essential Oils from Leaves of *Juniperus thurifera* L., Exhibiting Antioxidant, Antifungal and Antibacterial Activities against Antibiotic-Resistant Microbes / S. Lafraxo, A. El Barnossi, A. El Moussaoui [et al.] // Horticulturae. – Vol. 8, N 4. – Art. 321. https://doi.org/10.3390/horticulturae8040321

12. Ahmed, S. Sodium hypochlorite as an endodontic irrigant and its effect on dentine: a review of literature / S. Ahmed // South African Dental Journal. – 2024. – Vol. 78, N 10. – P. 521–525. https://doi.org/10.17159/sadj.v78i10.16545

13. Бекжанова, О. Е. Совершенствование дезинфекции латеральных микроканалов при эндодонтическом лечении зубов / О. Е. Бекжанова, Н. Ш. Абдулхакова, М. М. Астанакулова // Российский стоматологический журнал. – 2020. – Т. 24, № 6. – С. 364–368.

14. Gomes, B. P. F. A. Irrigants and irrigation activation systems in Endodontics / B. P. F. A. Gomes, E. Aveiro, A. Kishen // Brazilian Dental Journal. – 2023. – Vol. 34, N 4. – P. 1–33. https://doi.org/10.1590/0103-6440202305577

15. Disinfection of dentinal tubules with diclofenac sodium and N-Acetylcysteine compared with calcium hydroxide as intracanal medicaments against Enterococcus faecalis / A. Adl, M. Motamedifar, P. Malekzadeh, M. Sedigh-Shams // Australian Endodontic Journal. – 2022. – Vol. 48, N 3. – P. 386–391. https://doi.org/10.1111/aej.12575

16. Antibacterial and antibiofilm efficacy of green-synthesized silver nanoparticles coated with *Haloxylon* against *Enterococcus faecalis* / R. O. Alsuwaidi, P. Sekar, A. Elgamouz [et al.] // Australian Endodontic Journal. – Vol. 51, N 2. – P. 349–357. https://doi.org/10.1111/aej.12948

17. Effectiveness of Irrigation Protocols in Endodontic Therapy: An Umbrella Review / M. J. Orozco-Gallego, E. L. Pineda-Vélez, W. J. Rojas-Gutiérrez [et al.] // Dentistry Journal (Basel). – 2025. – Vol. 13, N 6. – Art. 273. https://doi.org/10.3390/dj13060273

18. Advances in the role of sodium hypochlorite irrigating solution in chemical preparation of root canals / C. Cai, X. Chen, Y. Li, Q. Jiang // BioMed Research International. – 2023. – Vol. 2023. – Art. 8858283. https://doi.org/10.1155/2023/8858283

19. Multinational cross-sectional study and meta-analysis on radicular grooves, C-shaped canals, and taurodontism in mandibular first premolars across 20 countries / F. Pertek Hatipoğlu, G. Magat, M. I. Karobari [et al.] // Scientific Reports. – 2025. – Vol. 15, N 1. – Art. 17974. https://doi.org/10.1038/s41598-025-02666-9

20. García-Torres, E. Sodium Hypochlorite in Endodontic Therapy: Immutable Hero or Imminent Threat? / E. García-Torres // ODOVTOS-International Journal of Dental Sciences. – 2025. – Vol. 27, N 1. – P. 12–15. https://doi.org/10.15517/ijds.2024.60339

21. The Interaction of Two Widely Used Endodontic Irrigants, Chlorhexidine and Sodium Hypochlorite, and Its Impact on the Disinfection Protocol during Root Canal Treatment / D. J. Drews, A. D. Nguyen, A. Diederich, C. R. Gernhardt // Antibiotics (Basel). – 2023. – Vol. 12, N 3. – Art. 589. https://doi.org/10.3390/antibiotics12030589

22. Expert consensus on irrigation and intracanal medication in root canal therapy / X. Zou, X. Zheng, Y. Liang [et al.] // International Journal of Oral Science. – 2024. – Vol. 16, N 1. – Art. 23. https://doi.org/10.1038/s41368-024-00280-5

23. Comparative Evaluation of *Calendula officinalis* and 2% Chlorhexidine against *Enterococcus faecalis* and *Candida albicans* / S. M. J. Vinola, M. Sekar, S. K. Renganathan, S. Dhiraviam // Journal of Interdisciplinary Dentistry. – 2021. – Vol. 11, N 3. – P. 119–123. https://doi.org/10.4103/jid.jid_28_21

24. Action of *Calendula officinalis* essence on bone preservation after the extraction / L. K. Uribe-Fentanes, F. Soriano-Padilla, J. R. Pérez-Frutos, M. A. Veras-Hernández // Revista Médica del Instituto Mexicano del Seguro Social. – 2018. – Vol. 56, N 1. – P. 98–105.

25. Investigating the antibacterial effect of German chamomile flower extract as a root canal irrigation solution against *Enterococcus faecalis* biofilm: An *in vitro* study / A. S. Yaseen, A. F. Mahdee, G. Koller, S. Mohmmed // Journal of Baghdad College of Dentistry. – 2025. – Vol. 37, N 3. – P. 27–41. https://doi.org/10.26477/jbcd.v37i3.4023

References

1. Aveiro E., Chiarelli-Neto V. M., de-Jesus-Soares A., Zaia A. A., Ferraz C. C. R., Almeida J. F. A., Marciano M. A., Feres M., Gomes B. P. F. A. Efficacy of reciprocating and ultrasonic activation of 6% sodium hypochlorite in the reduction of microbial content and virulence factors in teeth with primary endodontic infection. *International Endodontic Journal*, 2020, vol. 53, no. 5, pp. 604–618. https://doi.org/10.1111/iej.13261

2. Brave D. R., Langaliya A. K., Rai J. S., Buch A., Mahendra M., Patel S. The impact of chlorhexidine as an endodontic irrigant/medicament on post-obturation pain in patients following endodontic therapy: a preliminary Bayesian meta-analysis. *Journal of Pharmacy and Bioallied Sciences*, 2024, vol. 16, suppl. 3, pp. S2935–S2937. https://doi.org/10.4103/jpbs.jpbs_284_24

3. Dalal D., Kunte S., Oblureddy V. T., Anjali A. K. Comparative Evaluation of Antimicrobial Efficacy of German Chamomile Extract, Tea Tree Oil and Chlorhexidine as Root Canal Irrigants against E-faecalis and Streptococcus Mutans – An *In Vitro* Study. *International Journal of Agriculture and Biosciences*, 2023, vol. 12, no. 4, pp. 252–256. https://doi.org/10.47278/journal.ijab/2023.072

4. Pertek Hatipoğlu F., Magat G., Karobari M. I., Buchanan G. D., Kopbayeva M., Taha N. [et al.]. Bayesian Hierarchical Modelling of Root Canal Morphology in Mandibular First Premolars Across 21 Countries. *International Endodontic Journal*, 2026, vol. 59, no. 7, pp. 1613–1526. https://doi.org/10.1111/iej.70121

5. Galvani L. D., Bordini E. A. F., Soares D. G., Costa J. L. S. G., Verbicário J. R., Guastaldi F. P. S., Kuga M. C., Vaz L. G. Aloe Vera as an Adjunct in Endodontic Irrigation: Impact on Dentin Bond Strength and Cytotoxicity. *Materials (Basel)*, 2025, vol. 18, no. 12, art. 2874. https://doi.org/10.3390/ma18122874

6. Kameri A., Haziri A., Hashani Z., Dragidella A., Kurteshi K., Kurti A. Antibacterial Effect of *Matricaria chamomilla* L. Extract Against *Enterococcus faecalis*. *Clinical, Cosmetic and Investigational Dentistry*, 2023, vol. 15, pp. 13–20. https://doi.org/10.2147/CCIDE.S399756

7. Allam G. G., Badran A., Mansour R., El Hady S., Elghazawy R. Antibacterial effect and smear layer removal ability of herbal intra-canal irrigants in primary teeth: an *ex-vivo* study. *Brazilian Journal of Oral Sciences*, 2024, vol. 23, art. e245712. https://doi.org/10.20396/bjos.v23i00.8675712

8. Guneser M. B., Akbulut M. B., Eldeniz A. U. Antibacterial effect of chlorhexidine-cetrimide combination, *Salvia officinalis* plant extract and octenidine in comparison with conventional endodontic irrigants. *Dental Materials Journal*, 2016, vol. 35, no. 5, pp. 736–741. https://doi.org/10.4012/dmj.2015-159.

9. Sreelakshmi S. B., Anjaneyulu K., Geetha R. V. Modification and Methods to Improve the Efficiency of Sodium Hypochlorite as a Root Canal Irrigant. *Journal of Research in Medical and Dental Science*, 2020, 8, vol. 7, pp. 308–317.

10. Martins C. M., da Silva Machado N. E., Giopatto B. V., de Souza Batista V. E., Marsicano J. A., Mori G. G. Postoperative pain after using sodium hypochlorite and chlorhexidine as irrigation solutions in endodontics: Systematic review and meta-analysis of randomised clinical trials. *Indian Journal of Dental Research*, 2020, vol. 31, pp. 774–781. https://doi.org/10.4103/ijdr.IJDR_294_19

11. Lafraxo S., El Barnossi A., El Moussaoui A., Bourhia M., Salamatullah A. M., Alzahrani A., Ait Akka A., Choubbane A., Akhazzane M., Aboul-Soud M. A. M., Giesy J. P., Bari A. Essential Oils from Leaves of *Juniperus thurifera* L., Exhibiting Antioxidant, Antifungal and Antibacterial Activities against Antibiotic-Resistant Microbes. *Horticulturae*, 2022, vol. 8, no. 4, art. 321. https://doi.org/10.3390/horticulturae8040321

12. Ahmed S. Sodium hypochlorite as an endodontic irrigant and its effect on dentine: a review of literature. *South African Dental Journal*, 2024, vol. 78, no. 10, pp. 521–525. https://doi.org/10.17159/sadj.v78i10.16545

13. Bekzhanova O. E., Abdulkhakova N. Sh., Astanakulova M. M. Improving the disinfection of lateral microcanals in endodontic dental treatment. *Rossiiskii stomatologicheskii zhurnal = Russian Journal of Dentistry*, 2020, vol. 24, no. 6, pp. 364–368 (in Russian).

14. Gomes B. P. F. A., Aveiro E., Kishen A. Irrigants and irrigation activation systems in Endodontics. *Brazilian Dental Journal*, 2023, vol. 34, no. 4, pp. 1–33. https://doi.org/10.1590/0103-6440202305577

15. Adl A., Motamedifar M., Malekzadeh P., Sedigh-Shams M. Disinfection of dentinal tubules with diclofenac sodium and N-Acetylcysteine compared with calcium hydroxide as intracanal medicaments against Enterococcus faecalis. *Australian Endodontic Journal*, 2022, vol. 48, no. 3, art. 386–391. https://doi.org/10.1111/aej.12575

16. Alsuwaidi R. O., Sekar P., Elgamouz A., Patole S. P., Alatta A., Kishen A., Nagendrababu V. Antibacterial and antibiofilm efficacy of green-synthesized silver nanoparticles coated with *Haloxylon* against *Enterococcus faecalis*. *Australian Endodontic Journal*, 2025, vol. 51, no. 2, pp. 349–357. https://doi.org/10.1111/aej.12948

17. Orozco-Gallego M. J., Pineda-Vélez E. L., Rojas-Gutiérrez W. J., Rincón-Rodríguez M. L., Agudelo-Suárez A. A. Effectiveness of Irrigation Protocols in Endodontic Therapy: An Umbrella Review. *Dentistry Journal (Basel)*, 2025, vol. 13, no. 6, art. 273. https://doi.org/10.3390/dj13060273

18. Cai C., Chen X., Li Y., Jiang Q. Advances in the role of sodium hypochlorite irrigating solution in chemical preparation of root canals. *BioMed Research International*, 2023, vol. 2023, art. 8858283. https://doi.org/10.1155/2023/8858283

19. Pertek Hatipoğlu F., Magat G., Karobari M. I., Buchanan G. D., Kopbayeva M., Taha N. [et al.]. Multinational cross-sectional study and meta-analysis on radicular grooves, C-shaped canals, and taurodontism in mandibular first premolars across 20 countries. *Scientific Reports*, 2025, vol. 15, no. 1, art. 17974. https://doi.org/10.1038/s41598-025-02666-9

20. García-Torres E. Sodium Hypochlorite in Endodontic Therapy: Immutable Hero or Imminent Threat? *ODOVTOS-International Journal of Dental Sciences*, 2025, vol. 27, no. 1, pp. 12–15. https://doi.org/10.15517/ijds.2024.60339

21. Drews D. J., Nguyen A. D., Diederich A., Gernhardt C. R. The Interaction of Two Widely Used Endodontic Irrigants, Chlorhexidine and Sodium Hypochlorite, and Its Impact on the Disinfection Protocol during Root Canal Treatment. *Antibiotics (Basel)*, 2023, vol. 12, no. 3, art. 589. https://doi.org/10.3390/antibiotics12030589

22. Zou X., Zheng X., Liang Y., Zhang C., Fan B., Liang J. [et al.]. Expert consensus on irrigation and intracanal medication in root canal therapy. *International Journal of Oral Science*, 2024, vol. 16, no. 1, art. 23. https://doi.org/10.1038/s41368-024-00280-5

23. Vinola S. M. J., Sekar M., Renganathan S. K., Dhiraviam S. Comparative Evaluation of *Calendula officinalis* and 2% Chlorhexidine against *Enterococcus faecalis* and *Candida albicans*. *Journal of Interdisciplinary Dentistry*, 2021, vol. 11, no. 3, pp. 119–123. https://doi.org/10.4103/jid.jid_28_21

24. Uribe-Fentanes L. K., Soriano-Padilla F., Pérez-Frutos J. R., Veras-Hernández M. A. Action of *Calendula officinalis* essence on bone preservation after the extraction. *Revista Médica del Instituto Mexicano del Seguro Social*, 2018, vol. 56, no. 1, pp. 98–105.

25. Yaseen A. S., Mahdee A. F., Koller G., Mohmmed S. Investigating the antibacterial effect of German chamomile flower extract as a root canal irrigation solution against *Enterococcus faecalis* biofilm: An *in vitro* study. *Journal of Baghdad College of Dentistry*, 2025, vol. 37, no. 3, pp. 27–41. https://doi.org/10.26477/jbcd.v37i3.4023

Информация об авторах

Рубникович Сергей Петрович – член-корреспондент, д-р мед. наук, профессор, ректор. Белорусский государственный медицинский университет (пр. Дзержинского, 83, 220083, г. Минск, Республика Беларусь). E-mail: rubnikovich@mail.ru. https://orcid.org/0000-0002-7450-3757

Бекжанова Ольга Есеновна – д-р мед. наук, профессор, заведующий кафедрой. Ташкентский государственный медицинский университет (ул. Фараби, 2, 100109, г. Ташкент, Республика Узбекистан). E-mail: bekjanovaolga@mail.ru. https://orcid.org/0000-0002-1686-1820

Фуркатова Саодат Фуркатовна – ассистент. Ташкентский государственный медицинский университет (ул. Фараби, 2, 100109, г. Ташкент, Республика Узбекистан). E-mail: sadulechka96@mail.ru. https://orcid.org/0009-0009-6734-0847

Астанакулова Муниса Мирзаевна – канд. мед. наук, доцент. Ташкентский государственный медицинский университет (ул. Фараби, 2, 100109, г. Ташкент, Республика Узбекистан). E-mail: munisa.suyunova@mail.ru. https://orcid.org/0009-0000-9979-4821

Алимова Севара Хаитматовна – канд. мед. наук, доцент. Ташкентский государственный медицинский университет (ул. Фараби, 2, 100109, г. Ташкент, Республика Узбекистан). E-mail: alimovasevara217@gmail.com. https://orcid.org/0009-0009-8516-172X

Заитханов Аскар Анварович – канд. мед. наук, доцент. Ташкентский государственный медицинский университет (ул. Фараби, 2, 100109, г. Ташкент, Республика Узбекистан). E-mail: azqarzaithanov@gmail.com. https://orcid.org/0009-0007-7640-7690

Бабаджанова Нодира Таировна – канд. мед. наук, ассистент. Ташкентский государственный медицинский университет (ул. Фараби, 2, 100109, г. Ташкент, Республика Узбекистан). E-mail: babadjanovanodira9@gmail.com. https://orcid.org/0009-0002-2890-0978

Information about the authors

Sergey P. Rubnikovich – Corresponding Member, D. Sc. (Med.), Professor, Rector. Belarusian State Medical University (83, Dzerzhinski Ave., 220083, Minsk, Republic of Belarus). E-mail: rubnikovich@mail.ru. https://orcid.org/0000-0002-7450-3757

Olga Y. Bekjanova – D. Sc. (Med.), Professor, Head of the Department. Tashkent State Medical University (2, Farabi Str., 100109, Tashkent, Republic of Uzbekistan). E-mail: bekjanovaolga@mail.ru. https://orcid.org/0000-0002-1686-1820

Saodat F. Furkatova – Assistant Lecturer. Tashkent State Medical University (2, Farabi Str., 100109, Tashkent, Republic of Uzbekistan). E-mail: sadulechka96@mail.ru. https://orcid.org/0009-0009-6734-0847

Munisa M. Astanakulova – Ph. D. (Med.), Associate Professor. Tashkent State Medical University (2, Farabi Str., 100109, Tashkent, Republic of Uzbekistan). E-mail: munisa.suyunova@mail.ru. https://orcid.org/0009-0000-9979-4821

Sevara H. Alimova – Ph. D. (Med.), Associate Professor. Tashkent State Medical University (2, Farabi Str., 100109, Tashkent, Republic of Uzbekistan). E-mail: alimovasevara217@gmail.com. https://orcid.org/0009-0009-8516-172X

Askar A. Zaithanov – Ph. D. (Med.), Associate Professor. Tashkent State Medical University (2, Farabi Str., 100109, Tashkent, Republic of Uzbekistan). E-mail: azqarzaithanov@gmail.com. https://orcid.org/0009-0007-7640-7690

Nodira T. Babadjanova – Ph. D. (Med.), Assistant Lecturer. Tashkent State Medical University (2, Farabi Str., 100109, Tashkent, Republic of Uzbekistan). E-mail: babadjanovanodira9@gmail.com. https://orcid.org/0009-0002-2890-0978

ISSN 1814-6023 (Print)
ISSN 2524-2350 (Online)
УДК 616-006.04
https://doi.org/10.29235/1814-6023-2026-23-4-288-292

Поступила в редакцию 10.07.2026
Received 10.07.2026

Т. В. Жукова[1], А. В. Белецкий[2], Ю. Г. Шанько[3], А. В. Борисов[4], Я. О. Кузнецов[5], К. Г. Добрецов[6], К. А. Самочерных[7], Н. Е. Иванова[7], Ю. М. Забродская[7], В. Е. Олюшин[7]

[1]Международный университет «МИТСО», Минск, Республика Беларусь
[2]Клиника «Мерси», Минск, Республика Беларусь
[3]5-я городская клиническая больница, Минск, Республика Беларусь
[4]Белорусский государственный медицинский университет, Минск, Республика Беларусь
[5]5-я городская клиническая поликлиника, Минск, Республика Беларусь
[6]Научно-исследовательской институт обоняния и ольфакторной патологии, Москва, Российская Федерация
[7]Российский научно-исследовательский нейрохирургический институт имени профессора А. Л. Поленова, Санкт-Петербург, Российская Федерация

ВОЗМОЖНОСТИ ОДОРОЛОГИИ В РАННЕЙ ДИАГНОСТИКЕ ГЛИОБЛАСТОМЫ

Аннотация. В современных реалиях опухоли центральной нервной системы (ЦНС) в Республике Беларусь и в России, как и во всех развитых странах, встречаются с частотой 7–15 случаев на 100 000 населения в год. В нейрохирургической практике удаление глиальных опухолей ограничено особенностями роста и локализации, поэтому в значительной части случаев они не могут быть удалены тотально. При изучении механизмов роста, морфологии, генетических особенностей глиом нельзя не озадачиться возможностями ранней диагностики глиобластомы, что позволит повысить радикальность ее удаления.

Изучены биопсии пациентов с глиальными опухолями, журналы биопсийных исследований, проанализированы половозрастные характеристики, сроки заболевания, а также медицинские карты пациентов с глиобластомой (клиническая симптоматика).

При опросе пациентов Российского научно-исследовательского нейрохирургического института им. профессора А. Л. Поленова, а также пациентов, прооперированных в РНПЦ неврологии и нейрохирургии и на базе 5-й городской клинической больницы г. Минска в 2025 г. (всего 63 человека), 65 % из них отмечали усиление обоняния за 3 месяца до появления симптоматики опухолевого роста, который был зафиксирован при прохождении МРТ с контрастированием. При этом указывалось, что при локализации опухоли в стволе головного мозга изменения обоняния не отмечалось. Пациенты распределились следующим образом: височная доля – 57 %, лобная – 20 %, теменная доля – 23 %. Размеры опухолей были представлены в широком диапазоне: от 2 до 3 × 4,5 см.

Обонятельный мозг человека содержит ряд образований различного происхождения, которые топографически располагаются на основании мозга, включающем продолговатый мозг, варолиев мост, ножки мозга (средний мозг), а также он содержится в зрительных трактах, гипоталамусе (серый бугор, сосцевидные тела) и базальных поверхностях лобных и височных долей. Учитывая типичную локализацию глиобластомы, которая размещается в любом отделе ЦНС (исключая стволовые отделы, где она располагается крайне редко), мы можем рассматривать одорологию как перспективное направление в ранней диагностике опухоли.

Ключевые слова: глиобластома, клеточные взаимодействия, обонятельные рецепторы, ранняя диагностика, одорология

Для цитирования: Возможности одорологии в ранней диагностике глиобластомы / Т. В. Жукова, А. В. Белецкий, Ю. Г. Шанько [и др.] // Весці Нацыянальнай акадэміі навук Беларусі. Серыя медыцынскіх навук. – 2026. – Т. 23, № 4. – С. 288–292. https://doi.org/10.29235/1814-6023-2026-23-4-288-292

Tatyana V. Zhukova[1], Alexander V. Beletsky[2], Yuri G. Shanko[3], Andrey V. Borisov[4], Yaroslav O. Kuznetsov[5], Konstantin G. Dobretsov[6], Konstantin A. Samochernykh[7], Natalya E. Ivanova[7], Yulia M. Zabrodskaya[7], Viktor E. Olyushin[7]

[1]International University MITSO, Minsk, Republic of Belarus
[2]Mercy Clinic, Minsk, Republic of Belarus
[3]5th City Clinical Hospital, Minsk, Republic of Belarus
[4]Belarusian State Medical University, Minsk, Republic of Belarus
[5]5th City Clinical Polyclinic, Minsk, Republic of Belarus
[6]Research Institute of Olfaction and Olfactory Pathology, Moscow, Russian Federation
[7]The Russian Research Neurosurgical Institute named after Professor A. L. Polenov, Saint Petersburg, Russian Federation

THE POTENTIAL OF ODOROLOGY IN THE EARLY DIAGNOSIS OF GLIOBLASTOMA

Abstract. In the Republic of Belarus and Russia, as in all economically developed countries, tumors of the central nervous system (CNS) are diagnosed with a frequency of 7–15 cases per 100,000 population per year. In neurosurgical practice, the removal of glial tumors is limited by their growth characteristics and location, so in a significant number of

cases, they cannot be removed completely. Studies of the growth mechanisms, morphology, and genetic characteristics of gliomas highlight the importance of early diagnosis of glioblastoma, which would allow more radical tumor resection.

Biopsies specimens from patients with glial tumors, biopsy registers, patients' sex, age, and disease duration were analyzed, as well as the medical records of patients with glioblastomas (clinical symptoms).

A survey of patients conducted at the Russian Research Neurosurgical Institute named after Professor A. L. Polenov, as well as of patients operated on in 2025 at the Republican Scientific and Practical Center of Neurology and Neurosurgery and at the 5th City Clinical Hospital of Minsk (63 people in total), showed that 65 % of them reported an enhanced sense of smell 3 months before the onset of tumor symptoms; the tumor was detected on contrast-enhanced MRI. It is also noted that no change in olfactory function was reported when the tumor was located in the brainstem. Patients were distributed as follows: temporal lobe – 57 %, frontal lobe – 20 %, parietal lobe – 23 %. Tumor sizes ranged widely: from 2 to 3 × 4.5 cm.

The olfactory brain comprises a number of structures of different origins that are topographically located at the base of the brain, including the medulla oblongata, the pons, and the cerebral peduncles (midbrain); olfactory structures are also found in the optic tracts, the hypothalamus (tuber cinereum, mammillary bodies) and the basal surfaces of the frontal and temporal lobes. Because glioblastoma can occur in any part of the CNS (except the brainstem, where it is extremely rare), odorology can be considered a promising approach to the early diagnosis of this tumor

Keywords: glioblastoma, cellular interactions, olfactory receptors, early diagnosis, odorology

For citation: Zhukova T. V., Beletsky A. V., Shanko Yu. G., Borisov A. V., Kuznetsov Y. O., Dobretsov K. G., Samochernykh K. A., Ivanova N. E., Zabrodskaya Yu. M., Olyushin V. E. The potential of odorology in the early diagnosis of glioblastoma. *Vestsi Natsyyanal'nai akademii navuk Belarusi. Seryya medytsynskikh navuk = Proceedings of the National Academy of Sciences of Belarus. Medical series*, 2026, vol. 23, no. 4, pp. 288–292 (in Russian). https://doi.org/10.29235/1814-6023-2026-23-4-288-292

Введение. В современных реалиях опухоли центральной нервной системы (ЦНС) в Республике Беларусь и в России, как и во всех развитых странах, встречаются с частотой 7–15 случаев на 100 000 населения в год [1]. Основная группа истинно злокачественных опухолей (глиом) составляет 35,5 %, на глиобластому приходится 15,6 % всех опухолей головного мозга. В структуре всей онкопатологии абсолютное число впервые выявленных случаев равно 1,5 %. За последние 35 лет этот показатель увеличился в 2 раза. При этом первичные глиальные опухоли ежегодно выявляются в 6–12 случаях на 100 000 населения, и в 2025 г. они составили 60 % всех оперированных опухолей ЦНС [2].

В нейрохирургической практике удаление глиальных опухолей ограничено особенностями роста и локализации, поэтому в значительной части случаев они не могут быть удалены тотально, поскольку это приведет к рецидиву – продолженному росту опухоли. Однако прогрессирование опухоли может происходить не только из неудаленной части опухоли, но и в результате диссеминации неопластических клеток в отдаленные зоны. Динамика развития опухоли определяется локализацией, гистоструктурой опухоли, степенью анаплазии, иммуногистохимическим, цитогистохимическим, генетическим профилями и другими факторами. Понимая все вышесказанное, нельзя не озадачиться возможностями ранней диагностики глиобластомы, что позволит повысить радикальность ее удаления.

Современные представления о межклеточных взаимоотношениях позволяют наметить и развивать их возможности в диагностике процессов, происходящих на молекулярном уровне.

Клетка воспринимает и трансформирует различные сигналы, реагируя на изменения окружающей ее среды. Невозможно переоценить значение представления о строении клеточной мембраны, разработанное в последние годы. Плазматическая мембрана – место приложения физических (кванты света в фоторецепторах), химических (вкусовые и обонятельные молекулы), механических (давление, растяжение) раздражителей внешней среды и сигналов информационного характера (гормонов, нейромедиаторов) из внутренней среды организма. Все виды межклеточных информационных взаимодействий реализуются в рамках схемы «сигнал–рецептор–второй посредник–ответ». Передачу сигналов от клетки клетке осуществляют сигнальные молекулы (лиганды), которые специфичны для клеток-мишеней. Для этой цели в клетке имеются рецепторы, связывающие только собственные лиганды. Все они делятся на полярные (гидрофильные) и аполярные (жирорастворимые). Жирорастворимые молекулы связываются с ядерными рецепторами, некоторые из которых являются обязательными протоонкогенами. В геноме человека имеется более 30 ядерных рецепторов [3].

Таким образом, изучение межклеточных взаимодействий – одно из самых важных направлений в перспективе ранней диагностики онкологической трансформации. В случае с опухолями ЦНС наиболее перспективным представляется изучение обоняния, так как пациенты с глиобла-

стомами часто указывают на изменение (усиление) запаха в период, предшествующий МРТ-диагностике.

Обонятельный мозг – филогенетически самая древняя часть переднего мозга, возникшая в связи с анализатором обоняния, когда передний мозг не стал еще органом поведения животного. Поэтому все компоненты его являются различными частями обонятельного анализатора. У рыб почти весь передний мозг является органом обоняния. С развитием новой коры, что наблюдается у млекопитающих и человека, развивается новая часть переднего мозга – плащ, который проходит свой дальнейший длинный путь развития и содержит три части различной филогенетической давности. Более старая часть его входит в состав височной доли. Сначала этот отдел располагался на латеральной поверхности полушария, но в дальнейшем он свернулся в колбасовидное образование – гиппокамп и сместился медиально в полость бокового желудочка конечного мозга в виде выпячивания его нижнего рога. Еще одна часть плаща представляет собой небольшой участок коры на вентральной поверхности лобной доли. И наконец, новый плащ, в коре которого появились высшие центры обоняния – корковые концы анализатора, является частью сводчатой извилины.

В результате обонятельный мозг человека содержит ряд образований различного происхождения, которые топографически можно разделить на два отдела. Периферический отдел представляет собой обонятельную долю, под которой подразумевается ряд образований, лежащих на основании мозга. Центральный отдел – это извилины мозга.

Учитывая возможность изменений клеточных взаимодействий при различных факторах (химических, физических, биологических, механических), интересен факт использования одорологии с целью ранней диагностики злокачественной трансформации глиальных клеток. Глиобластома – вид злокачественной опухоли глиального происхождения, наиболее часто встречающийся у взрослых. В г. Минске в 1991–1993 гг. она отмечалась в 19 % интракраниальных опухолей. В 1999–2001 гг. эта опухоль была обнаружена уже в 24 % случаев. В 2005–2010 гг. процент глиобластомы среди опухолей ЦНС вырос до 29 %. В различных литературных источниках эти цифры в 2020–2025 гг. колеблются от 25 до 48 % [4, 5].

Цель исследования – изучить возможности одорологии в ранней диагностике глиобластомы.

Материалы и методы исследования. Изучены биопсии пациентов с глиальными опухолями, журналы биопсийных исследований, проанализированы половозрастные характеристики, сроки заболевания, а также медицинские карты пациентов с клинической симптоматикой.

При изучении механизмов роста глиальных опухолей (проект «Разработать клинико-морфологические критерии прогнозирования рецидивов нейроэпителиальных опухолей и рекомендации по тактике их лечения») было проведено статистическое исследование по локализации глиобластомы, а также изучение частоты глиобластомы в структуре заболеваемости.

Было установлено, что возрастной пик появления глиобластомы приходится на 45–55 лет и опухоль встречается у мужчин примерно в 1,4 раза чаще, чем у женщин. Всего изучили 748 глиобластом. Чаще опухоль локализовалась в лобно-теменной доле (45,19 %) и височной (41,97 %) долях, реже – в подкорковых ганглиях (12,56 %), мозжечке (0,14 %), стволе (0,14 %) [6].

Обонятельная зона находится в области гиппокампа (на внутренней/медиальной поверхности височной доли), в то же время особенность обонятельного анализатора заключается в том, что нервные импульсы от рецепторов носа идут напрямую в кору, минуя подкорковый центр – таламус. Можно предположить, что достаточно большая часть опухолей, развивающихся в височной доле, может быть диагностирована с применением одорологии, что подтверждено при изучении типичной локализации глиобластомы (рисунок).

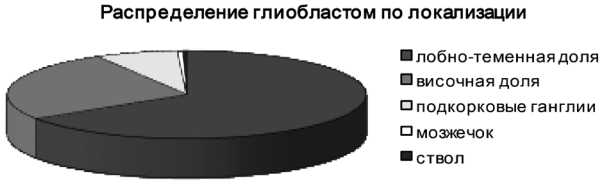

Типичная локализация: большие полушария головного мозга (лобная и теменная доли)

Typical localization: cerebral hemispheres (frontal and parietal lobes)

Глиобластомы обнаруживаются в любом отделе ЦНС: подкорковых ядрах, изредка – в стволе мозга, в мозжечке, крайне редко – в спинном мозге.

Результаты и их обсуждение. При опросе пациентов Российского научно-исследовательского нейрохирургического института им. профессора А. Л. Поленова, а также пациентов, прооперированных в РНПЦ неврологии и нейрохирургии и на базе 5-й городской клинической больницы г. Минска в 2026 г. (всего 63 человека), 65 % из них отмечали усиление обоняния за 3–4 месяца до появления основной симптоматики, которая была зафиксирована при прохождении МРТ с контрастированием. При этом указывалось, что при локализации опухоли в стволе головного мозга изменения обоняния не отмечалось. Пациенты распределились следующим образом: височная доля – 57 %, лобная – 20 %, теменная – 23 %.

Размеры опухолей были представлены в диапазоне от 2 до 3 × 4,5 см. Височная доля головного мозга и передняя часть теменных долей интегрируют соматосенсорную информацию, а также формируют процессы распознавания. Поражение передних теменных долей приводит к трудности распознавания предмета на ощупь (астереогноз). Заднебоковые отделы теменных долей отвечают за формирование визуально-пространственных соотношений, что дает возможность понимания траектории перемещения объекта. В этих отделах также обрабатываются способности восприятия положения и перемещения в пространстве собственного тела или его отдельных частей. Нарушение функций при опухолевом росте в вышеуказанных областях дает объективное понимание важности минимального объема операции, что позволит максимально сохранить функциональность человеческого организма.

Заключение. Обонятельный мозг человека содержит ряд образований различного происхождения, которые топографически располагаются на основании мозга, включающем продолговатый мозг, варолиев мост, ножки мозга (средний мозг), а также он содержится в зрительных трактах, гипоталамусе (серый бугор, сосцевидные тела) и базальных поверхностх лобных и височных долей. Учитывая типичную локализацию глиобластомы, которая размещается в любом отделе ЦНС (исключая стволовые отделы, где она располагается крайне редко), мы можем рассматривать одорологию как перспективное направление в ранней диагностике опухоли.

Конфликт интересов. Авторы заявляют об отсутствии конфликта интересов.

Список использованных источников

1. Принципы современной диагностики опухолей головного мозга / Л. Б. Лихтерман, В. А. Охлопков, М. В. Рыжова [и др.] // Клинический разбор в общей медицине. – 2023. – Т. 4, № 5. – С. 6–16.

2. Лихтерман, Л. Б. Клиническая философия современной нейрохирургии / Л. Б. Лихтерман // Нейрохирургия. – 2018. – Т. 20, № 1. – С. 94–102.

3. Лихтерман, Л. Б. Высокие технологии и клиническое мышление в нейрохирургии и неврологии / Л. Б. Лихтерман // Нейрохирургия. – 2012. – Т. 12, № 1. – С. 9–17.

4. The 2021 WHO classification of tumors of the central nervous system: a summary / D. N. Louis, A. Perry, P. Wesseling [et al.] // Neuro-oncology. – 2021. – Vol. 23, N 8. – P. 1231–1251. https://doi.org/10.1093/neuonc/noab106

5. Бесконтрастная ASL-перфузия в предоперационной диагностике супратенториальных глиом / А. И. Баталов, Н. Е. Захарова, Э. Л. Погосбекян [и др.] // Вопросы нейрохирургии имени Н. Н. Бурденко. – 2018. – Т. 82, № 6. – С. 15–22.

6. Комплексный подход к решению проблемы высокозлокачественных глиальных опухолей / Т. В. Жукова, М. А. Юрочкин, А. А. Дедковский [и др.] // Российский нейрохирургический журнал имени профессора А. Л. Поленова. – 2025. – Т. 17, № 2. – С. 29–37.

References

1. Likhterman L. B., Okhlopkov V. A., Ryzhova M. V., Snigireva G. P., Shishkina L. V., Pronin I. N., Zakharova N. E., Batalov A. I., Kornienko V. N. Principles of modern brain tumor diagnosis. *Klinicheskii razbor v obshchei meditsine = Clinical Review for General Practice*, 2023, vol. 4, no. 5, pp. 6–16 (in Russian).

2. Likhterman L. B. Clinical philosophy of modern neurosurgery. *Neirokhirurgiya = Russian Journal of Neurosurgery*, 2018, vol. 20, no. 1, pp. 94–102 (in Russian).

3. Likhterman L. B. High technologies and clinical reasoning in neurosurgery and neurology. *Neirokhirurgiya = Russian Journal of Neurosurgery,* 2012, vol. 12, no. 1, pp. 9–17 (in Russian).

4. Louis D. N., Perry A., Wesseling P., Brat D. J., Cree I. A., Figarella-Branger D. [et al.]. The 2021 WHO classification of tumors of the central nervous system: a summary. *Neuro-oncology*, 2021, vol. 23, no. 8, pp. 1231–1251. https://doi.org/10.1093/neuonc/noab106

5. Batalov A. I., Zakharova N. E., Pogosbekyan E. L., Fadeeva L. M., Goryainov S. A., Baev A. A., Shul'ts E. I., Chelushkin D. M., Potapov A. A., Pronin I. N. Non-contrast ASL perfusion in preoperative diagnosis of supratentorial gliomas. *Voprosy neirokhirurgii imeni N. N. Burdenko = Problems of Neurosurgery named after N. N. Burdenko*, 2018, vol. 82, no. 6, pp. 15–22 (in Russian).

6. Zhukova T. V., Yurochkin M. A., Dedkovskii A. A., Beletskii A. V., Borisov A. V., Avetisov R. A. [et al.]. An integrated approach to solving the problem of highly malignant glial tumors. *Rossiiskii neirokhirurgicheskii zhurnal imeni professora A. L. Polenova* [Russian Neurosurgical Journal named after professor A. L. Polenov], 2015, vol. 17, no. 2, pp. 29–37 (in Russian).

Информация об авторах

Жукова Татьяна Владимировна – д-р мед. наук, профессор, профессор кафедры. Международный университет «МИТСО» (ул. Казинца, 21, к. 3, 220099, г. Минск, Республика Беларусь). E-mail: tatsiana.zhukova2018gmail.com. https://orcid.org/0000-0003-0263-3453

Белецкий Александр Валентинович – академик, д-р мед. наук, профессор, заведующий отделом. Клиника «Мерси» (ул. Игнатенко, 8, 220035, г. Минск, Республика Беларусь). E-mail: uz-mcrb@mcrb.by. https://orcid.org/0000-0001-9604-2675

Шанько Юрий Георгиевич – член-корреспондент, д-р мед. наук, профессор, заведующий отделом. 5-я городская клиническая больница (ул. Филатова, 9, 220026, г. Минск, Республика Беларусь). E-mail: yuri_shanko@hotmail.com. https://orcid.org/0000-0002-4633-0369

Борисов Андрей Владимирович – канд. мед. наук, доцент, доцент кафедры. Белорусский государственный медицинский университет (пр-т Дзержинского, 83, 220083, г. Минск, Республика Беларусь). E-mail: anv-borisov@yandex.by. https://orcid.org/0009-0009-2493-7571

Кузнецов Ярослав Олегович – канд. мед. наук, главный врач. 5-я городская клиническая поликлиника (ул. Сергея Есенина, 21, 220025, г. Минск, Республика Беларусь). E-mail: info@3crkp.by. https://orcid.org/0009-0001-0519-5180

Константин Георгиевич Добрецов – д-р мед. наук, профессор. Российская Федерация.

Самочерных Константин Александрович – д-р мед. наук, профессор, директор. Российский научно-исследовательский нейрохирургический институт им. профессора А. Л. Поленова (ул. Маяковского, 12, 191025, г. Санкт-Петербург, Российская Федерация). E-mail: ivamel@yandex.ru. https://orcid.org/0000-0003-0350-0249

Иванова Наталья Евгеньевна – д-р мед. наук, профессор, заведующий отделом. Российский научно-исследовательский нейрохирургический институт им. профессора А. Л. Поленова (ул. Маяковского, 12, 191025, г. Санкт-Петербург, Российская Федерация). E-mail: ivamel@yandex.ru. https://orcid.org/0000-0003-2790-0191

Забродская Юлия Михайловна – д-р мед. наук, заведующий лабораторией. Российский научно-исследовательский нейрохирургический институт им. профессора А. Л. Поленова (ул. Маяковского, 12, 191025, г. Санкт-Петербург, Российская Федерация). E-mail: zabrjulia@yandex.ru. https://orcid.org/0000-0001-6206-2133

Олюшин Виктор Емельянович – д-р мед. наук, профессор, гл. науч. сотрудник. Российский научно-исследовательский нейрохирургический институт им. профессора А. Л. Поленова (ул. Маяковского, 12, 191025, г. Санкт-Петербург, Российская Федерация). E-mail: ivamel@yandex.ru. https://orcid.org/0000- 0002-9960-081X

Information about the authors

Tatyana V. Zhukova – D. Sc. (Med.), Professor, Professor of the Department. International University MITSO (21, Kazintsa Str., building 3, 220099, Minsk, Republic of Belarus). E-mail: tatsiana.zhukova2018@gmail.com. https://orcid.org/0000-0003-0263-3453

Alexander V. Beletsky – Academician, D. Sc. (Med.), Professor, Head of the Division. Mercy Clinic (8, Ignatenko Str., 220035, Minsk, Republic of Belarus). E-mail: uz-mcrb@mcrb.by. https://orcid.org/ 0000-0001-9604-2675

Yuri G. Shanko – Corresponding Member, D. Sc. (Med.), Professor, Head of the Division. 5th City Clinical Hospital (9, Filatova Str., 220026, Minsk, Republic of Belarus). E-mail: yuri_shanko@hotmail.com. https://orcid.org/0000-0002-4633-0369

Andrey V. Borisov – Ph. D. (Med.), Associate Professor, Associate Professor of the Department. Belarusian State Medical University (83, Dzerzhinsky Ave., 220083, Minsk, Republic of Belarus). E-mail: anv-borisov@yandex.by. https://orcid.org/0009-0009-2493-7571

Yaroslav O. Kuznetsov – Ph. D. (Med.), Chief Physician. 5th City Clinical Polyclinic (21, Sergey Yesenin Str., 220025, Minsk, Republic of Belarus). E-mail: info@3crkp.by. https://orcid.org/0009-0001-0519-5180

Konstantin G. Dobretsov – D. Sc. (Med.), Professor. Russian Federation.

Konstantin A. Samochernykh – D. Sc. (Med.), Professor, Director. The Russian Research Neurosurgical Institute named after Professor A. L. Polenov (12, Mayakovsky Str., 191025, Saint Petersburg, Russian Federation). E-mail: ivamel@yandex.ru. https://orcid.org/0000-0003-0350-0249

Natalya E. Ivanova – D. Sc. (Med.), Professor, Head of the Department. The Russian Research Neurosurgical Institute named after Professor A. L. Polenov (12, Mayakovsky Str., 191025, Saint Petersburg, Russian Federation). E-mail: ivamel@yandex.ru. https://orcid.org/0000-0003-2790-0191

Yulia M. Zabrodskaya – D. Sc. (Med.), Head of the Laboratory. The Russian Research Neurosurgical Institute named after Professor A. L. Polenov (12, Mayakovsky Str., 191025, Saint Petersburg, Russian Federation). E-mail: zabrjulia@yandex.ru. https://orcid.org/0000-0001-6206-2133

Viktor E. Olyushin – D. Sc. (Med.), Professor, Chief Researcher. The Russian Research Neurosurgical Institute named after Professor A. L. Polenov (12, Mayakovsky Str., 191025, Saint Petersburg, Russian Federation). Email: ivamel@yandex.ru. https://orcid.org/0000-0002-9960-081X

ISSN 1814-6023 (Print)
ISSN 2524-2350 (Online)
УДК 616.15+577.12:576
https://doi.org/10.29235/1814-6023-2026-23-4-293-302

Поступила в редакцию 06.07.2026
Received 06.07.2026

Ф. И. Висмонт

Белорусский государственный медицинский университет, Минск, Республика Беларусь

ХАРАКТЕР ИЗМЕНЕНИЙ СОДЕРЖАНИЯ ЛИПИДОВ В ПЛАЗМЕ КРОВИ, ПЕЧЕНИ, ГИПОТАЛАМУСЕ И ПРОДОЛГОВАТОМ МОЗГЕ ПРИ БАКТЕРИАЛЬНОЙ ЭНДОТОКСИНЕМИИ

Аннотация. Известно, что эндотоксинемия является ведущим звеном в патогенезе многих патологических процессов и состояний. Она приводит к выраженным изменениям метаболизма основных энергетических и пластических субстратов, в частности липидов крови и тканей. Принимая во внимание сведения о том, что холестерин (ХС) и другие липиды являются не только важнейшими структурно-функциональными компонентами большинства мембран и субстратом для стероидогенеза, целого ряда физиологически активных веществ, которые во многом определяют течение и исход различных патологических состояний, а изменения в обмене липидов, их содержания в центрах регуляции вегетативных функций при бактериальной эндотоксинемии остаются невыясненными, целью работы было определить характер изменения содержания липидов в плазме крови, печени, гипоталамусе и продолговатом мозге при бактериальной эндотоксинемии.

В опытах на крысах и кроликах было установлено, что бактериальная эндотоксинемия у животных, вызванная системным действием в организме бактериального липополисахарида (эндотоксин *Escherichia coli*), наряду с повышением температуры тела сопровождается повышением содержания общих липидов, концентрации ХС суммарной фракции ЛПОНП + ЛПНП и снижением уровня ХС ЛПВП в крови и не сказывается на содержании ХС в печени, общих липидов и суммарного ХС в ткани гипоталамуса, но приводит к снижению содержания общих липидов в ткани продолговатого мозга и к возрастанию концентрации ХС в ней.

Очевидно, что выявленные изменения содержания липидов в плазме крови, печени и структурах головного мозга при бактериальной эндотоксинемии отражают развитие в организме адаптационных реакций, включающих процессы перераспределения липидов между органами и тканями.

Ключевые слова: липиды, холестерин, плазма крови, печень, гипоталамус, продолговатый мозг, бактериальная эндотоксинемия.

Для цитирования: Висмонт, Ф. И. Характер изменений содержания липидов в плазме крови, печени, гипоталамусе и продолговатом мозге при бактериальной эндотоксинемии / Ф. И. Висмонт // Весці Нацыянальнай акадэміі навук Беларусі. Серыя медыцынскіх навук. – 2026. – Т. 23, № 4. – С. 293–302. https://doi.org/10.29235/1814-6023-2026-23-4-293-302

Frantishak I. Vismont

Belarusian State Medical University, Minsk, Republic of Belarus

NATURE OF CHANGES IN LIPID CONTENT IN BLOOD PLASMA, LIVER, HYPOTHALAMUS, AND MEDULLA OBLONGATA DURING BACTERIAL ENDOTOXEMIA

Abstract. Studying the pathogenesis of infectious diseases and septic conditions accompanied by bacterial endotoxemia and fever is one of the most important tasks of modern experimental and clinical medicine.

The aim of the study was to investigate the nature of changes in lipid content in blood plasma, liver, hypothalamus, and medulla oblongata during bacterial endotoxemia.

In experiments on rats and rabbits it was established that bacterial endotoxemia, induced by systemic administration of bacterial lipopolysaccharide (LPS; *Escherichia coli* endotoxin), was accompanied by an increase in body temperature, total lipid levels, and the cholesterol concentration of the combined VLDL + LDL fraction, and a decrease in HDL cholesterol in the blood. It does not affect total hepatic cholesterol or total lipids and total cholesterol in the hypothalamic tissue, but reduced total lipid content and increased cholesterol concentration in the medulla oblongata.

It is evident that the observed changes in lipid content in blood plasma, the liver, and brain structures during bacterial endotoxemia reflect the development of adaptive responses, including processes of lipid redistribution among organs and tissues.

Keywords: lipids, cholesterol, blood plasma, liver, hypothalamus, medulla oblongata, bacterial endotoxemia

For citation: Vismont F. I. Nature of changes in lipid content in blood plasma, liver, hypothalamus, and medulla oblongata during bacterial endotoxemia. *Vestsi Natsyyanal'nai akademii navuk Belarusi. Seryya medytsynskikh navuk = Proceedings of the National Academy of Sciences of Belarus. Medical series*, 2026, vol. 23, no. 4, pp. 293–302 (in Russian). https://doi.org/10.29235/1814-6023-2026-23-4-293-302

© Висмонт Ф. И., 2026

Введение. Изучение патогенеза инфекционных заболеваний и септических состояний, сопровождающихся бактериальной эндотоксинемией и лихорадкой является одной из важнейших задач современной экспериментальной и клинической медицины. Успешное решение этой проблемы будет способствовать разработке новых методов коррекции нарушений процессов жизнедеятельности, возникающих при действии в организме бактериальных токсинов.

Известно, что бактериальная эндотоксинемия приводит к изменению метаболизма основных энергетических и пластических субстратов (синдром гиперметаболизма) [1–4]. Среди многочисленных сдвигов в обменных процессах при септических и лихорадочных состояниях, сопровождающихся эндотоксинемией, особую роль играют изменения метаболизма липидов тканей и крови [5–10]. Известно, что холестерин (ХС) и другие липиды являются не только основным структурно-функциональным компонентом биологических мембран и субстратом для стероидогенеза, но и служат источником свободных радикалов, а также участвуют в регуляции сосудистого тонуса, реакциях гемостаза, развитии воспаления и лихорадочной реакции, что во многом определяет течение и исход многих патологических состояний, в частности бактериальной эндотоксинемии [11–16].

Одной из важнейших функций липопротеинов (ЛП) плазмы крови при инфекционных и септических состояниях является их участие в процессах детоксикации организма. Показано, что различные классы ЛП крови (как ЛПВП, так и ЛПНП) связывают бактериальные эндотоксины, поступающие в кровоток при различных инфекциях, и тем самым снижают их патогенное действие в организме [17–19]. Кроме того, ХС ЛП как важнейший субстрат для стероидогенеза в надпочечниках [20, 21] играет важную роль в формировании адекватной ответной реакции организма на инфекцию и действие других повреждающих факторов [22, 23].

Проблеме исследования нарушений обмена ХС ЛП плазмы крови при различных инфекционных заболеваниях, лихорадке, действии бактериальных эндотоксинов посвящено большое количество работ отечественных и зарубежных авторов [5, 24–27]. Показано, что большинство патологических состояний, сопровождающихся бактериальной эндотоксинемией или бактериемией, вызывают заметную перестройку всех видов обмена, в том числе и липидного [28–30]. Однако характер изменений содержания липидов в плазме крови и центрах регуляции вегетативных функций и терморегуляции, в частности при бактериальной эндотоксинемии, остается невыясненным.

Установление значимости изменений содержания липидов в плазме крови, печени, гипоталамусе и продолговатом мозге, вызванных системным действием липополисахарида (ЛПС), послужит теоретической основой дальнейшего поиска путей коррекции метаболических нарушений, а соответственно оптимизации процессов жизнедеятельности при бактериальной эндотоксинемии, септических состояниях организма.

Цель исследования – изучить характер изменений содержания липидов в плазме крови, печени, гипоталамусе и продолговатом мозге при бактериальной эндотоксинемии.

Задачи исследования:

1. Изучить изменения температуры тела, содержания липидов в плазме крови, печени, гипоталамусе и продолговатом мозге при бактериальной эндотоксинемии.

2. Установить характер изменений содержания липидов в плазме крови и печени в условиях токсического повреждения печени CCl_4.

3. Провести сравнительный анализ изменений содержания липидов в плазме крови, печени, гипоталамусе и продолговатом мозге при бактериальной эндотоксинемии и выяснить их особенности.

Материалы и методы исследования. Опыты выполнены на ненаркотизированных белых крысах обоего пола массой 160–180 г и на взрослых ненаркотизированных кроликах массой 2,5–3,0 кг. Животные использовались в экспериментах после 1–2-недельной адаптации к условиям вивария. Температура воздуха в виварии поддерживалась на уровне 20–22 °С, что находится в пределах термонейтральной зоны для крыс и кроликов. При выполнении работы особое внимание было уделено содержанию животных в стационарных условиях. Они получали полноценный пищевой рацион в соответствии с нормами содержания лабораторных животных. Рацион

крыс состоял из комбикорма КК-92/ПХЧ-5, количество которого определялось Нормами кормления лабораторных животных[1]. Питьевой режим соответствовал принципу ad libitum. Учитывая данные литературы о том, что у животных в течение суток происходят значительные колебания уровня ряда гормонов и биогенных аминов в крови, которые сопровождаются изменениями в энергетическом и пластическом обмене, опыты проводили в строго определенное время: с 08:00 до 12:00.

Для создания общепринятой модели бактериальной эндотоксинемии использовали бактериальный ЛПС эндотоксин *Escherichia coli* (серия 0111:B4, Sigma, США), который вводили однократно: крысам – внутрибрюшинно в дозе 5,0 мкг/кг, кроликам – в краевую вену уха в дозе 0,5 мкг/кг.

Острое токсическое поражение печени у крыс вызывали однократным интрагастральным введением животным гепатотропного яда – четыреххлористого углерода (CCl_4), разведенного в отношении 1 : 1 подсолнечным маслом. Масляный раствор CCl_4 вводили из расчета 3,5 мл на 1 кг веса. О тяжести поражения печени судили по активности в плазме крови аланинаминотрансферазы (АлАТ) и ее отношению к активности аспартатаминотрансферазы (АлАТ/АсАТ) соответственно. Активность трансаминаз в крови определяли колориметрическим динитрофенилгидразиновым методом по Райтману и Френкелю [31].

Снятие крыс с опыта осуществляли по общепринятой методике путем декапитации. Взятие для исследований крови и тканей (мозг, печень) у животных проводилось за возможно минимальное время после декапитации. Кровь собирали в охлажденные пробирки и центрифугировали 10 мин (5 000 g при +4 °С). Полученную сыворотку отбирали пипеткой и использовали в дальнейшем для определения суммарного ХС и общих липидов. Выделение гипоталамуса при температуре 0–+4 °С проводили по методу J. Glowinsky et al. [32]. Ткань гипоталамуса и продолговатого мозга замораживали в жидком азоте и хранили до использования при температуре –15 °С.

Печень забирали сразу после декапитации животных. Навеску печени (около 300 мг) гомогенизировали в этиловом спирте (в объеме 2,5 мл) с помощью микроразмельчителя тканей РТ–2. Органо-весовой коэффициент рассчитывали как отношение массы печени к массе крысы и выражали в условных единицах.

Для определения содержания общих липидов, суммарного ХС сыворотки крови, ХС ЛПВП и ХС тканевых гомогенатах осуществлялась экстракция липидов, которая проводилась по методике М. А. Чехрановой и М. К. Креховой [33]. Содержание общих липидов в структурах мозга определяли после экстракции гравиметрическим методом, а в сыворотке крови – с помощью наборов BIO-LA-TEST (Erba Lachema s.r.o., Чехия).

Ректальную температуру у крыс и кроликов измеряли с помощью электротермометра ТПЭМ-1. В ряде серий регистрацию температуры тела у крыс осуществляли при помощи телеметрической установки Mini Mitter (модель 4000, США).

Эксперименты на крысах проводились в соответствии с этическими нормами обращения с животными, а также правилами Европейской конвенции о защите позвоночных животных, используемых для экспериментальных и других научных целей (Страсбург, 1986) и Инструкции о порядке обращения с лабораторными животными, утвержденной постановлением Министерства здравоохранения Республики Беларусь и Министерства сельского хозяйства и продовольствия Республики Беларусь от 02.12.2024 № 164/124.

Полученные данные обработаны общепринятыми методами вариационной биологической статистики с помощью критерия Стъюдента. Статистическую значимость различий полученных данных в случае их параметрического распределения оценивали с помощью однофакторного дисперсионного анализа (ANOVA) с использованием тестов множественных сравнений Данна и Бонферрони. Все данные представлены в виде среднего арифметического и его ошибки ($\overline{X} \pm S_x$). Достоверность результатов учитывалась при $p < 0{,}05$.

[1] Об утверждении Инструкции о порядке обращения с лабораторными животными: постановление М-ва здравоохранения Респ. Беларусь и М-ва сел. хоз-ва и продовольствия Респ. Беларусь от 2 дек. 2024 г. № 164/124 // ЭТАЛОН: информ.-поисковая система (дата обращения: 25.05.2026).

Результаты и их обсуждение. Опыты, выполненные на крысах и кроликах, показали, что при бактериальной эндотоксинемии возникают значительные изменения в содержании липидов как в плазме крови, так и в центрах регуляции вегетативных функций и терморегуляции в частности.

В опытах установлено, что внутрибрюшинное введение крысам (n = 12) ЛПС в дозе 5,0 мкг/кг приводит к медленному повышению температуры тела и слабо выраженной гипертермии. Температура тела повышалась на 1,3; 1,2; 1,8; 1,2 и 0,7 °С (p < 0,001) через 120, 180, 240, 300 и 330 мин после инъекции эндотоксина и составляла 38,9 ± 0,11; 38,8 ± 0,12; 39,4 ± 0,10; 38,8 ± 0,13 и 38,3 ± 0,12 °С соответственно. Введение в кровоток ЛПС (0,5 мкг/кг) кроликам (n = 9) приводило к быстрому и значительному повышению ректальной температуры. Температура тела у животных через 30, 60, 120 и 180 мин после введения ЛПС возрастала на 0,6; 1,3; 1,6 и 1,2 °С (p < 0,001) и составляла соответственно 39,2 ± 0,12; 39,9 ± 0,10; 40,2 ± 0,11 и 39,8 ± 0,12 °С.

Действие в организме бактериального эндотоксина наряду с повышением температуры тела приводит к снижению у животных концентрации суммарного ХС, но не содержания общих липидов, в крови. Так, ЛПС в дозе 5,0 мкг/кг через 120 мин после внутрибрюшинного введения вызывал снижение на 17,9 % (p < 0,05, n = 8) концентрации суммарного ХС и повышение на 20,9 % (p < 0,05, n = 7) содержания общих липидов в сыворотке крови у крыс. Концентрация суммарного ХС и содержание общих липидов в сыворотке крови у крыс (n = 8) в контроле составляли соответственно 1,50 ± 0,52 ммоль/л и 3,78 ± 0,317 г/л.

Установлено, что в условиях бактериальной эндотоксинемии, вызванной введением эндотоксина, происходят существенные изменения содержания ХС в различных классах ЛП сыворотки крови крыс (рис. 1). Так, через 2 ч после инъекции ЛПС уровень ХС ЛПВП в крови у крыс снижался на 19,7 %: с 1,37 ± 0,05 ммоль/л в контроле до 1,10 ± 0,08 ммоль/л у опытных животных (p < 0,02, n = 10). Содержание ХС в суммарной фракции ЛПОНП + ЛПНП возрастало на 52,4 %: с 0,63 ± 0,05 до 0,96 ± 0,05 ммоль/л (p < 0,001, n = 10). Коэффициент атерогенности, т. е. отношение ХС (ЛПОНП + ЛПНП) / ХС ЛПВП, увеличивался у опытных крыс на 97,9 %: с 0,47 ± 0,05 до 0,93 ± 0,8 (p < 0,001, n = 10). Это свидетельствует о развитии сдвигов спектра ЛП крови атерогенного характера в условиях действия в организме бактериального липополисахарида *E. coli*.

Установлено, что действие ЛПС у крыс через 24 ч после инъекции эндотоксина приводит к увеличению массы печени на 22,0 %: с 7,83 ± 0,39 до 9,55 ± 0,32 г (p < 0,001, n = 10) (табл. 1). При этом органо-весовой коэффициент также возрастал на 24,0 %: с 0,025 ± 0,001 у крыс в контроле до 0,031 ± 0,001 у опытных крыс (p < 0,001, n = 10). Содержание общего ХС в печени в условиях действия бактериального ЛПС не изменялось и составляло 0,323 ± 0,007 мг/100 мг ткани у контрольных крыс и 0,317 ± 0,008 мг/100 мг ткани – у опытных животных.

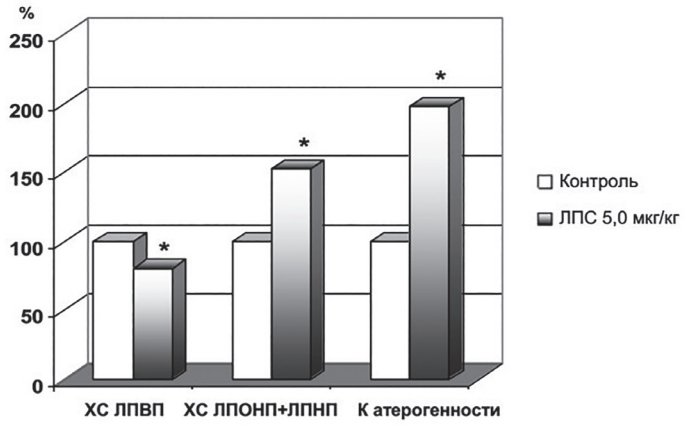

Рис. 1. Изменения содержания ХС ЛП крови и коэффициента атерогенности у крыс после внутрибрюшинного введения бактериального ЛПС (5,0 мкг/кг). * – изменения достоверны по отношению к контролю (100 %)

Fig. 1. Changes in blood lipoprotein cholesterol levels and the atherogenicity index in rats after intraperitoneal administration of bacterial LPS (5.0 μg/kg). * – significantly different from the control (100 %)

Таблица 1. **Масса печени, органо-весовой коэффициент и содержание общего ХС в печени крыс через 24 ч после введения бактериального ЛПС (5,0 мкг/кг)**

Table 1. **Liver weight, organ weight coefficient and total cholesterol content in the liver of rats 24 hours after administration of bacterial LPS (5.0 μg/kg)**

Группа животных	Масса печени, г	Органо-весовой коэффициент	Общий ХС печени, мг/100мг ткани
Контрольная интактные животные (n = 10)	7,83 ± 0,39	0,025 ± 0,001	0,323 ± 0,007
Опытная ЛПС, 5,0 мкг/кг (n = 10)	9,55 ± 0,32*	0,031 ± 0,001*	0,317 ± 0,008

Примечание. Здесь и в табл. 2–5: * – изменения достоверны по отношению к контролю ($p < 0,05$), n – число животных.

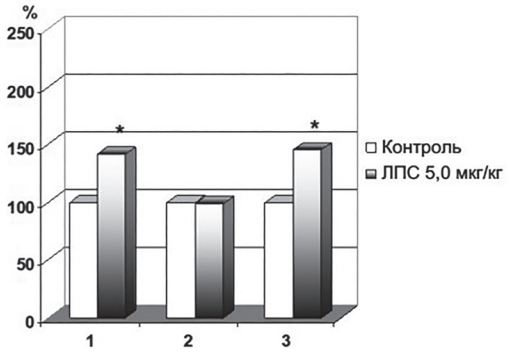

Рис. 2. Показатели повреждения печени после внутрибрюшинного введения бактериального ЛПС (5,0 мкг/кг): *1* – активность АлАТ в сыворотке крови, *2* – активность АсАТ в сыворотке крови, *3* – соотношение активности АлАТ/АсАТ. * – изменения достоверны по отношению к контролю (100 %)

Fig. 2. Indicators of liver damage after intraperitoneal administration of bacterial LPS (5.0 μg/kg): *1* – serum ALT activity, *2* – serum AST activity, *3* – ALT/AST activity ratio. * – significantly different from the control (100 %)

ЛПС-индуцированное повреждение печени крыс в условиях эндотоксинемии, вызванной введением ЛПС, проявлялось синдромом цитолиза (рис. 2).

Установлено, что введение крысам ЛПС в дозе 5,0 мкг/кг через 24 ч после инъекции приводит к повышению активности АлАТ в сыворотке крови на 41,2 %: с 0,51 ± 0,05 до 0,72 ± 0,04 мккат/л ($p < 0,01$, n = 10), а также соотношения активностей АлАТ/АсАТ на 45,5 %: с 0,77 ± 0,07 в контроле до 1,12 ± 0,06 у опытных крыс ($p < 0,002$, n = 10). Активность АсАТ через 24 ч после введения ЛПС достоверно не изменялась: 0,65 ± 0,01 мккат/л у контрольных крыс и 0,64 ± 0,02 мккат/л – у опытных крыс.

Таким образом, при бактериальной эндотоксинемии, вызванной введением ЛПС, у крыс формируются сдвиги ЛП спектра сыворотки крови преимущественно за счет значительного роста содержания ХС суммарной фракции ЛПОНП + ЛППНП, а также уменьшения уровня ХС ЛПВП. Такое изменение соотношения ЛП различных классов в крови с увеличением коэффициента атерогенности может рассматриваться как ДЛП атерогенного характера.

Внутривенное введение ЛПС кроликам одновременно с повышением ректальной температуры вызывало снижение в сыворотке крови у животных концентраций суммарного ХС на 25,2 % через 60 мин и на 21,4 % – через 120 мин после инъекции и приводило к повышению (до 126,7 % через 60 мин) содержания общих липидов (табл. 2).

С целью выяснения значимости повреждения печени в выявленных изменениях содержания общего ХС, в снижении уровня ХС ЛПВП крови при бактериальной эндотоксинемии в отдельной серии экспериментов было проведено исследование содержания ХС ЛП крови крыс в условиях действия в организме гепатотропного яда CCl_4. Опыты показали, что однократное интрагастральное введение крысам раствора CCl_4, приготовленного на подсолнечном масле (в соотношении 1 : 1), в дозе 3,5 мл/кг через 24 ч после инъекции вызывает у животных выраженную гипотермию: ректальная температура крыс снижалась на 0,8 °С: с 37,2 ± 0,16 до 36,4 ± 0,14 °С ($p < 0,05$, n = 10) (табл. 3).

Таблица 2. **Изменение содержания общих липидов, суммарного ХС в сыворотке крови и температуры тела у кроликов после внутривенного введения ЛПС в дозе 0,5 мкг/кг ($\bar{X} \pm S_x$)**

Table 2. **Changes in total lipids and total cholesterol content in blood serum and in body temperature in rabbits after intravenous administration of LPS at a dose of 0.5 μg/kg ($\bar{X} \pm S_x$)**

Группа животных	Общие липиды, г/л	Суммарный ХС, ммоль/л	Температура тела, °С
Контрольная интактные животные (n = 7) после введения бидистиллированной воды для инъекций	2,91 ± 0,249	1,01 ± 0,047	38,5 ± 0,095
через 30 мин (n = 7)	3,14 ± 0,300	1,10 ± 0,054	38,6 ± 0,121
через 60 мин (n = 7)	3,07 ± 0,265	1,11 ± 0,060	38,0 ± 0,119
через 120 мин (n = 8)	2,98 ± 0,271	1,03 ± 0,049	38,8 ± 0,116
Опытная после введения ЛПС			
через 30 мин (n = 8)	3,22 ± 0,306	0,92 ± 0,077	39,1 ± 0,121*
через 60 мин (n = 8)	3,89 ± 0,257*	0,83 ± 0,051*	39,8 ± 0,098*
через 120 мин (n = 8)	3,59 ± 0,250	0,81 ± 0,045*	40,3 ± 0,114*

Таблица 3. **Изменения ректальной температуры, массы печени, содержания общего ХС в печени и уровня ХС ЛП крови у крыс после интрагастрального введения CCl_4 в дозе 3,5 мл/кг ($\bar{X} \pm S_x$)**

Table 3. **Changes in rectal temperature, liver weight, total cholesterol content in the liver and blood lipoprotein cholesterol level in rats after intragastric administration of CCl_4 at a dose of 3.5 mL/kg ($\bar{X} \pm S_x$)**

Группа животных	Ректальная температура, °С	Общий ХС печени, мг/100мг ткани	Общий ХС крови, ммоль/л	ХС ЛПВП, ммоль/л	ХС ЛПОНП + ЛПНП, ммоль/л
Контрольная интактные животные (n = 10)	37,2 ± 0,16	0,247 ± 0,006	1,81 ± 0,11	1,37 ± 0,05	0,65 ± 0,07
Опытная CCl_4, 3,5 мл/кг (n = 10)	36,4 ± 0,14*	0,315 ± 0,008*	1,13 ± 0,09*	0,73 ± 0,06*	0,55 ± 0,10

Действие CCl_4 приводило к увеличению массы печени на 60,7 %: с 5,6 ± 0,21 до 9,0 ± 0,45 г ($p < 0{,}001$, $n = 10$). При этом органо-весовой коэффициент также возрастал на 42,9 %: с 0,028 ± 0,001 у крыс в контроле до 0,040 ± 0,002 у опытных крыс ($p < 0{,}001$, $n = 10$). Токсическое действие CCl_4 приводило к повышению содержания общего ХС в ткани печени на 27,5 % по сравнению с контролем: с 0,247 ± 0,006 до 0,315 ± 0,008 мг/100 мг ($p < 0{,}001$, $n = 10$) (табл. 3).

Установлено, что токсическое повреждение печени, вызванное CCl_4, сопровождается выраженной гипохолестеринемией и изменением содержания ХС в различных классах ЛП крови (табл. 3). Так, уровень общего ХС сыворотки крови у опытных крыс понижался на 37,6 %: с 1,81 ± 0,11 до 1,13 ± 0,09 ммоль/л ($p < 0{,}001$, $n = 10$). Гипохолестеринемия была обусловлена главным образом сниженным содержанием ХС ЛПВП в крови; у опытных крыс снижение значения данного показателя составило 46,7 % по отношению к контролю: с 1,37 ± 0,05 до 0,73 ± 0,06 ммоль/л ($p < 0{,}001$, $n = 10$). В этих условиях содержание ХС суммарной фракции ЛПОНП + ЛПНП практически не изменялось.

Полученные данные о резком снижении уровня ХС ЛПВП в крови и увеличении содержания ХС в ткани печени в условиях токсического повреждения печени CCl_4, по-видимому, свидетельствуют об угнетении процессов синтеза насцентных ЛПВП в печени, в результате чего нарушается включение ХС в формирующиеся частицы и одновременно происходит накопление ХС в печени. Взаимосвязь между снижением уровня ХС ЛПВП в крови и накоплением ХС в печени в условиях действия CCl_4 подтверждает обнаруженную в наших опытах отрицательную корреляционную связь средней силы между уровнем ХС ЛПВП крови и содержанием ХС в печени ($r = -0{,}57 \pm 0{,}21$, $p < 0{,}02$).

Таким образом, сопоставление направленности и характера изменений показателей ЛП-обмена в условиях действия бактериального эндотоксина и CCl_4 позволило подтвердить возможную роль повреждения печени в снижении уровня ХС ЛПВП крови при бактериальной эндотоксинемии. Можно предположить, что степень снижения содержания ХС ЛПВП крови отражает тяжесть повреждения паренхимы печени.

Наряду со сдвигами содержания липидов в крови развитие бактериальной эндотоксинемии у кроликов сопровождалось значительными изменениями содержания общих липидов и суммарного ХС в ткани продолговатого мозга (ПМ), но не в гипоталамусе (ГП).

Развитие эндотоксиновой лихорадки под влиянием ЛПС не сопровождалось изменением содержания общих липидов и суммарного ХС в ткани ГП, но приводило к снижению содержания общих липидов в ткани ПМ (на 20,5 и 22,4 % через 60 и 120 мин после инъекции бактериального эндотоксина) и к возрастанию концентрации ХС в них (на 16,9 и 23,2 % через 60 и 120 мин соответственно). Результаты опытов данной серии исследований представлены в табл. 4 и 5.

Таблица 4. **Изменение содержания общих липидов, суммарного ХС в гипоталамусе и температуры тела у кроликов после внутривенного введения ЛПС в дозе 0,5 мкг/кг ($\bar{X} \pm S_x$)**

Table 4. **Changes in total lipids and total cholesterol content in the hypothalamus and body temperature in rabbits after intravenous administration of LPS at a dose of 0.5 μg/kg ($\bar{X} \pm S_x$)**

Группа животных	Общие липиды, мг/г ткани	Суммарный ХС, мг/г ткани	Суммарный ХС, мг/г липидов	Температура тела, °С
Контрольная интактные животные (n = 7) после введения бидистиллированной воды для инъекций	46,08 ± 2,504	11,08 ± 0,488	239,45 ± 7,284	38,5 ± 0,095
через 30 мин (n = 7)	43,42 ± 2,366	10,63 ± 0,456	232,08 ± 11,498	38,7 ± 0,119
через 60 мин (n = 7)	40,50 ± 1,736	9,60 ± 0,612	235,99 ± 5,715	38,8 ± 0,116
через 120 мин (n = 8)	43,34 ± 2,792	10,57 ± 0,690	243,75 ± 6,505	38,7 ± 0,104
Опытная после введения ЛПС				
через 30 мин (n = 7)	44,22 ± 2,540	11,07 ± 0,566	251,44 ± 7,183	39,1 ± 0,121*
через 60 мин (n = 7)	46,20 ± 3,456	11,25 ± 0,594	242,99 ± 11,790	39,8 ± 0,098*
через 120 мин (n = 7)	45,40 ± 3,880	11,81 ± 0,539	260,80 ± 13,395	40,3 ± 0,114*

Таблица 5. **Изменение содержания общих липидов, суммарного ХС в продолговатом мозге и температуры тела у кроликов после внутривенного введения ЛПС в дозе 0,5 мкг/кг ($\bar{X} \pm S_x$)**

Table 5. **Changes in total lipids and total cholesterol content in the medulla oblongata and body temperature in rabbits after intravenous administration of LPS at a dose of 0.5 μg/kg ($\bar{X} \pm S_x$)**

Группа животных	Общие липиды, мг/г ткани	Суммарный ХС, мг/г ткани	Суммарный ХС, мг/г липидов	Температура тела, °С
Контрольная интактные животные (n = 7) после введения бидистиллированной воды для инъекций	126,67 ± 6,001	29,02 ± 1,219	228,26 ± 10,292	38,5 ± 0,095
через 30 мин (n = 7)	123,98 ± 4,485	30,50 ± 1,154	246,79 ± 8,063	38,6 ± 0,119
через 60 мин (n = 7)	129,48 ± 6,856	30,18 ± 1,904	231,28 ± 11,646	38,8 ± 0,116
через 120 мин (n = 8)	128,73 ± 7,977	28,68 ± 1,670	226,52 ± 12,677	38,7 ± 0,110
Опытная после введения ЛПС				
через 30 мин (n = 7)	115,06 ± 7,022	29,94 ± 1,722	257,60 ± 14,048	39,1 ± 0,121*
через 60 мин (n = 7)	102,99 ± 4,732*	27,77 ± 1,645*	270,25 ± 12,969*	39,8 ± 0,098*
через 120 мин (n = 7)	99,93 ± 6,994*	27,37 ± 1,473*	279,08 ± 15,423*	40,3 ± 0,114*

Заключение. При бактериальной эндотоксинемии, вызванной бактериальным эндотоксином *E. coli*, возникают значительные изменения содержания липидов в плазме крови и структурах головного мозга. При бактериальной эндотоксинемии, вызванной ЛПС, у крыс и кроликов имеют место сдвиги в содержании липидов в крови, липопротеидного спектра сыворотки крови преимущественно за счет значительного роста содержания ХС суммарной фракции ЛПОНП + ЛПНП, а также уменьшения уровня ХС ЛПВП. Такое изменение соотношения ЛП различных классов в крови с увеличением коэффициента атерогенности может рассматриваться как дислипопротеинемия атерогенного характера. В этих условиях системное действие ЛПС приводит к снижению содержания общих липидов в ПМ, но не в ГП, и к возрастанию в них концентрации ХС.

Таким образом, результаты опытов отражают развитие в организме адаптационных реакций, включающих процессы перераспределения липидов между органами и тканями. Полученные данные послужат теоретической основой дальнейшего поиска путей оптимизации процессов жизнедеятельности при бактериальной эндотоксинемии, септических состояний организма.

Конфликт интересов. Автор заявляет об отсутствии конфликта интересов.

Список использованных источников

1. Завада, Н. В. Хирургический сепсис / Н. В. Завада, Ю. М. Гаин, С. А. Алексеев. – Мн.: Новое знание, 2003. – 237 с.

2. Лейдерман, И. Н. Синдром полиорганной недостаточности (ПОН). Метаболические основы / И. Н. Лейдерман // Вестник интенсивной терапии. – 1999. – № 2. – С. 8–13.

3. Deitch, E. A. Animal models of sepsis and shock: a review and lessons learned / E. A. Deitch // Shock. – 1998. – Vol. 9, N 1. – P. 1–11. https://doi.org/10.1097/00024382-199801000-00001

4. Wang, P. Mechanism of hepatocellular dysfunction during hyperdynamic sepsis / P. Wang, I. H. Claudry // American Journal of Physiology. Regulatory, Integrative and Comparative Physiology. – 1996. – Vol. 270, N 5 – P. R927–R938. https://doi.org/10.1152/ajpregu.1996.270.5.r927

5. Алимова, Е. К. Липиды и жирные кислоты в норме и при ряде патологических состояний / Е. К. Алимова, А. Т. Аствацатурьян, Л. В. Жаров. – М.: Медицина, 1975. – 280 с.

6. Висмонт, Ф. И. Роль центральных адренергических систем в регуляции липидного обмена у животных в условиях перегревания и простагландиновой лихорадки / Ф. И. Висмонт // Здравоохранение Белоруссии. – 1981. – № 9. – С. 61–62.

7. Гурин, В. Н. Обмен липидов при гипотермии, гипертермии и лихорадке / В. Н. Гурин. – Мн.: Беларусь, 1986. – 190 с.

8. Endotoxin rapidly induces changes in lipid metabolism that produce hypertriglyceridemia: low doses stimulate hepatic triglyceride production while high doses inhibit clearance / K. R. Feingold, I. Staprans, R. A. Memon [et al.] // Journal of Lipid Research. – 1992. – Vol. 33. – P. 1765–1776. https://doi.org/10.1016/s0022-2275(20)41334-3

9. Infection and Inflammation-Induced Proatherogenic Changes of Lipoproteins / W. Khovidhunkit, R. A. Memon, K. R. Feingold, C. Grunfeld // The Journal of Infectious Diseases. – 2000. – Vol. 181, Suppl. 3. – P. S462–S472. https://doi.org/10.1086/315611

10. Reduction of Circulating Cholesterol and Apolipoprotein Levels during Sepsis / P. Fraunberger, S. Schaefer, K. Werdan [et al.] // Clinical Chemistry and Laboratory Medicine. – 1999. – Vol. 37, N 3. – P. 357–362. https://doi.org/10.1515/cclm.1999.059

11. Климов, А. Н. Обмен липидов и липопротеидов и его нарушения / А. Н. Климов, Н. Г. Никульчева. – СПб.: Питер Ком, 1999. – 512 с.

12. Alenezi, M. Y. High-density lipoproteins: target for cardiovascular disease prevention / M. Y. Alenezi, M. Marcil, J. Genest // Drug Discovery Today: Disease Mechanisms. – 2004. – Vol. 1, N 2. – P. 159–164. https://doi.org/10.1016/j.ddmec.2004.09.008

13. Cabral, G. A. Lipids as bioeffectors in the immune system / G. A. Cabral // Life Sciences. – 2005. – Vol. 77, N 14. – P. 1699–1710. https://doi.org/10.1016/j.lfs.2005.05.013

14. Endothelium and the lipid metabolism: the current understanding / S. T. Laroi, A. K. Ganti, A. T. Laroia, K. K. Tendulkar // International Journal of Cardiology. – 2003. – Vol. 88, N 1. – P. 1–9. https://doi.org/10.1016/s0167-5273(02)00366-2

15. High density lipoproteins reduce organ dysfunction in rat model of hemorrhagic shock / G. W. Cockerill, M. C. McDonald, H. Mota-Filipe [et al.] // The FASEB Journal. – 2001. – Vol. 15, N 11. – P. 1941–1952. https://doi.org/10.1096/fj.01-0075com

16. Pfrieger, F. W. Role of cholesterol in synapse formation and function / F. W. Pfrieger // Biochimica et Biophysica Acta (BBA) – Biomembranes. – 2003. – Vol. 1610, N 2. – P. 271–280. https://doi.org/10.1016/s0005-2736(03)00024-5

17. Human very low density lipoproteins and chylomicrons can protect against endotoxininduced death in mice / H. W. Harris, C. Grunfeld, K. R. Feingold, J. H. Rapp // Journal of Clinical Investigation. – 1990. – Vol. 86, N 3. – P. 696–702. https://doi.org/10.1172/jci114765

18. Inflammatory cytokines and the possible immunological role for lipoproteins in chronic heart failure / M. Rauchhaus, V. Koloczek, H.-D. Volk [et al.] // International Journal of Cardiology. – 2000. – Vol. 76, N 2. – P. 125–133. https://doi.org/10.1016/s0167-5273(00)00224-2

19. The role of high density lipoprotein in sepsis / H. J. Van Leeuwen, A. P. van Beek, G. M. Dallinga-Thie [et al.] // The Netherlands Journal of Medicine. – 2001. – Vol. 59, N 3. – P. 102–110. https://doi.org/10.1016/s0300-2977(01)00144-9

20. Djordjević, J. Different activation of ACTH and corticosterone release in response to various stressors in rats / J. Djordjević, G. Cvijić, V. Davidović // Physiological Research. – 2003. – Vol. 52. – P. 67–72. https://doi.org/10.33549/physiolres.930273

21. Factors affecting cholesterol esterase and cholesterol side-chain-cleavage activities in rat adrenal / E. R. Simpson, W. H. Trzeciak, J. L. McCarthy [et al.] // Biochemical Journal. – 1972. – Vol. 129, N 2. – P. 10P–11P. https://doi.org/10.1042/bj1290010p

22. Expression of low and high density lipoprotein receptor genes in human adrenals / J. Liu, P. Heikkila, Q. H. Meng [et al.] // European Journal of Endocrinology. – 2000. – Vol. 142, N 6. – P. 677–682. https://doi.org/10.1530/eje.0.1420677

23. HDL-cholesterol level and cortisol response to synacthen in critically ill patients / P. H. J. van der Voort, R. T. Gerritsen, A. J. Bakker [et al.] // Intensive Care Medicine. – 2003. – Vol. 29, N 12. – P. 2199–2203. https://doi.org/10.1007/s00134-003-2021-7

24. Лабановская, Ж. Л. Липиды и липопротеиды крови при заболеваниях печени / Ж. Л. Лабановская, Г. И. Силонова, И. С. Селипер // Клиническая медицина. – 1980. – Т. 58, № 1. – С. 56–62.

25. Осочук, С. С. Особенности жирнокислотного спектра и функциональной активности липопротеинов высокой плотности мужчин и женщин первого периода зрелого возраста при развитии острого аппендицита, осложненного местным перитонитом / С. С. Осочук, Н. Ю. Коневалова, Г. Н. Фомченко // Медицинский журнал. – 2004. – № 9. – С. 69–71.

26. Contribution of Circulating Lipids to the Improved Outcome of Critical Illness by Glycemic Control with Intensive Insulin Therapy / D. Mesotten, J. V. Swinnen, F. Vanderhoydonc [et al.] // The Journal of Clinical Endocrinology and Metabolism. – 2004. – Vol. 89, N 1. – P. 219–226. https://doi.org/10.1210/jc.2003-030760

27. Lopez-Martínez, J. Hypocholesterolemia in critically ill patients / J. López-Martínez, M. Sánchez-Castilla, A. Garsía-de-Lorenzo // Intensive Care Medicine. – 2000. – Vol. 26. – P. A259. https://doi.org/10.1007/pl00003790

28. Effect of endotoxin and cytokines on lipoprotein lipase activity in mice / K. R. Feingold, M. Marshall, R. Gulli [et al.] // Arteriosclerosis and Thrombosis: A Journal of Vascular Biology. – 1994. – Vol. 14, N 1. – P. 1866–1872. https://doi.org/10.1161/01.atv.14.11.1866

29. Hyperglycemia Downregulates Total Lipoprotein Lipase Activity in Humans / J. Kovář, V. Fejfarová, T. Pelikánová, R. Poledne // Physiological Research. – 2004. – Vol. 53. – P. 61–68. https://doi.org/10.33549/physiolres.930424

30. Relationship of hypolipidemia to cytokine concentrations and outcomes in critically ill surgical patients / B. R. Gordon, T. S. Parker, D. M. Levine [et al.] // Critical Care Medicine. – 2001. – Vol. 29, N 8. – P. 1563–1568. https://doi.org/10.1097/00003246-200108000-00011

31. Камышников, В. С. Справочник по клинико-биохимическим исследованиям и лабораторной диагностике / В. С. Камышников. – 3-е изд. – М.: МЕДпресс-информ, 2009. – 896 с.

32. Iversen, L. L. Regional studies of catecholamines in the rat brain. II. Rate of turnover of catecholamines in various brain regions / L. L. Iversen, J. Glowinski // Journal of Neurochemistry. – 1966. – Vol. 13, N 8. – P. 671–682. https://doi.org/10.1111/j.1471-4159.1966.tb09874.x

33. Крехова, М. А. Фракционное определение эфиров холестерина в крови и тканях с помощью хроматографии в тонком слое / М. А. Крехова, М. К. Чехранова // Вопросы медицинской химии. – 1971. – Т. 17, № 1. – С. 93–98.

References

1. Zavada N. V., Gain Yu. M., Alekseev S. A. *Surgical sepsis*. Minsk, Novoe znanie Publ., 2003. 237 p. (in Russian).

2. Leiderman I. N. Multiple organ failure syndrome (MODS). Metabolic foundations. *Vestnik intensivnoi terapii = Bulletin of Intensive Care*, 1999, no. 2, pp. 8–13 (in Russian).

3. Deitch E. A. Animal models of sepsis and shock: a review and lessons learned. *Shock*, 1998, vol. 9, no. 1, pp. 1–11. https://doi.org/10.1097/00024382-199801000-00001

4. Wang P., Claudry I. H. Mechanism of hepatocellular dysfunction during hyperdynamic sepsis. *American Journal of Physiology. Regulatory, Integrative and Comparative Physiology*, 1996, vol. 270, no. 5, pp. R927–R938. https://doi.org/10.1152/ajpregu.1996.270.5.r927

5. Alimova E. K. Astvatsatur'yan A. T., Zharov L. V. *Lipids and fatty acids in normal conditions and in a number of pathological conditions*. Moscow, Meditsina Publ., 1975. 280 p. (in Russian).

6. Vismont F. I. The role of central adrenergic systems in the regulation of lipid metabolism in animals under conditions of overheating and prostaglandin fever. *Zdravookhranenie Belorussii = Healthcare of Belarus*, 1981, no. 9, pp. 61–62 (in Russian).

7. Gurin V. N. *Lipid metabolism in hypothermia, hyperthermia and fever*. Minsk, Belarus' Publ., 1986. 190 p. (in Russian)

8. Feingold K. R., Staprans I., Memon R. A., Moser A. H., Shigenaga J. K., Doerrler W., Dinarello C. A., Grunfeld C. Endotoxin rapidly induces changes in lipid metabolism that produce hypertriglyceridemia: low doses stimulate hepatic triglyceride production while high doses inhibit clearance. *Journal of Lipid Research*, 1992, vol. 33, pp. 1765–1776. https://doi.org/10.1016/s0022-2275(20)41334-3

9. Khovidhunkit W., Memon R. A., Feingold K. R., Grunfeld C. Infection and Inflammation-Induced Proatherogenic Changes of Lipoproteins. *The Journal of Infectious Diseases*, 2000, vol. 181, suppl. 3, pp. S462– S472. https://doi.org/10.1086/315611

10. Fraunberger P., Schaefer S., Werdan K., Walli A. K., Seidel D. Reduction of circulating cholesterol and apolipoprotein levels during sepsis. *Clinical Chemistry and Laboratory Medicine*, 1999, vol. 37, no. 3, pp. 357–362. https://doi.org/10.1515/cclm.1999.059

11. Klimov A. N., Nikul'cheva N. G. *Lipid and lipoprotein metabolism and its disorders*. St. Petersburg, Piter Kom Publ., 1999. 512 p. (in Russian).

12. Alenezi M. Y., Marcil M., Genest J. High-density lipoproteins: target for cardiovascular disease prevention. *Drug Discovery Today: Disease Mechanisms*, 2004, vol. 1, no. 2, pp. 159–164. https://doi.org/10.1016/j.ddmec.2004.09.008

13. Cabral G. A. Lipids as bioeffectors in the immune system. *Life Science*, 2005, vol. 77, no. 14, pp. 1699–1710. https://doi.org/10.1016/j.lfs.2005.05.013

14. Laroia S. T., Ganti A. K., Laroia A. T., Tendulkar K. K. Endothelium and the lipid metabolism: the current understanding. *International Journal of Cardiology*, 2003, vol. 88, no. 1, pp. 1–9. https://doi.org/10.1016/s0167-5273(02)00366-2

15. Cockerill G. W., McDonald M. C., Mota-Filipe H., Cuzzocrea S., Miller N. E., Thiemermann C. High density lipoproteins reduce organ dysfunction in rat model of hemorrhagic shock. *The FASEB Journal*, 2001, vol. 15, no. 11, pp. 1941–1952. https://doi.org/10.1096/fj.01-0075com

16. Pfrieger F. W. Role of cholesterol in synapse formation and function. *Biochimica et Biophysica Acta (BBA) – Biomembranes*, 2003, vol. 1610, no. 2, pp. 271–280. https://doi.org/10.1016/s0005-2736(03)00024-5

17. Harris H. W., Grunfeld C., Feingold K. R., Rapp J. H. Human very low density lipoproteins and chylomicrons can protect against endotoxininduced death in mice. *Journal of Clinical Investigation*, 1990, vol. 86, no. 3, pp. 696–702. https://doi.org/10.1172/jci114765

18. Rauchhaus M., Koloczek V., Volk H., Kemp M., Niebauer J., Francis D. P., Coats A. J., Anker S. D. Inflammatory cytokines and the possible immunological role for lipoproteins in chronic heart failure. *International Journal of Cardiology*, 2000, vol. 76, no. 2, pp. 125–133. https://doi.org/10.1016/s0167-5273(00)00224-2

19. van Leeuwen H. J., van Beek A. P., Dallinga-Thie G. M., Van Strijp J. A., Verhoef J., Van Kessel K. P. The role of high density lipoprotein in sepsis. *Netherlands Journal of Medicine*, 2001, vol. 59, no. 3, pp. 102–110. https://doi.org/10.1016/s0300-2977(01)00144-9

20. Djordjević J., Cvijić G., Davidović V. Different activation of ACTH and corticosterone release in response to various stressors in rats. *Physiological Research*, 2003, vol. 52, pp. 67–72. https://doi.org/10.33549/physiolres.930273

21. Simpson E. R., Trzeciak W. H., McCarthy J. L., Jefcoate C. R., Boyd G. S. Factors affecting cholesterol esterase and cholesterol side-chain-cleavage activities in rat adrenal. *Biochemical Journal*, 1972, vol. 129, no. 2, pp. 10P–11P. https://doi.org/10.1042/bj1290010p

22. Liu J., Heikkilä P., Meng Q. H., Kahri A. I., Tikkanen M. J., Voutilainen R. Expression of low and high density lipoprotein receptor genes in human adrenals. *European Journal of Endocrinology*, 2000, vol. 142, no. 6, pp. 677–682. https://doi.org/10.1530/eje.0.1420677

23. van der Voort P. H. J., Gerritsen R. T., Bakker A. J., Boerma E. Ch., Kuiper M. A., de Heide L. HDL-cholesterol level and cortisol response to synacthen in critically ill patients. *Intensive Care Medicine*, 2003, vol. 29, no. 12, pp. 2199–2203. https://doi.org/10.1007/s00134-003-2021-7

24. Labanovskaya Zh. L., Silonova G. I., Seliper I. S. Lipids and lipoproteins of the blood in liver diseases. *Klinicheskaya meditsina = Clinical Medicine*, 1980, vol. 58, no. 1. pp. 56–62 (in Russian).

25. Osochuk S. S., Konevalova N. Yu., Fomchenko G. N. Features of the fatty acid spectrum and functional activity of high-density lipoproteins in men and women of the first period of mature age during the development of acute appendicitis complicated by local peritonitis. *Meditsinskii zhurnal = Medical Journal*, 2004, no. 9, pp. 69–71 (in Russian).

26. Mesotten D., Swinnen J. V., Vanderhoydonc F., Wouters P. J., Van den Berghe G. Contribution of circulating lipids to the improved outcome of critical illness by glycemic control with intensive insulin therapy. *Journal of Clinical Endocrinology and Metabolism*, 2004, vol. 89, no. 1, pp. 219–226. https://doi.org/10.1210/jc.2003-030760

27. López-Martínez J., Sánchez-Castilla M., Garsía-de-Lorenzo A. Hypocholesterolemia in critically ill patients. *Intensive Care Medicine*, 2000, vol. 26, pp. A259. https://doi.org/10.1007/pl00003790

28. Feingold K. R., Marshall M., Gulli R., Moser A. H., Grunfeld C. Effect of endotoxin and cytokines on lipoprotein lipase activity in mice. *Arteriosclerosis and Thrombosis: A Journal of Vascular Biology*, 1994, vol. 14, no. 1, pp. 1866–1872. https://doi.org/10.1161/01.atv.14.11.1866

29. Kovář J., Fejfarová V., Pelikánová T., Poledne R. Hyperglycemia downregulates total lipoprotein lipase activity in humans. *Physiological Research*, 2004, vol. 53, pp. 61–68. https://doi.org/10.33549/physiolres.930424

30. Gordon B. R., Parker T. S., Levine D. M., Saal S. D., Wang J. C., Sloan B. J., Barie P. S., Rubin A. L. Relationship of hypolipidemia to cytokine concentrations and outcomes in critically ill surgical patients. *Critical Care Medicine*, 2001, vol. 29, no. 8, pp. 1563–1568. https://doi.org/10.1097/00003246-200108000-00011

31. Kamyshnikov V. S. *Handbook of Clinical Biochemical Research and Laboratory Diagnostics. 3nd ed*. Moscow, MEDpress-inform Publ., 2009. 896 p. (in Russian).

32. Iversen L. L., Glowinski J. Regional studies of catecholamines in the rat brain. II. Rate of turnover of catecholamines in various brain regions. *Journal of Neurochemistry*, 1966, vol. 13, no. 8, pp. 671–682. https://doi.org/10.1111/j.1471-4159.1966.tb09874.x

33. Krekhova M. A., Chekhranova M. K. Fractional determination of cholesterol esters in blood and tissues using thin layer chromatography. *Voprosy meditsinskoi khimii = Medicinal Chemistry Issues*, 1971, vol. 17, no. 1, pp. 93–98 (in Russian).

Информация об авторе

Висмонт Франтишек Иванович – член-корреспондент, д-р мед. наук, профессор, заведующий кафедрой. Белорусский государственный медицинский университет (пр-т Дзержинского, 83, 220083, г. Минск, Республика Беларусь). E-mail: patfiz@bsmu.by

Information about the author

Frantishak I. Vismont – Corresponding Member, D. Sc. (Med.), Professor, Head of the Department. Belarusian State Medical University (83, Dzerzhinsky Ave., 220083, Minsk, Republic of Belarus). E-mail: patfiz@bsmu.by

ISSN 1814-6023 (Print)
ISSN 2524-2350 (Online)
УДК 602.68:612.112.94:577.27
https://doi.org/10.29235/1814-6023-2026-23-4-303-313

Поступила в редакцию 14.06.2026
Received 14.06.206

Т. В. Шман[1, 2], Е. П. Вашкевич[1], Ю. В. Лебедева[1], А. С. Мухаметшина[1], А. В. Клыч[1], Д. В. Луцкович[1], Е. А. Ласюков[1]

[1]Республиканский научно-практический центр детской онкологии, гематологии и иммунологии, д. Боровляны, Минский район, Республика Беларусь
[2]Минский научно-практический центр хирургии, трансплантологии и гематологии, Минск, Республика Беларусь

ГЕНЕТИЧЕСКАЯ МОДИФИКАЦИЯ ЕСТЕСТВЕННЫХ КИЛЛЕРНЫХ КЛЕТОК И ПОЛУЧЕНИЕ АНТИ-BCMA CAR EK КЛЕТОК

Аннотация. В работе представлены результаты оптимизации протокола создания CAR естественных киллерных (CAR EK) клеток человека методом лентивирусной трансдукции. Наибольшую эффективность генетической модификации EK клеток обеспечили BaEV-псевдотипированные частицы, при этом выбор режима доставки вектора (двукратная спинокуляция или суспензия с вектофузином) достоверно не влиял на результат. Полученные анти-BCMA CAR EK клетки позволили увеличить гибель BCMA-позитивных опухолевых мишеней на 20–28 % по сравнению с контролем. Полученные результаты перспективны для создания безопасных, эффективных аллогенных препаратов на основе CAR EK клеток для иммунотерапии рака.

Ключевые слова: естественные киллерные (EK) клетки, лентивирусная трансдукция, BCMA, CAR EK

Для цитирования: Генетическая модификация естественных киллерных клеток и получение анти-BCMA CAR EK клеток / Т. В. Шман, Е. П. Вашкевич, Ю. В. Лебедева [и др.] // Весці Нацыянальнай акадэміі навук Беларусі. Серыя медыцынскіх навук. – 2026. – Т. 23, № 4. – С. 303–313. https://doi.org/10.29235/1814-6023-2026-23-4-303-313

Tatsiana V. Shman[1, 2], Katsiaryna P. Vashkevich[1], Yuliya V. Lebedeva[1], Anastasia S. Muhametshina[1], Hanna V. Klych[1], Dzmitry V. Lutskovich[1], Eugeniy A. Lasyukov[1]

[1]Republican Scientific and Practical Center for Pediatric Oncology, Hematology, and Immunology, Borovlyany village, Minsk District, Republic of Belarus
[2]Minsk Scientific and Practical Center for Surgery, Transplantology and Hematology, Minsk, Republic of Belarus

GENETIC MODIFICATION OF NATURAL KILLER CELLS AND GENERATION OF ANTI-BCMA CAR NK CELLS

Abstract. This study describes the optimization of a protocol for generating via human chimeric antigen receptor (CAR) natural killer (NK) cells by lentiviral transduction. BaEV-pseudotyped particles yielded the highest genetic modification efficiency in NK cells, whereas the vector delivery mode (double spinoculation or suspension with Vectofusin) did not significantly affect the results. Anti-BCMA CAR NK cells demonstrated a 20–28 % increase in the lysis of BCMA-positive tumor targets compared with the control. These findings hold promise for the development of safe and effective allogeneic CAR NK cell-based products for cancer immunotherapy.

Keywords: natural killer (NK) cells, lentiviral transduction, BCMA, CAR NK

For citation: Shman T. V., Vashkevich K. P., Lebedeva Yu. V., Muhametshina A. S., Klych H. V., Lutskovich D. V., Lasyukov E. A. Genetic modification of natural killer cells and generation of anti-BCMA CAR NK cells. *Vestsi Natsyyanal'nai akademii navuk Belarusi. Seryya medytsynskikh navuk = Proceedings of the National Academy of Sciences of Belarus. Medical series*, 2026, vol. 23, no. 4, pp. 303–313 (in Russian). https://doi.org/10.29235/1814-6023-2026-23-4-303-313

Введение. Естественные киллерные (EK) клетки относятся к группе клеток врожденного иммунитета, основной функцией которых является защита организма от вирусов и опухолевой трансформации. К настоящему времени накоплены положительные клинические результаты применения иммунотерапии аллогенными EK клетками при лечении острого миелоидного лейкоза в первой линии терапии [1–3], при рецидивах острых лейкозов [4, 5], после проведения аллогенной трансплантации гемопоэтических клеток [6, 7]. Также показана возможность использования аутологичных EK клеток для противоопухолевой терапии миеломной болезни [8] и неходжкинских лимфом [9]. EK клеточная иммунотерапия используется также при лечении пациентов с солидными опухолями: рак яичников [10], молочной железы [11], рак желудка и кишечника [12], рак лёгких [13] и др. Ни в одном из проведенных исследований не было описано

развития жизнеугрожающих состояний и серьезных побочных явлений, связанных с введением ЕК клеток.

Преимуществами использования ЕК клеток в онкологии являются их врожденная высокая противоопухолевая активность, а также безопасность для пациента даже при использовании аллогенных ЕК клеток. Использование генетически модифицированных ЕК клеток, нацеленных на опухолевые антигены, является перспективным направлением их применения в терапии онкологических заболеваний [14].

Беспрецедентная эффективность терапии рефрактерных/рецидивирующих В-клеточных лейкозов и лимфом с применением анти-CD19 CAR Т-клеток, а также терапии множественной миеломы с использованием анти-BCMA CAR Т-клеток вызвала бурный рост количества исследований и клинических испытаний в данном направлении [15, 16]. Однако высокая эффективность CAR Т-клеток зачастую сопровождается токсичностью терапии. К таким неблагоприятным явлениям относят синдром высвобождения цитокинов (CRS), нейротоксичность (ICANS), гематологическую токсичность (ICAHT) и др. [17].

CAR ЕК в отличие от CAR Т-клеток не обладают токсичностью и могут быть получены и использованы от аллогенного донора, что позволяет создать банк CAR ЕК клеток для их клинического применения (off the shelf) [18]. Наличие такого банка значительно сокращает промежуток времени между возникновением необходимости использования клеточной терапии для пациента и ее проведением, что увеличивает шансы последнего на выживание.

Однако активное использование генетически модифицированных ЕК клеток ограничено методологическими трудностями доставки генетического материала. Резистентность ЕК клеток к трансдукции объясняется активацией TLR3, RIG-I и MDA-5 рецепторов в результате взаимодействия с РНК ретро- и лентивирусов, что индуцирует гибель клеток [19, 20]. Таким образом, проблемы с генетической модификацией первичных ЕК клеток остаются актуальными.

Цель работы – проанализировать эффективность модификации ЕК клеток человека *in vitro* методом лентивирусной трансдукции с использованием различных вариантов псевдотипированных лентивирусных частиц и условий трансдукции, получить образцы анти-BCMA CAR ЕК клеток и оценить их функциональную активность.

Материалы и методы исследования. *Используемые клетки и клеточные линии.* Мононуклеарные клетки, выделенные из периферической крови здоровых доноров (n = 10). HEK293T (ATCC CRL-3216) – клеточная линия эмбриональной почки человека. THP-1 (ATCC TIB-202) – лейкемическая клеточная линия, изолированная из периферической крови пациента с острым моноцитарным лейкозом. THP-1/BCMA+ – лейкемическая клеточная линия, полученная из исходной линии THP-1 путем лентивирусной трансдукции для эктопической экспрессии белка BCMA в лаборатории генетических биотехнологий Центра детской онкологии, гематологии и иммунологии.

Получение ЕК клеток. ЕК клетки получали путем экспансии мононуклеарных клеток доноров *ex vivo* в присутствии генно-инженерной фидерной клеточной линии K-562, экспрессирующей 4-1BBL и мембраносвязанный вариант ИЛ-21 (K-562-4-1BBL-мИЛ-21) [21]. Содержание ЕК клеток в образцах определяли методом проточной цитофлуориметрии с использованием моноклональных антител по наличию экспрессии CD56 и отсутствию CD3. Сбор и анализ данных иммунофенотипирования проводили на аппарате DxFLEX (Beckman Coulter, США).

Получение рекомбинантных псевдотипированных лентивирусных частиц. Сборку лентивирусных частиц проводили с применением транзиторной котрансфекции пакующей клеточной линии HEK293T. В качестве трансфер-вектора использовали основу плазмиды pWPXL, в составе которой закодирован флуоресцентный белок eGFP (для исследования условий проведения трансдукции) либо анти-BCMA CAR рецептор (для получения анти-BCMA CAR ЕК клеток). В качестве пакующего плазмидного вектора использовали psPAX2, в качестве вектора оболочки – pMD2.G (VSV-G-псевдотипированные) или pBaEV (BaEV-псевдотипированные). Сбор вирусных частиц проводили через 48 ч после трансфекции, после чего вирус концентрировали методом осаждения. Функциональный титр лентивирусных частиц (количество трансдуцирующих единиц, TU/мл) определяли путем трансдукции клеток HEK293T методом серийных разведений [22].

Условия генетической модификации ЕК клеток. Исследовали три варианта проведения трансдукции: двойная спинокуляция (осаждение одной части вируса, после чего ЕК клетки смешива-

ли со второй частью вируса и проводили второе осаждение); однократная спинокуляция (клетки смешивали с вирусом и осаждали); суспензионный вариант (клетки смешивали с вирусом с добавлением вектофузина). Спинокуляцию проводили при 800 g в течение 90 мин при температуре +32 °C в плоскодонных 96-луночных планшетах в лунках, предварительно покрытых ретронектином. Тестировали два варианта лентивирусных частиц: VSV-G **(**Vesicular stomatitis virus type-G) и BaEV (Baboon envelope) псевдотипированные, а также различную множественность инфекции (MOI). Количество полученных генетически модифицированных клеток оценивали по экспрессии eGFP в ЕК клетках через 72 ч после трансдукции методом проточной цитофлуориметрии на аппарате DxFLEX.

Получение анти-BCMA CAR ЕК клеток. Вирусные частицы добавляли к ЕК клеткам в количестве, необходимом для достижения желаемой MOI. Трансдукцию проводили путем однократной спинокуляции с добавлением 10 мкг/мл вектофузина (Miltenyi Biotec, Германия). Затем клетки помещали в CO_2-инкубатор на 72 ч, после чего анализировали количество трансдуцированных ЕК клеток. Для этого образец клеток окрашивали антителами к CD3, CD56, а также флуоресцентно меченным BCMA-белком. Анти-BCMA CAR ЕК клетки выявляли по связыванию клетками BCMA-белка, меченного Alexa Fluor488 (R&D Systems, США) методом проточной цитофлуориметрии на аппарате DxFLEX.

Цитотоксический тест. В качестве клеток-мишеней для оценки функциональной активности CAR ЕК использовали клетки линий THP-1 и THP-1/BCMA+, окрашенные CellTrace Violet (ThermoFisher, США). В качестве клеток-эффекторов применяли экспансированные *in vitro* немодифицированные ЕК клетки и генетически модифицированные CAR ЕК клетки. Соотношение эффектор : мишень составило 1 : 1, 2 : 1, 5 : 1 и 10 : 1. Цитотоксический тест проводили в диапазоне от 1 до 24 ч. По окончании реакции в клеточную взвесь добавляли витальный краситель 7-AAD (Sigma Aldrich, США). Результаты измеряли на проточном цитофлуориметре DxFLEX. Клетки-мишени выделяли по флуоресценции CellTrace Violet, количество погибших клеток определяли по окрашиванию 7-AAD.

Специфический лизис (%) вычисляли по формуле:

$$\frac{\%\ \text{7-AAD} + \text{клеток}_{\text{опыт.}} - \%\ \text{7-AAD} + \text{клеток}_{\text{спонт.}}}{100\ \% - \%\ \text{7-AAD} + \text{клеток}_{\text{спонт.}}} \cdot 100\ \%,$$

где % 7-AAD+ клеток$_{\text{опыт.}}$ – процент лизированных клеток в опытных образцах при совместном культивировании мишеней и ЕК клеток, % 7-AAD + клеток$_{\text{спонт.}}$ – спонтанный лизис клеток-мишеней.

Статистический анализ. Результаты представлены в виде индивидуальных значений, а также средних значений ± ошибка среднего. Анализ и представление данных проводили с использованием программы Excel.

Результаты и их обсуждение. *Оптимизация условий получения генетически модифицированных ЕК клеток.* Ретровирусные векторы являются главным инструментом для получения генетически модифицированных клеток и широко применяются в различных областях клеточной инженерии. Ретровирусные векторы включают простые ретровирусы (альфа-, бета-, гамма-ретровирусы) и сложные ретровирусы (лентивирусы). Простые ретровирусы были первыми векторами, используемыми для трансдукции ЕК клеток, но с умеренной или вариабельной эффективностью [23]. Для встраивания в геном простые ретровирусы нуждаются в активно делящихся клетках, поэтому в этом случае ЕК клетки должны быть в процессе экспансии. В первой опубликованной работе, в которой для терапии лейкоза применяли CAR ЕК клетки, в качестве вектора использовали RD114-псевдотипированные гамма-ретровирусные частицы [24].

В последнее время большее распространение для клинических целей получили лентивирусы, что объясняется их меньшей генотоксичностью по сравнению с простыми ретровирусами. До настоящего времени не описано ни одного случая инсерционного онкогенеза, связанного с терапией при использовании лентивирусных векторов [25]. Также преимуществом лентивирусов является их способность трансдуцировать не только делящиеся, но и покоящиеся, и постмитотические клетки [26].

ЕК клетки по сравнению с Т-клетками или гемопоэтическими стволовыми клетками трансдуцируются с меньшей эффективностью при использовании VSV-G псевдотипированных лентивирусов. Применение BaEV псевдотипированных лентивирусных векторов позволяет значительно увеличить количество трансдуцированных ЕК клеток [27]. BaEV взаимодействует с ASCT1 и ASCT2 транспортерами, которые высоко экспрессируются на активированных ЕК клетках, тем самым облегчая проникновение BaEV-лентивирусных векторов в клетки [28, 29].

На первом этапе своей работы мы сравнили эффективность трансдукции ЕК клеток при использовании различных псевдотипов лентивирусных частиц и возрастающей MOI. В данном эксперименте для улучшения трансдукции применяли метод однократной спинокуляции, тестирование проводили в трех независимых повторах. Полученные результаты – на рис. 1.

Представленные данные показывают, что при использовании VSV-G псевдотипированных лентивирусных частиц уровень трансдукции ЕК клеток не превышает 5 % и значительно не изменяется при увеличении MOI. При этом при применении BaEV псевдотипированных лентивирусных частиц уровень трансдукции был выше 30 % при MOI 1 и повышался при увеличении MOI. При MOI 10 уровень инфекции ЕК клеток достигал 72 ± 1 %.

Далее сравнили эффективность трансдукции ЕК клеток при различных условиях ее проведения: однократная спинокуляция (спинокуляция 1), двойная спинокуляция (спинокуляция 2), трансдукция без спинокуляции с добавлением усилителя трансдукции вектофузина (вектофузин). Тестирование проводили в пяти независимых экспериментах. Полученные результаты представлены на рис. 2.

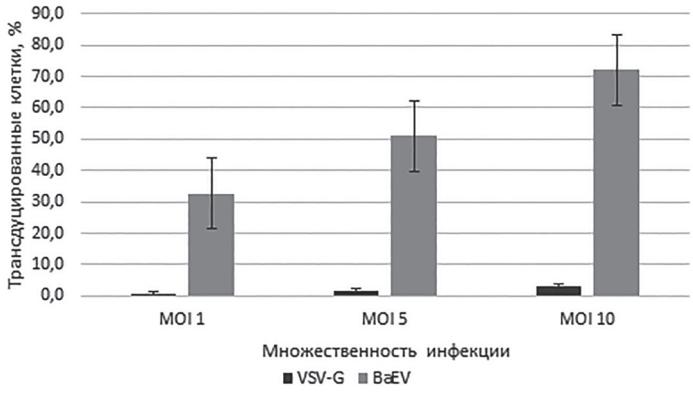

Рис. 1. Сравнение эффективности трансдукции ЕК клеток
при использовании VSV-G и BaEV псевдотипированных лентивирусных частиц и MOI

Fig. 1. Comparison of NK cell transduction efficiency with VSV-G and BaEV pseudotyped lentiviral particles at different multiplicities of infection (MOI)

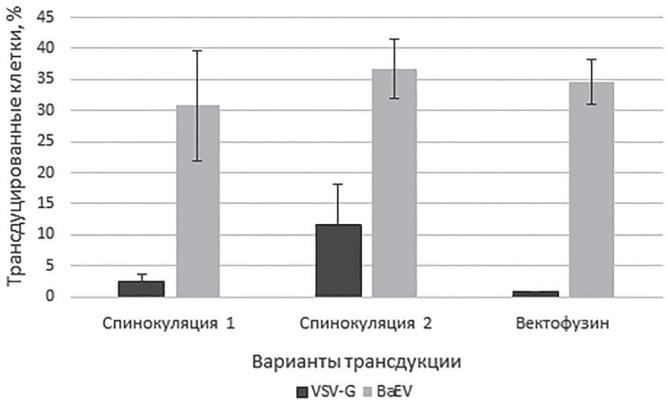

Рис. 2. Сравнение эффективности трансдукции ЕК клеток
при использовании различных вариантов проведения трансдукции при MOI 1

Fig. 2. Comparison of the efficiency of NK cell transduction using different transduction protocols at MOI 1

Согласно представленным на рис. 2 данным уровень трансдукции при использовании VSV-G псевдотипированных лентивирусных частиц был низким при всех вариантах ее проведения. При использовании BaEV псевдотипированных лентивирусных частиц уровень трансдукции был достоверно выше по сравнению с VSV-G, однако достоверно не отличался между вариантами проведения трансдукции – количество трансдуцированных ЕК клеток находилось в диапазоне от 30 до 35 %. Использование вектофузина позволяет трансдуцировать клетки в суспензионной культуре без проведения этапа спинокуляции. Такой вариант трансдукции является оптимальным для масштабирования процесса получения модифицированных ЕК клеток для клинического применения.

Таким образом, на последующем этапе работы для получения CAR ЕК клеток использовали BaEV псевдотипированные лентивирусные частицы с усилителем трансдукции вектофузином. Вектофузин (Vectofusin-1) – это короткий катионный пептид, который повышает уровень трансдукции клеток за счет улучшения адгезии и слияния вируса с клеточной мембраной [30]. В настоящее время он широко применяется в качестве усилителя трансдукции для получения различных генетически модифицированных клеточных продуктов [31, 32].

Получение и тестирование анти-BCMA CAR ЕК клеток. BCMA (B-cell maturation antigen) кодируется геном TNFRSF17, расположенным на хромосоме 16. BCMA ответственен за выживаемость, пролиферацию и созревание В-клеток, преимущественно экспрессируется на плазмобластах и плазматических клетках, в том числе на опухолевых клетках пациентов с множественной миеломой [33].

ЕК клетки получали путем экспансии из периферической крови двух доноров с использованием фидерных клеток. Через 7 дней после начала экспансии ЕК клетки были трансдуцированы BaEV псевдотипированным лентивектором, кодирующим анти-BCMA CAR.

Уровень трансдукции ЕК клеток определяли по связыванию клетками BCMA-белка. На рис. 3 представлены результаты оценки количества полученных трансдуцированных ЕК клеток (CAR ЕК) для двух доноров.

Уровень трансдукции для донора № 1 составил 57 %, для донора № 2 – 47 %.

Далее проанализировали противоопухолевую активность полученных CAR ЕК клеток в цитотоксическом тесте. В качестве клеток-мишеней использовали клетки линии THP-1 и ее модифицированный вариант THP-1/BCMA+, отличающийся позитивной экспрессией BCMA. На рис. 4 – результаты сравнения цитотоксической активности немодифицированных ЕК клеток и анти-BCMA CAR ЕК клеток против клеток трансгенной линии THP-1/BCMA+. Тестировали различные соотношения эффектор : мишень и длительность совместного культивирования клеток (2, 4, 18 и 24 ч).

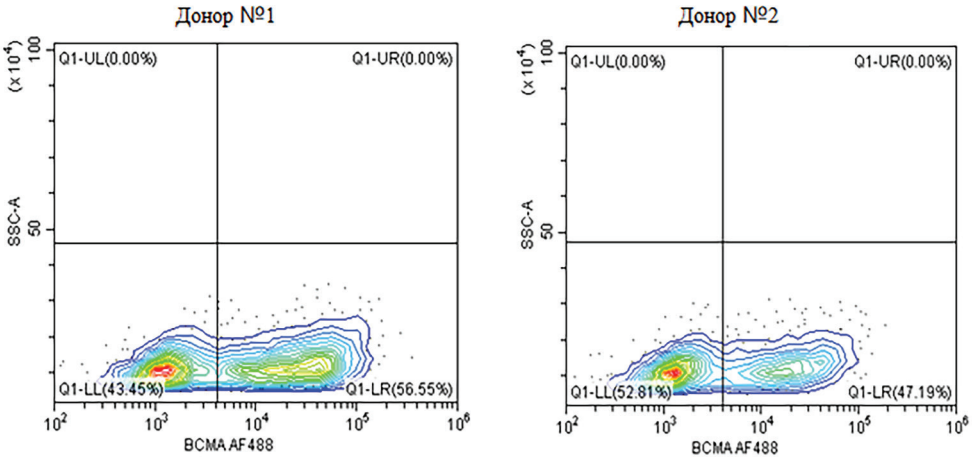

Рис. 3. Содержание анти-BCMA CAR ЕК клеток после трансдукции ЕК клеток доноров

Fig. 3. The percentage of anti-BCMA CAR NK cells after transduction of donor NK cells

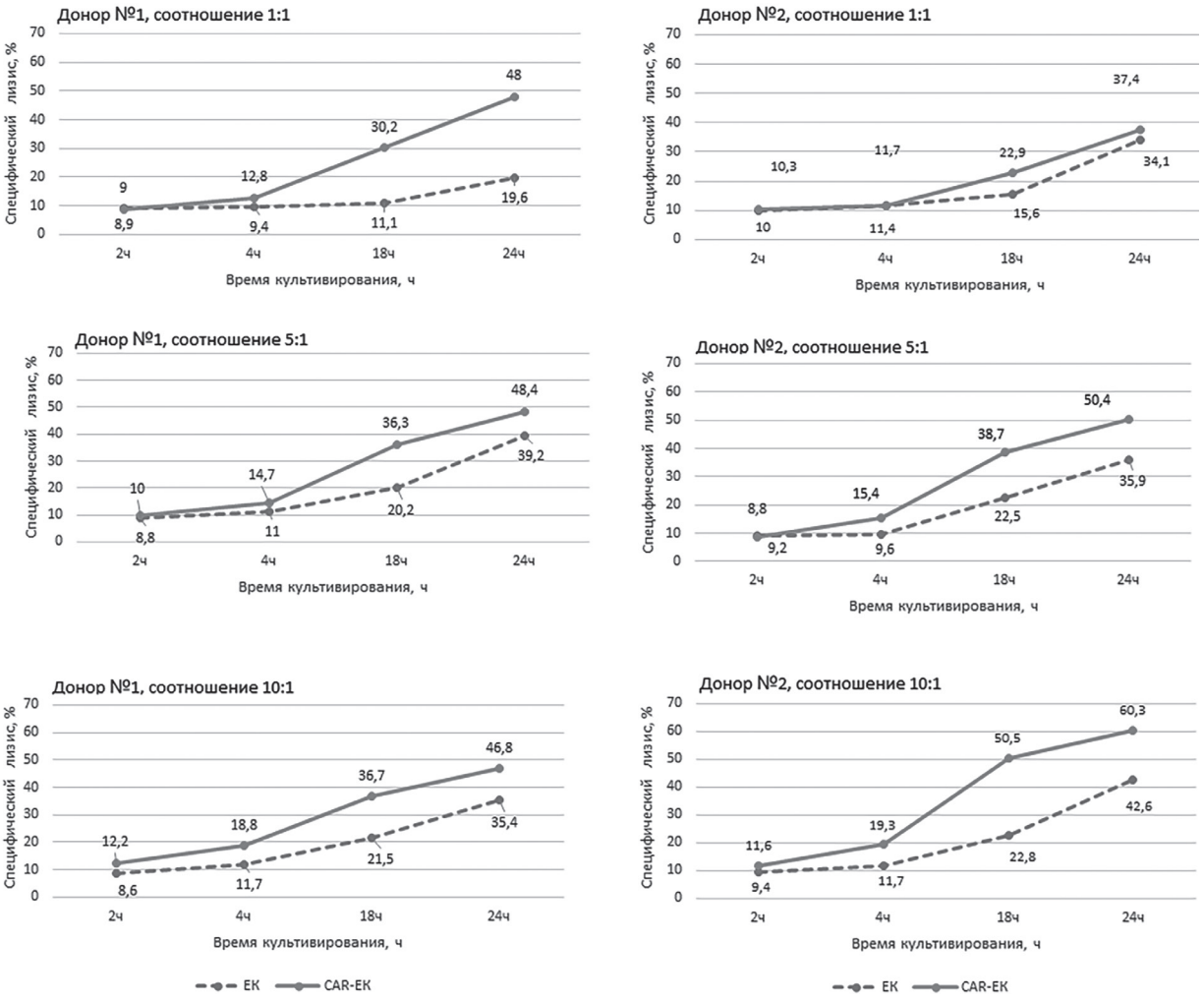

Рис. 4. Сравнение цитотоксической активности ЕК и анти-BCMA CAR ЕК клеток против линии THP-1/BCMA+. Исследовали различные соотношения эффектор : мишень и длительность совместного культивирования клеток

Fig. 4. Comparison of the cytotoxic activity of NK and anti-BCMA CAR NK cells against THP-1/BCMA+ cells. Various effector:target ratios and co-culture durations were tested

Согласно данным, представленным на рис. 4, отмечается более высокий уровень цитотоксической активности анти-BCMA CAR ЕК клеток по сравнению с немодифицированными ЕК клетками в отношении клеток линии THP-1/BCMA+. Наибольшее повышение чувствительности THP-1/BCMA+ клеток к противоопухолевому действию CAR ЕК клеток составило 28,4 % (донор № 1, соотношение 1 : 1, 24 ч культивирования).

На рис. 5 – результаты сравнения активности образцов анти-BCMA CAR ЕК клеток двух доноров против линий THP-1 и THP-1/BCMA+.

Результаты, показанные на рис. 5, демонстрируют более высокую цитотоксическую активность анти-BCMA CAR ЕК клеток против клеток линии THP-1/BCMA+ по сравнению с исходной линией THP-1. Через 4 ч культивирования наибольшие различия заметны при соотношениях 5 : 1 и 10 : 1, тогда как через 24 ч культивирования уровень специфического лизиса опухолевых клеток THP-1/BCMA+ значительно выше по сравнению с исходными клетками THP-1 при всех соотношениях. Наибольший прирост специфического противоопухолевого действия CAR ЕК клеток против клеток линии THP-1/BCMA+ по сравнению с клетками THP-1 составил 29,7 % (донор № 1, соотношение 2 : 1, 24 ч культивирования). Таким образом, проведенные эксперименты продемонстрировали, что анти-BCMA CAR ЕК клетки обладают большей специфической противоопухолевой активностью против BCMA-экспрессирующих клеток-мишеней по сравнению с немодифицированными ЕК клетками.

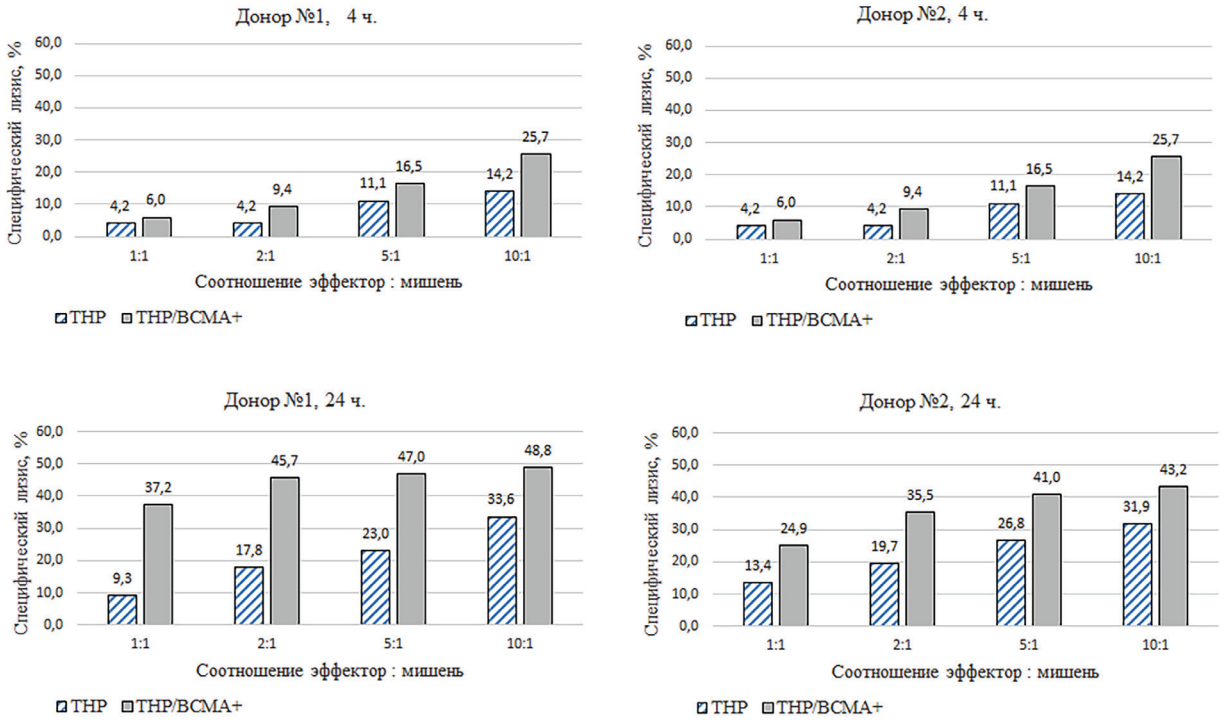

Рис. 5. Сравнение цитотоксической активности образцов анти-BCMA CAR EK клеток двух доноров против клеток линий THP-1 и THP-1/BCMA+. Исследовали различные соотношения эффектор : мишень и длительность совместного культивирования клеток

Fig. 5. Comparison of the cytotoxic activity of anti-BCMA CAR NK cell samples from two donors against THP-1 and THP-1/BCMA+ cell lines. Various effector:target ratios and co-culture durations were tested

Заключение. Благодаря врожденным противоопухолевым свойствам ЕК клетки широко используются в иммунотерапии онкологических заболеваний. Модификация исходных свойств ЕК клеток и получение CAR ЕК клеток может существенно повысить направленность их противоопухолевого действия. Наиболее распространенный подход к изменению свойств ЕК клеток – это генетическая модификация с применением лентивирусных векторов. В работе протестированы различные условия проведения трансдукции и показано, что наибольшее количество генетически-модифицированных клеток достигается при использовании BaEV псевдотипированных лентивирусных векторов. Эффективность модификации ЕК клеток не зависела от тестируемых способов проведения трансдукции. При использовании однократной и двукратной спинокуляции, а также трансдукции в суспензионной культуре в присутствии вектофузина доля модифицированных клеток достоверно не различалась. Тестирование противоопухолевых свойств полученных экспериментальных образцов анти-BCMA CAR ЕК клеток продемонстрировало максимальный прирост количества погибших BCMA-позитивных клеток-мишеней в диапазоне 20–29 % по сравнению с немодифицированными ЕК клетками. Таким образом, представленный способ генетической модификации ЕК клеток позволяет получать CAR ЕК клетки и расширять их клиническое применение. Успешная оптимизация генетической модификации ЕК клеток приближает создание безопасных, высокоэффективных и доступных «готовых» (аллогенных off-the-shelf) препаратов для клеточной иммунотерапии рака.

Конфликт интересов. Авторы заявляют об отсутствии конфликта интересов.

Список использованных источников

1. NKAML: a pilot study to determine the safety and feasibility of haploidentical natural killer cell transplantation in childhood acute myeloid leukemia / J. E. Rubnitz, H. Inaba, R. C. Ribeiro [et al.] // Journal of Clinical Oncology. – 2010. – Vol. 280, N 6. – P. 955–959. https://doi.org/10.1200/JCO.2009.24.4590

2. Two-Stage Priming of Allogeneic Natural Killer Cells for the Treatment of Patients with Acute Myeloid Leukemia: A Phase I Trial / P. D. Kottaridis, J. North, M. Tsirogianni [et al.] // PLoS One. – 2015. – Vol. 10, N 6. – Art. e0123416. https://doi.org/10.1371/journal.pone.0123416

3. Complete Remission with Reduction of High-Risk Clones following Haploidentical NK-Cell Therapy against MDS and AML / A. T. Björklund, M. Carlsten, E. Sohlberg [et al.] // Clinical Cancer Research. – 2018. – Vol. 24, N 8. – P. 1834–1844. https://doi.org/10.1158/1078-0432.CCR-17-3196

4. Natural killer cell therapy in children with relapsed leukemia / J. E. Rubnitz, H. Inaba, G. Kang [et al.] // Pediatric Blood Cancer. – 2015. – Vol. 62, N 8. – P. 1468–1472. https://doi.org/10.1002/pbc.25555

5. Haploidentical IL-15/41BBL activated and expanded natural killer cell infusion therapy after salvage chemotherapy in children with relapsed and refractory leukemia / M. Vela, D. Corral, P. Carrasco [et al.] // Cancer Letters. – 2018. – Vol. 422. – P. 107–117. https://doi.org/10.1016/j.canlet.2018.02.033

6. Phase 1 clinical trial using mbIL21 ex vivo-expanded donor-derived NK cells after haploidentical transplantation / S. O. Ciurea, J. R. Schafer, R. Bassett [et al.] // Blood. – 2017. – Vol. 130, N 16. – P. 1857–1868. https://doi.org/10.1182/blood-2017-05-785659

7. Donor-derived natural killer cells infused after human leukocyte antigen-haploidentical hematopoietic cell transplantation: a dose-escalation study / I. Choi, S. R. Yoon, S. Y. Park [et al.] // Biology of Blood and Marrow Transplantation. – 2014. – Vol. 20, N 5. – P. 696–704. https://doi.org/10.1016/j.bbmt.2014.01.031

8. Potential of NK cells in multiple Myeloma therapy / A. M. Khan, S. Devarakonda, N. Bumma [et al.] // Expert Review of Hematology. – 2019. – Vol. 12, N 6. – P. 425–435. https://doi.org/10.1080/17474086.2019.1617128

9. Haploidentical natural killer cells induce remissions in non-Hodgkin lymphoma patients with low levels of immune-suppressor cells / V. Bachanova, D. Sarhan, T. E. de For [et al.] // Cancer Immunology, Immunotherapy. – 2018. – Vol. 67, N 3. – P. 483–494. https://doi.org/10.1007/s00262-017-2100-1

10. Intraperitoneal infusion of ex vivo-cultured allogeneic NK cells in recurrent ovarian carcinoma patients (a phase I study) / J. Hoogstad-van Evert, R. Bekkers, N. Ottevanger [et al.] // Medicine (Baltimore). – 2019. – Vol. 98, N 5. – Art. e14290. https://doi.org/10.1097/MD.0000000000014290

11. Tumor cryoablation in combination with natural killer cells therapy and Herceptin in patients with HER2-overexpressing recurrent breast cancer / S. Liang, L. Niu, K. Xu [et al.] // Molecular Immunology. – 2017. – Vol. 92. – P. 45–53. https://doi.org/10.1016/j.molimm.2017.10.003

12. Phase I clinical trial of adoptive transfer of expanded natural killer cells in combination with IgG1 antibody in patients with gastric or colorectal cancer / T. Ishikawa, T. Okayama, N. Sakamoto [et al.] // International Journal of Cancer. – 2018. – Vol. 142, N 12. – P. 2599–2609. https://doi.org/10.1002/ijc.31285

13. Clinical efficacy of percutaneous cryoablation combined with allogenic NK cell immunotherapy for advanced non-small cell lung cancer / M. Lin, S. Z. Liang, X. H. Wang [et al.] // Immunologic Research. – 2017. – Vol. 65, N 4. – P. 880–887. https://doi.org/10.1007/s12026-017-8927-x

14. NK cells for cancer immunotherapy / N. Shimasaki, A. Jain, D. Campana // Nature Reviews Drug Discovery. – 2020. – Vol. 19, N 3. – P. 200–218. https://doi.org/10.1038/s41573-019-0052-1

15. CAR-T cell therapy in Multiple Myeloma: current status and future challenges / D. Swan, D. Madduri, J. Hocking // Blood Cancer Journal. – 2024. – Vol. 14, N 1. – Art. 206. https://doi.org/10.1038/s41408-024-01191-8

16. The long road to the first FDA-approved gene therapy: chimeric antigen receptor T cells targeting CD19 / P. Braendstrup, B. L. Levine, M. Ruella // Cytotherapy. – 2020. – Vol. 22, N 2. – P. 57–69. https://doi.org/10.1016/j.jcyt.2019.12.004

17. CAR-T cell therapy: Efficacy in management of cancers, adverse effects, dose-limiting toxicities and long-term follow up / M. Elmarasi, I. Elkonaissi, A.A. Elsabagh [et al.] // International Immunopharmacology. – 2024. – Vol. 135. – Art. 112312. https://doi.org/10.1016/j.intimp.2024.112312

18. Chimeric antigen receptor-natural killer cell therapy: current advancements and strategies to overcome challenges / J. C. Kong, M. A. Sa'ad, H. M. Vijayan [et al.] // Frontiers in Immunology. – 2024. – Vol. 15. – Art. 1384039. https://doi.org/10.3389/fimmu.2024.1384039

19. Inhibition of intracellular antiviral defense mechanisms augments lentiviral transduction of human natural killer cells: implications for gene therapy / T. Sutlu, S. Nyström, M. Gilljam [et al.] // Human Gene Therapy. – 2012. – Vol. 23, N 10. – P. 1090–1100. https://doi.org/10.1089/hum.2012.080

20. Coroadinha, A. S. Host Cell Restriction Factors Blocking Efficient Vector Transduction: Challenges in Lentiviral and Adeno-Associated Vector Based Gene Therapies / A. S. Coroadinha // Cells. – 2023. – Vol. 12, N 5. – Art. 732. https://doi.org/10.3390/cells12050732

21. Expansion and Activation of Human Natural Killer Cells ex vivo in the Presence of Transgenic Feeder Cells / E. P. Vashkevich, A. A. Migas, A. N. Meleshko [et al.] // Cell and Tissue Biology. – 2020. – Vol. 14. – P. 365–371. https://doi.org/10.31857/S0041377120040070

22. Titration of Lentivirus Vectors / M. Sena-Esteves, G. Gao // Cold Spring Harbor Protocols. – 2018. – Vol. 2018. – Art. 4. https://doi.org/10.1101/pdb.prot095695

23. Efficient gene transfer into primary human natural killer cells by retroviral transduction / H. Guven, K. V. Konstantinidis, E. Alici [et al.] // Experimental Hematology. – 2005. – Vol. 33, N 11. – P. 1320–1328. https://doi.org/10.1016/j.exphem.2005.07.006

24. Cord blood NK cells engineered to express IL-15 and a CD19-targeted CAR show long-term persistence and potent antitumor activity / E. Liu, Y. Tong, G. Dotti [et al.] // Leukemia. – 2018. – Vol. 32, N 2. – P. 520–531. https://doi.org/10.1038/leu.2017.226

25. Clinical use of lentiviral vectors / M. C. Milone, U. O'Doherty // Leukemia. – 2018. – Vol. 32, N 7. – P. 1529–1541. https://doi.org/10.1038/s41375-018-0106-0

26. Recent advances in lentiviral vector development and applications / J. Mátrai, M. K. Chuah, T. Vanden Driessche // Molecular Therapy. – 2010. – Vol. 18, N 3. – P. 477–490. https://doi.org/10.1038/s41375-018-0106-0

27. Efficient and robust NK-Cell transduction with baboon envelope pseudotyped lentivector / A. B. L. Colamartino, W. Lemieux, P. Bifsha // Frontiers in Immunology. – 2019. – Vol. 10. – Art. 2873. https://doi.org/10.3389/fimmu.2019.02873

28. Distinct Subset of Highly Proliferative and Lentiviral Vector (LV)-Transducible NK Cells Define a Readily Engineered Subset for Adoptive Cellular Therapy / R. Bari, M. Granzin, K. S. Tsang // Frontiers in Immunology. – 2019. – Vol. 10. – Art. 2001. https://doi.org/10.3389/fimmu.2019.02001

29. Lentiviral vector pseudotypes: precious tools to improve gene modification of hematopoietic cells for research and gene therapy / A. Gutierrez-Guerrero, F. L. Cosset, E. Verhoeyen // Viruses. – 2020. – Vol. 12, N 9. – Art. 1016. https://doi.org/10.3390/v12091016

30. Vectofusin-1, a new viral entry enhancer, strongly promotes lentiviral transduction of human hematopoietic stem cells / D. Fenard, D. Ingrao, A. Seye [et al.] // Molecular Therapy Nucleic Acids. – 2013. – Vol. 2, N 5. – Art. e90. https://doi.org/10.1038/mtna.2013.17

31. Vectofusin-1 Improves Transduction of Primary Human Cells with Diverse Retroviral and Lentiviral Pseudotypes, Enabling Robust, Automated Closed-System Manufacturing / C. Radek, O. Bernadin, K. Drechsel [et al.] // Human Gene Therapy. – 2019. – Vol. 30, N 12. – P. 1477–1493. https://doi.org/10.1089/hum.2019.157

32. High Cytotoxic Efficiency of Lentivirally and Alpharetrovirally Engineered CD19-Specific Chimeric Antigen Receptor Natural Killer Cells Against Acute Lymphoblastic Leukemia / S. Müller, T. Bexte, V. Gebel [et al.] // Frontiers in Immunology. – 2020. – Vol. 10. – Art. 3123. https://doi.org/10.3389/fimmu.2019.03123

33. CAR-T-Cell Therapy in Multiple Myeloma: B-Cell Maturation Antigen (BCMA) and Beyond / A. K. Mishra, A. Gupta, G. Dagar // Vaccines (Basel). – 2023. – Vol. 11, N 11. – Art. 1721. https://doi.org/10.3390/vaccines11111721

References

1. Rubnitz J. E., Inaba H., Ribeiro R. C., Pounds S., Rooney B., Bell T., Pui C. H., Leung W. NKAML: a pilot study to determine the safety and feasibility of haploidentical natural killer cell transplantation in childhood acute myeloid leukemia. *Journal of Clinical Oncology*, 2010, vol. 28, no. 6, pp. 955–959. https://doi.org/10.1200/JCO.2009.24.4590

2. Kottaridis P. D., North J., Tsirogianni M., Marden C., Samuel E. R., Jide-Banwo S., Grace S., Lowdell M. W. Two-Stage Priming of Allogeneic Natural Killer Cells for the Treatment of Patients with Acute Myeloid Leukemia: A Phase I Trial. *PLoS One*, 2015, vol. 10, no. 6, art. e0123416. https://doi.org/10.1371/journal.pone.0123416

3. Björklund A. T., Carlsten M., Sohlberg E., Liu L. L., Clancy T., Karimi M., Cooley S., Miller J. S., Klimkowska M., Schaffer M., Watz E., Wikström K., Blomberg P., Wahlin B. E., Palma M., Hansson L., Ljungman P., Hellström-Lindberg E., Ljunggren H. G., Malmberg K. J. Complete Remission with Reduction of High-Risk Clones following Haploidentical NK-Cell Therapy against MDS and AML. *Clinical Cancer Research*, 2018, vol. 24, no. 8, pp. 1834–1844. https://doi.org/10.1158/1078-0432.CCR-17-3196

4. Rubnitz J. E., Inaba H., Kang G., Gan K., Hartford C., Triplett B. M., Dallas M., Shook D., Gruber T., Pui C. H., Leung W. Natural killer cell therapy in children with relapsed leukemia. *Pediatric Blood Cancer*, 2015, vol. 62, no. 8, pp. 1468–1472. https://doi.org/10.1002/pbc.25555

5. Vela M., Corral D., Carrasco P., Fernández L., Valentín J., González B., Escudero A., Balas A., de Paz R., Torres J., Leivas A., Martinez-Lopez J., Pérez-Martínez A. Haploidentical IL-15/41BBL activated and expanded natural killer cell infusion therapy after salvage chemotherapy in children with relapsed and refractory leukemia. *Cancer Letters*, 2018, vol. 422, pp. 107–117. https://doi.org/10.1016/j.canlet.2018.02.033

6. Ciurea S. O., Schafer J. R., Bassett R., Denman C. J., Cao K., Willis D. [et al.]. Phase 1 clinical trial using mbIL21 ex vivo-expanded donor-derived NK cells after haploidentical transplantation. *Blood*, 2017, vol. 130, no. 16, pp. 1857–1868. https://doi.org/10.1182/blood-2017-05-785659

7. Choi I., Yoon S. R., Park S. Y., Kim H., Jung S. J., Jang Y. J. [et al.]. Donor-derived natural killer cells infused after human leukocyte antigen-haploidentical hematopoietic cell transplantation: a dose-escalation study. *Biology of Blood and Marrow Transplantation*, 2014, vol. 20, no. 5, pp. 696–704. https://doi.org/10.1016/j.bbmt.2014.01.031

8. Khan A. M., Devarakonda S., Bumma N., Chaudhry M., Benson D. M. (Jr.). Potential of NK cells in multiple Myeloma therapy. *Expert Review of Hematology*, 2019, vol. 12, no. 6, pp. 425–435. https://doi.org/10.1080/17474086.2019.1617128

9. Bachanova V., Sarhan D., de For T. E., Cooley S., Panoskaltsis-Mortari A., Blazar B. R., Curtsinger J. M., Burns L., Weisdorf D. J., Miller J. S. Haploidentical natural killer cells induce remissions in non-Hodgkin lymphoma patients with low levels of immune-suppressor cells. *Cancer Immunology, Immunotherapy*, 2018, vol. 67, no. 3, pp. 483–494. https://doi.org/10.1007/s00262-017-2100-1

10. Hoogstad-van Evert J., Bekkers R., Ottevanger N., Schaap N., Hobo W., Jansen J. H., Massuger L., Dolstra H. Intraperitoneal infusion of ex vivo-cultured allogeneic NK cells in recurrent ovarian carcinoma patients (a phase I study). *Medicine (Baltimore)*, 2019, vol. 98, no. 5, art. e14290. https://doi.org/10.1097/MD.0000000000014290

11. Liang S., Niu L., Xu K., Wang X., Liang Y., Zhang M., Chen J., Lin M. Tumor cryoablation in combination with natural killer cells therapy and Herceptin in patients with HER2-overexpressing recurrent breast cancer. *Molecular Immunology*, 2017, vol. 92, pp. 45–53. https://doi.org/10.1016/j.molimm.2017.10.003

12. Ishikawa T., Okayama T., Sakamoto N., Ideno M., Oka K., Enoki T., Mineno J., Yoshida N., Katada K., Kamada K., Uchiyama K., Handa O., Takagi T., Konishi H., Kokura S., Uno K., Naito Y., Itoh Y. Phase I clinical trial of adoptive transfer

of expanded natural killer cells in combination with IgG1 antibody in patients with gastric or colorectal cancer. *International Journal of Cancer*, 2018, vol. 142, no. 12, pp. 2599–2609. https://doi.org/10.1002/ijc.31285

13. Lin M., Liang S. Z., Wang X. H., Liang Y. Q., Zhang M. J., Niu L. Z., Chen J. B., Li H. B., Xu K. C. Clinical efficacy of percutaneous cryoablation combined with allogenic NK cell immunotherapy for advanced non-small cell lung cancer. *Immunologic Research*, 2017, vol. 65, no. 4, pp. 880–887. https://doi.org/ 10.1007/s12026-017-8927-x

14. Shimasaki N., Jain A., Campana D. NK cells for cancer immunotherapy. *Nature Reviews Drug Discovery*, 2020, vol. 19, no. 3, pp. 200–218. https://doi.org/10.1038/s41573-019-0052-1

15. Swan D., Madduri D., Hocking J. CAR-T cell therapy in Multiple Myeloma: current status and future challenges. *Blood Cancer Journal*, 2024, vol. 14, no. 1, art. 206. https://doi.org/10.1038/s41408-024-01191-8

16. Braendstrup P., Levine B. L., Ruella M. The long road to the first FDA-approved gene therapy: chimeric antigen receptor T cells targeting CD19. *Cytotherapy*, 2020, vol. 22, no. 2, pp. 57–69. https://doi.org/10.1016/j.jcyt.2019.12.004

17. Elmarasi M., Elkonaissi I., Elsabagh A. A., Elsayed E., Elsayed A., Elsayed B., Elmakaty I., Yassin M. CAR-T cell therapy: Efficacy in management of cancers, adverse effects, dose-limiting toxicities and long-term follow up. *International Immunopharmacology*, 2024, vol. 135, art. 112312. https://doi.org/10.1016/j.intimp.2024.112312

18. Kong J. C., Sa'ad M. A., Vijayan H. M., Ravichandran M., Balakrishnan V., Tham S. K., Tye G. J. Chimeric antigen receptor-natural killer cell therapy: current advancements and strategies to overcome challenges. *Frontiers in Immunology*, 2024, vol. 15, art. 1384039. https://doi.org/10.3389/fimmu.2024.1384039

19. Sutlu T., Nyström S., Gilljam M., Stellan B., Applequist S. E., Alici E. Inhibition of intracellular antiviral defense mechanisms augments lentiviral transduction of human natural killer cells: implications for gene therapy. *Human Gene Therapy*, 2012, vol. 23, no. 10, pp. 1090–1100. https://doi.org/10.1089/hum.2012.080

20. Coroadinha A. S. Host Cell Restriction Factors Blocking Efficient Vector Transduction: Challenges in Lentiviral and Adeno-Associated Vector Based Gene Therapies. *Cells*, 2023, vol. 12, no. 5, art. 732. https://doi.org/10.3390/cells12050732

21. Vashkevich E., Migas A., Meleshko A., Matveyenkaa M., Strushkevich N., Shman T. Expansion and Activation of Human Natural Killer Cells ex vivo in the Presence of Transgenic Feeder Cells. *Cell and Tissue Biology*, 2020, vol. 14, pp. 365–371. https://doi.org/10.31857/S0041377120040070

22. Sena-Esteves M., Gao G. Titration of Lentivirus Vectors. *Cold Spring Harbor Protocols*, 2018, vol. 2018, art. 4. https://doi.org/10.1101/pdb.prot095695

23. Guven H., Konstantinidis K. V., Alici E., Aints A., Abedi-Valugerdi M., Christensson B., Ljunggren H. G., Dilber M. S. Efficient gene transfer into primary human natural killer cells by retroviral transduction. *Experimental Hematology*, 2005, vol. 33, no. 11, pp. 1320–1328. https://doi.org/10.1016/j.exphem.2005.07.006

24. Liu E., Tong Y., Dotti G., Shaim H., Savoldo B., Mukherjee M., Orange J., Wan X., Lu X., Reynolds A., Gagea M., Banerjee P., Cai R., Bdaiwi M. H., Basar R., Muftuoglu M., Li L., Marin D., Wierda W., Keating M., Champlin R., Shpall E., Rezvani K. Cord blood NK cells engineered to express IL-15 and a CD19-targeted CAR show long-term persistence and potent antitumor activity. *Leukemia*, 2018, vol. 32, no. 2, pp. 520–531. https://doi.org/10.1038/leu.2017.226

25. Milone M. C., O'Doherty U. Clinical use of lentiviral vectors. *Leukemia*, 2018, vol. 32, no. 7, pp. 1529–1541. https://doi.org/10.1038/s41375-018-0106-0

26. Mátrai J., Chuah M. K., Vanden Driessche T. Recent advances in lentiviral vector development and applications. *Molecular Therapy*, 2010, vol. 18, no. 3, pp. 477–490. https://doi.org/10.1038/s41375-018-0106-0

27. Colamartino A. B. L., Lemieux W., Bifsha P., Nicoletti S., Chakravarti N., Sanz J., Roméro H., Selleri S., Béland K., Guiot M., Tremblay-Laganière C., Dicaire R., Barreiro L., Lee D. A., Verhoeyen E., Haddad E. Efficient and robust NK-Cell transduction with baboon envelope pseudotyped lentivector. *Frontiers in Immunology*, 2019, vol. 10, art. 2873. https://doi.org/10.3389/fimmu.2019.02873

28. Bari R., Granzin M., Tsang K. S., Roy A., Krueger W., Orentas R., Schneider D., Pfeifer R., Moeker N., Verhoeyen E., Dropulic B., Leung W. A Distinct Subset of Highly Proliferative and Lentiviral Vector (LV)-Transducible NK Cells Define a Readily Engineered Subset for Adoptive Cellular Therapy. *Frontiers in Immunology*, 2019, vol. 10, art. 2001. https://doi.org/10.3389/fimmu.2019.02001

29. Gutierrez-Guerrero A., Cosset F. L., Verhoeyen E. Lentiviral Vector Pseudotypes: Precious Tools to Improve Gene Modification of Hematopoietic Cells for Research and Gene Therapy. *Viruses*, 2020, vol. 12, no. 9, art. 1016. https://doi.org/10.3390/v12091016

30. Fenard D., Ingrao D., Seye A., Buisset J., Genries S., Martin S., Kichler A., Galy A. Vectofusin-1, a new viral entry enhancer, strongly promotes lentiviral transduction of human hematopoietic stem cells. *Molecular Therapy Nucleic Acids*, 2013, vol. 2, no. 5, art. e90. https://doi.org/10.1038/mtna.2013.17

31. Radek C., Bernadin O., Drechsel K., Cordes N., Pfeifer R., Sträßer P. [et al.]. Vectofusin-1 Improves Transduction of Primary Human Cells with Diverse Retroviral and Lentiviral Pseudotypes, Enabling Robust, Automated Closed-System Manufacturing. *Human Gene Therapy*, 2019, vol. 30, no. 12, pp. 1477–1493. https://doi.org/10.1089/hum.2019.157

32. Müller S., Bexte T., Gebel V., Kalensee F., Stolzenberg E., Hartmann J., Koehl U., Schambach A., Wels W. S., Modlich U., Ullrich E. High Cytotoxic Efficiency of Lentivirally and Alpharetrovirally Engineered CD19-Specific Chimeric Antigen Receptor Natural Killer Cells Against Acute Lymphoblastic Leukemia. *Frontiers in Immunology*, 2020, vol. 10, art. 3123. https://doi.org/10.3389/fimmu.2019.03123

33. Mishra A. K., Gupta A., Dagar G., Das D., Chakraborty A., Haque S. [et al.]. CAR-T-Cell Therapy in Multiple Myeloma: B-Cell Maturation Antigen (BCMA) and Beyond. *Vaccines (Basel)*, 2023, vol. 11, no. 11, art. 1721. https://doi.org/10.3390/vaccines11111721

Информация об авторах

Шман Татьяна Викторовна – канд. биол. наук, вед. науч. сотрудник. Республиканский научно-практический центр детской онкологии, гематологии и иммунологии (ул. Фрунзенская, 43, 223053, д. Боровляны, Минский р-н, Республика Беларусь); Минский научно-практический центр хирургии, трансплантологии и гематологии (ул. Семашко, 8, 220087, г. Минск, Республика Беларусь). E-mail: t_shman@yahoo.com. https://orcid.org/0000-0001-8669-8005

Вашкевич Екатерина Петровна – ст. науч. сотрудник, заведующий лабораторией. Республиканский научно-практический центр детской онкологии, гематологии и иммунологии (ул. Фрунзенская, 43, 223053, д. Боровляны, Минский р-н, Республика Беларусь). E-mail: immunology@oncology.by. https://orcid.org/0000-0002-5105-3757

Лебедева Юлия Владиславовна – аспирант. Республиканский научно-практический центр детской онкологии, гематологии и иммунологии (ул. Фрунзенская, 43, 223053, д. Боровляны, Минский р-н, Республика Беларусь). E-mail: lebedevaula859@gmail.com. https://orcid.org/0009-0007-0880-8580

Мухаметшина Анастасия Станиславовна – аспирант. Республиканский научно-практический центр детской онкологии, гематологии и иммунологии (ул. Фрунзенская, 43, 223053, д. Боровляны, Минский р-н, Республика Беларусь). E-mail: nastya.shevtsova19@gmail.com. https://orcid.org/0000-0002-0029-1499

Клыч Анна Васильевна – науч. сотрудник. Республиканский научно-практический центр детской онкологии, гематологии и иммунологии (ул. Фрунзенская, 43, 223053, д. Боровляны, Минский р-н, Республика Беларусь). E-mail: annklych@gmail.com. https://orcid.org/0000-0002-2898-2419

Луцкович Дмитрий Викторович – ст. науч. сотрудник. Республиканский научно-практический центр детской онкологии, гематологии и иммунологии (ул. Фрунзенская, 43, 223053, д. Боровляны, Минский р-н, Республика Беларусь). E-mail: lutskovichdm@gmail.com. https://orcid.org/0000-0002-3998-8023

Ласюков Евгений Анатольевич – науч. сотрудник. Республиканский научно-практический центр детской онкологии, гематологии и иммунологии (ул. Фрунзенская, 43, 223053, д. Боровляны, Минский р-н, Республика Беларусь). E-mail: zhenya_lasyukov@mail.ru. https://orcid.org/0000-0003-4183-0134

Information about the authors

Tatsiana V. Shman – Ph. D. (Biol.), Leading Researcher. Republican Scientific and Practical Center for Pediatric Oncology, Hematology, and Immunology (43, Frunzenskaya Str., 223053, Borovlyany village, Minsk District, Republic of Belarus); Minsk Scientific and Practical Center for Surgery, Transplantology and Hematology (8, Semashko Str., 220087, Minsk, Republic of Belarus). E-mail: shman@yahoo.com. https://orcid.org/0000-0001-8669-8005

Katsiaryna P. Vashkevich – Senior Researcher, Head of the Laboratory. Republican Scientific and Practical Center for Pediatric Oncology, Hematology, and Immunology (43, Frunzenskaya Str., 223053, Borovlyany village, Minsk District, Republic of Belarus). E-mail: immunology@oncology.by. https://orcid.org/0000-0002-5105-3757

Yuliya V. Lebedeva – Postgraduate Student. Republican Scientific and Practical Center for Pediatric Oncology, Hematology, and Immunology (43, Frunzenskaya Str., 223053, Borovlyany village, Minsk District, Republic of Belarus). E-mail: lebedevaula859@gmail.com. https://orcid.org/0009-0007-0880-8580

Anastasia S. Muhametshina – Postgraduate Student. Republican Scientific and Practical Center for Pediatric Oncology, Hematology, and Immunology (43, Frunzenskaya Str., 223053, Borovlyany village, Minsk District, Republic of Belarus). E-mail: nastya.shevtsova19@gmail.com, https://orcid.org/0000-0002-0029-1499

Hanna V. Klych – Researcher. Republican Scientific and Practical Center for Pediatric Oncology, Hematology, and Immunology (43, Frunzenskaya Str., 223053, Borovlyany village, Minsk District, Republic of Belarus). E-mail: annklych@gmail.com. https://orcid.org/0000-0002-2898-2419

Dzmitry V. Lutskovich – Senior Researcher. Republican Scientific and Practical Center for Pediatric Oncology, Hematology, and Immunology (43, Frunzenskaya Str., 223053, Borovlyany village, Minsk District, Republic of Belarus). E-mail: lutskovichdm@gmail.com. https://orcid.org/0000-0002-3998-8023

Eugeniy A. Lasyukov – Researcher. Republican Scientific and Practical Center for Pediatric Oncology, Hematology, and Immunology (43, Frunzenskaya Str., 223053, Borovlyany village, Minsk District, Republic of Belarus). E-mail: zhenya_lasyukov@mail.ru. https://orcid.org/0000-0003-4183-0134

ISSN 1814-6023 (Print)
ISSN 2524-2350 (Online)
УДК 616.31-089.5:611.315:616-08-035
https://doi.org/10.29235/1814-6023-2026-23-4-314-320

Поступила в редакцию 23.04.2026
Received 23.04.2026

С. Л. Кабак, Ю. М. Мельниченко, Р. С. Мехтиев

Белорусский государственный медицинский университет, Минск, Республика Беларусь

МОРФОЛОГИЧЕСКОЕ ОБОСНОВАНИЕ НЁБНОЙ АНЕСТЕЗИИ ЗУБОВ

Аннотация. В исследовании оценивалась эффективность анестезии витальных зубов верхней челюсти (резцов, клыка и премоляров) после введения 0,4–1,0 мл 4%-го раствора артикаина с вазоконстриктором в слизистую оболочку твердого нёба в проекции нёбных альвеолярных отверстий добавочных каналов Canalis Sinuosus (CS) диаметром ≥0,5 мм, предварительно идентифицированных с помощью конусно-лучевой компьютерной томографии (КЛКТ). В работу включили 102 пациентов (148 зубов), эффективность обезболивания оценивали методом электроодонтометрии и субъективными шкалами. Нёбные альвеолярные отверстия выявлялись от центрального резца до второго премоляра, преимущественно в области резцов (25,9 %), со средним диаметром 0,70 ± 0,18 мм. Анестезия наступала через 1–3 мин и сохранялась в течение 25–60 мин. У 8 пациентов на КЛКТ-сканах были выявлены анастомозы между CS противоположных сторон, что обусловило распространение анестезии на контралатеральные зубы. Общая эффективность метода составила 98,2 % (100/102), при этом пульпарная анестезия резцов и клыков достигла 100 %. Два случая недостаточной эффективности (1,8 %) были связаны с ограничением объема анестетика из-за высокой плотности слизистой оболочки. Навигационная инъекция в проекции нёбных альвеолярных отверстий диаметром ≥0,5 мм обеспечивает высокоэффективное обезболивание резцов и клыков за счет доставки препарата в CS к переднему верхнему альвеолярному нерву. Использование минимального объема анестетика без онемения губы и носа делает метод перспективным для эстетической реставрации зоны улыбки. Анестезия премоляров обеспечивается за счет контакта препарата с зубными ветвями верхнего зубного сплетения.

Ключевые слова: нёбные альвеолярные отверстия, нёбная пульпарная анестезия, Canalis Sinuosus, конусно-лучевая компьютерная томография

Для цитирования: Кабак, С. Л. Морфологическое обоснование нёбной анестезии зубов / С. Л. Кабак, Ю. М. Мельниченко, Р. С. Мехтиев // Весці Нацыянальнай акадэміі навук Беларусі. Серыя медыцынскіх навук. – 2026. – Т. 23, № 4. – С. 314–320. https://doi.org/10.29235/1814-6023-2026-23-4-314-320

Sergey L. Kabak, Yuliya M. Melnichenko, Ruslan S. Mekhtiev

Belarusian State Medical University, Minsk, Republic of Belarus

MORPHOLOGICAL RATIONALE OF PALATAL DENTAL ANESTHESIA

Abstract. This study evaluated the efficacy of anesthesia for vital maxillary teeth (incisors, canines, and premolars) following the injection of 0.4–1.0 mL of 4 % articaine with a vasoconstrictor into the palatal mucosa at the projection of palatal alveolar foramina (≥0.5 mm in diameter) of accessory canals of the Canalis Sinuosus (CS) previously identified on cone-beam computed tomography (CBCT). The trial included 102 patients (148 teeth), with anesthesia efficacy assessed by electroodontometry, a verbal pain scale, and a Likert scale. Palatal alveolar foramina were found from the central incisor to the second premolar, most frequently in the central incisor region (25.9 %), with a mean diameter of 0.70 ± 0.18 mm. Anesthesia onset occurred within 1–3 minutes, lasting 25–60 minutes. Midline anastomoses between contralateral CS were detected in eight patients, resulting in spread of anesthesia to the contralateral teeth. The overall efficacy rate was 98.2 % (100/102), with 100 % pulpal anesthesia of the incisors and canines. Two cases of insufficient anesthesia (1.8 %) were attributed to limited anesthetic volume due to dense palatal mucosa. CBCT-guided injection over foramina ≥0.5 mm delivers the anesthetic directly into the CS containing the anterior superior alveolar nerve, providing highly effective pulpal anesthesia for incisors and canines. The method enables the use of a minimal anesthetic volume without lip or nasal numbness, making it suitable for restorations in the “smile zone”. Premolar anesthesia was achieved through contact of the anesthetic with the dental branches of the superior dental plexus.

Keywords: palatal alveolar foramina, palatal pulpal anesthesia, Canalis Sinuosus, cone-beam computed tomography

For citation: Kabak S. L., Melnichenko Y. M., Mekhtiev R. S. Morphological rational of palatal dental anesthesia. *Vestsi Natsyyanal’nai akademii navuk Belarusi. Seryya medytsynskikh navuk = Proceedings of the National Academy of Sciences of Belarus. Medical series*, 2026, vol. 23, no. 4, pp. 314–320 (in Russian). https://doi.org/10.29235/1814-6023-2026-23-4-314-320

Введение. Зубы верхней челюсти иннервируются тремя верхними альвеолярными нервами, отходящими от верхнечелюстного нерва [1]. Передний верхний альвеолярный нерв (ПВАН) обеспечивает чувствительную иннервацию верхних резцов, клыков и окружающих мягких

© Кабак С. Л., Мельниченко Ю. М., Мехтиев Р. С., 2026

тканей [2]. Кроме этого, ПВАН иннервирует верхние премоляры, слизистую оболочку верхнечелюстной пазухи, перегородку и боковую стенку носа, а также слизистую оболочку твердого нёба [1]. Средний верхний альвеолярный нерв присутствует непостоянно, обеспечивая дополнительную чувствительную иннервацию верхних премоляров [1, 3].

ПВАН проходит в костном канале – Canalis Sinuosus (CS), впервые описанном F. W. Jones в 1939 г. [4]. CS берет начало от подглазничного канала, изгибается в медиальном направлении и проходит вдоль передней стенки верхнечелюстной пазухи книзу от подглазничного отверстия. К анатомическим вариантам CS относят наличие одного или нескольких ответвлений в терминальной части канала, которые открываются в переднем отделе твердого нёба или в области альвеолярного отростка на уровне от центрального резца до второго премоляра (так называемые добавочные каналы [5, 6]). Диаметр выходных отверстий указанных каналов, согласно данным D. N. Tomrukçu и T. E. Köse [5], колеблется в диапазоне от 0,57 до 2,88 мм, при среднем значении 1,3 мм. Согласно литературным данным распространенность добавочных каналов CS варьируется в пределах от 15,7 до 100 % [7]. J. Iwanaga et al. [8] предложили называть выходные отверстия добавочных каналов CS на нёбной стороне альвеолярного отростка нёбными альвеолярными отверстиями.

Одним из методов анестезии зубов верхней челюсти является нёбная инфильтрационная анестезия. Этот метод традиционно используется в дополнение к другим методам для обезболивания слизистой оболочки твердого нёба при проведении хирургических вмешательств, лечении периодонтита, удалении зубов и установке имплантатов [9]. Наличие нёбных альвеолярных отверстий потенциально создает возможность для диффузии анестетика к ветвям ПВАН и, соответственно, к обезболиванию пульпы резцов, клыков и премоляров [10].

Цель исследования − оценить эффективность анестезии зубов верхней челюсти (резцов, клыка и премоляров) после введения анестетика в область нёбных альвеолярных отверстий, идентифицированных с помощью конусно-лучевой компьютерной томографии (КЛКТ).

Материал и методы исследования. *Дизайн исследования.* Проведено проспективное одноцентровое исследование серии случаев. Отсутствие контрольной группы обусловлено пилотным характером исследования, направленного на первичную оценку клинической эффективности авторской методики навигационной нёбной анестезии, адаптированной к индивидуальным анатомическим особенностям пациента на основе данных КЛКТ. В исследование включили 102 пациентов (18–70 лет, средний возраст – 36,7 ± 11,8 года), которым в период с ноября 2024 г. по апрель 2025 г. было проведено лечение 148 витальных зубов верхней челюсти (резцов, клыков и премоляров).

Критерии включения и исключения. Критерии включения: возраст – 18–70 лет; необходимость терапевтического или ортопедического лечения витальных зубов верхней челюсти в пределах дентина; наличие на КЛКТ нёбного альвеолярного отверстия диаметром ≥0,5 мм в проекции целевого зуба.

Критерии исключения: апикальный периодонтит; наличие металлических реставраций на исследуемых зубах; незавершенное формирование корней; системные заболевания, влияющие на метаболизм или чувствительность к анестетикам (тяжелые патологии печени и почек, декомпенсированный сахарный диабет); прием антидепрессантов или адреноблокаторов; алкогольная или наркотическая зависимость; подтвержденная аллергия на амидные местные анестетики.

Протокол исследования одобрен Комитетом по биоэтике Белорусского государственного медицинского университета (протокол № 3 от 30.11.2024). Все участники подписали добровольное информированное согласие на участие в исследовании и использование обезличенных клинических данных.

Перед стоматологическим вмешательством проводился анализ данных КЛКТ. КЛКТ-сканы получены на аппарате Planmeca ProMax 3D Max (Хельсинки, Финляндия).

Анализ КЛКТ-сканов проводился в программе Planmeca Romexis Viewer. У всех пациентов идентифицированы отверстия добавочных каналов CS на нёбе диаметром ≥0,5 мм. Учитывалось количество отверстий и уровень их расположения относительно зубов верхней челюсти, а также максимальный диаметр.

Протокол анестезии. Перед инъекцией всем пациентам выполняли аппликационную анестезию 15%-м гелем лидокаина (экспозиция 1–3 мин). Основную анестезию проводили 4%-м раствором артикаина гидрохлорида с вазоконстриктором (1 : 100 000 эпинефрина). Инъекцию выпол-

няли в слизистую оболочку твердого нёба в проекции идентифицированного на КЛКТ нёбного отверстия на уровне целевого зуба под углом 45° к поверхности слизистой. Объем анестетика (0,4–1,0 мл) и глубину введения (3–5 мм) определяли индивидуально на основе клинической оценки толщины и плотности слизистой оболочки: при тонкой, податливой слизистой вводили 0,4 мл на глубину 3 мм, при плотной и толстой – до 1,0 мл на глубину 5 мм. Инъекцию прекращали при упоре иглы в кость или появлении локального побледнения слизистой.

Оценка эффективности. Витальность пульпы до вмешательства оценивали методом электроодонтодиагностики (ЭОД) на аппарате С-Пульс (Foshan COXO Medical Instrument Co., Ltd., КНР); зуб считали витальным при реакции на ток до 40 мкА. Эффективность анестезии оценивали через 3–5 мин после инъекции по отсутствию реакции целевого зуба на ток силой 75–80 мкА. Дополнительно регистрировали время наступления анестезии, ее продолжительность и субъективные ощущения пациентов. Интенсивность боли во время инъекции и лечения оценивали по 5-балльной вербальной описательной шкале (0 – боль отсутствует, 1 – слабая, 2 – умеренная, 3 – сильная, 4 – невыносимая). Удовлетворенность пациентов результатом обезболивания фиксировали по 5-балльной шкале Лайкерта [11]. Оценку проводил независимый исследователь, не участвовавший в выполнении инъекции, что минимизировало риск предвзятости.

Статистический анализ. Статистическую обработку данных проводили в пакете STATISTICA 10.0. Нормальность распределения количественных признаков проверяли критерием Шапиро – Уилка. Поскольку распределение морфометрических параметров (диаметр нёбных альвеолярных отверстий) соответствовало нормальному закону ($p > 0,05$), количественные данные представлены в виде среднего значения и стандартного отклонения (M ± SD). Качественные признаки описаны абсолютными и относительными частотами (n, %).

Для сравнения морфометрических показателей между подгруппами внутри выборки (по полу и стороне расположения отверстий) использовали t-критерий Стьюдента для независимых выборок. Статистически значимыми считали различия при $p < 0,05$.

Обоснование размера выборки. Объем выборки ($n = 102$) определен на основе принципов точности оценки пропорции: для оценки доли успешных случаев при уровне значимости $\alpha = 0,05$ выборка из 102 наблюдений обеспечивает ширину 95 % ДИ ±2,7 % при ожидаемой эффективности в диапазоне 95–100 %, что признано приемлемым для пилотного клинико-анатомического исследования.

Результаты исследований. У 102 пациентов основной группы на КЛКТ-сканах идентифицировано 499 нёбных альвеолярных отверстий, которыми открываются добавочные каналы CS (рис. 1).

Количество отверстий диаметром ≥0,5 мм варьировалось от 1 до 5 на одной половине твердого нёба. Диаметр каналов вблизи нёбных альвеолярных отверстий справа колебался в диапазоне 0,50–1,56 мм, слева – от 0,50 до 1,79 мм, что согласуется с данными литературы [7].

Статистически значимых различий диаметра добавочных каналов в области их выхода на твердом нёбе с правой и левой стороны от средней линии не обнаружено (табл. 1). Тем не менее выявлены гендерные различия. Диаметр отверстий был больше у мужчин в целом, а также с правой стороны по сравнению с левой стороной ($p < 0,05$). В отличие от наших результатов T. von Arx et al. [6] не выявили достоверных различий в диаметре добавочных каналов между мужчинами и женщинами.

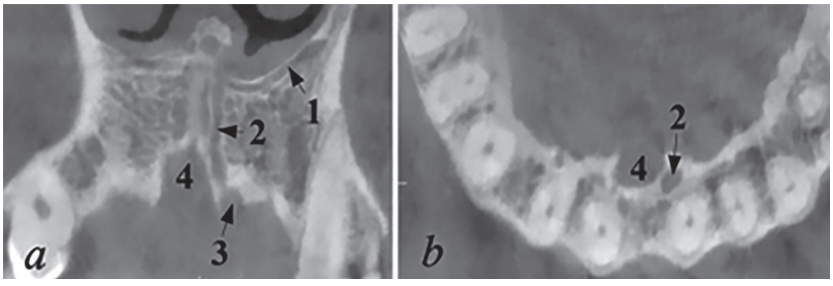

Рис. 1. Пациент М., 44 года: *1* – CS, *2* – добавочный канал CS на уровне центрального резца, *3* – нёбное альвеолярное отверстие, *4* – резцовый канал. КЛКТ, фронтальный (*a*) и аксиальный (*b*) сканы

Fig. 1. Patient M., 44 years old: *1* – CS, *2* – accessory canal of the CS at the level of the central incisor, *3* – palatal alveolar foramen, *4* – incisive canal. CBCT, coronal (*a*) and axial (*b*) scans

Таблица 1. **Диаметр нёбных альвеолярных отверстий**

Table 1. **Diameter of the palatal alveolar foramina**

Диаметр, мм	Мужчины, *n* = 209	Женщины, *n* = 290	Всего, *n* = 499
Слева	0,70 ± 0,16	0,68 ± 0,17	0,72 ± 0,19
Справа	0,75 ± 0,21*	0,69 ± 0,17*	0,69 ± 0,17
Всего	0,73 ± 0,19	0,68 ± 0,17*	0,70 ± 0,18

Примечание. *n* – количество идентифицированных отверстий; * – статистически значимые различия ($p < 0,05$).

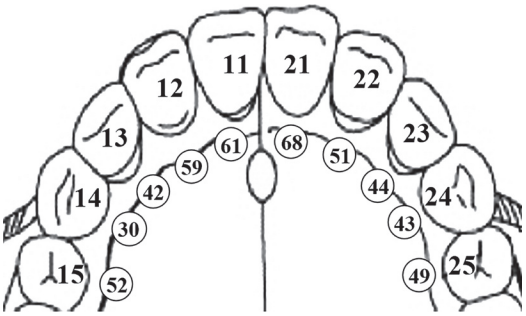

Рис. 2. Количество нёбных альвеолярных отверстий (цифра в круге), локализующихся на уровне зубов верхней челюсти (обозначены по системе нумерации зубов FDI-ISO)

Fig. 2. Number of palatal alveolar foramina (number in circle), located at the level of the maxillary teeth (numbering according to the FDI World Dental Federation notation)

Таблица 2. **Распределение нёбных альвеолярных отверстий относительно зубов верхней челюсти**

Table 2. **Location of palatal alveolar foramina in relation to the maxillary teeth**

Область	Количество отверстий (%)
Второй премоляр	101 (20,2)
Первый премоляр	73 (14,6)
Клык	86 (17,3)
Латеральный резец	110 (22,0)
Центральный резец	129 (25,9)
Всего	**499 (100)**

Нёбные отверстия внутрикостных каналов обнаруживались на всем протяжении от центрального резца до второго премоляра, локализуясь преимущественно в области центральных резцов (рис. 2, табл. 2).

Большинство исследований указывают на то, что добавочные каналы чаще всего локализуются в области центральных или латеральных резцов [6, 7]. Результаты настоящего исследования в целом согласуются с этими данными.

Клинические исходы анестезии. Обезболивание наступало через 1–3 мин (первый симптом – онемение носа) и зависело от объема анестетика, продолжаясь в течение 40–60 мин. При проведении электроодонтометрии после наступления анестезии зубы не проявляли чувствительности при воздействии электрическим током силой до 75 мкА.

Эффективность анестезии в исследуемой выборке составила 98,2 % (100/102; 95 % ДИ 93,5–99,8 %). В двух случаях (1,8 %) наблюдалась недостаточная пульпарная анестезия целевого зуба, и оба были зарегистрированы при лечении премоляров. Анализ протоколов показал, что в этих ситуациях инъекция выполнялась в зону с выраженной плотностью и низкой податливостью слизистой оболочки, что потребовало ограничения объема анестетика до 0,4 мл для предотвращения ишемии тканей и болевых ощущений. Вероятно, меньший объем препарата в сочетании с анатомической особенностью расположения отверстий в дистальных отделах (где иннервация обеспечивается преимущественно ветвями верхнего зубного сплетения, а не прямым

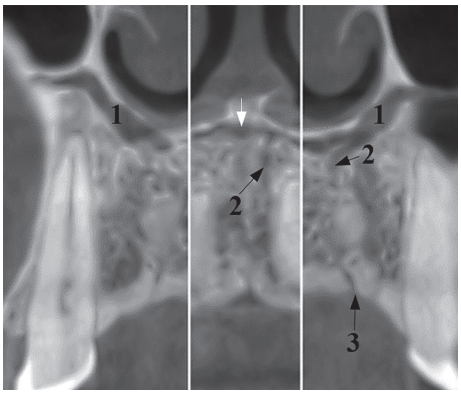

Рис. 3. Пациент З., 23 года: *1* – анастомоз правого и левого CS (белая стрелка),
2 – добавочные каналы CS, *3* – нёбное альвеолярное отверстие. КЛКТ, скорректированные фронтальные сканы

Fig. 3. Patient Z., 23 years old: *1* – anastomosis between the right and left CS (white arrow),
2 – accessory canals of the CS, *3* – palatal alveolar foramen. CBCT, corrected coronal scans

ходом ПВАН в CS) не обеспечил достаточной диффузии к чувствительным нервным окончаниям в пульпе, несмотря на точную навигацию по данным КЛКТ.

Удовлетворенность пациентов результатами обезболивания (по шкале Лайкерта) составила 4,7 ± 0,5 балла, что соответствует оценке «очень удовлетворен». По вербальной описательной шкале 100 из 102 пациентов (98,2 %) отметили отсутствие боли во время лечения; 2 пациента оценили боль как слабую (1 балл), что коррелировало с случаями недостаточной эффективности анестезии.

У 8 пациентов (7,8 %) при односторонней инъекции на уровне от клыка до центрального резца была достигнута анестезия зубов на противоположной стороне зубного ряда (от центрального резца до первого премоляра), что можно объяснить наличием анастомоза двух каналов CS по средней линии (рис. 3).

Эффективность анестезии по типам зубов. При анализе подгрупп метод продемонстрировал 100%-ю эффективность пульпарной анестезии резцов и клыков (88/88 зубов) при наличии нёбных альвеолярных отверстий диаметром ≥0,5 мм. Два случая недостаточной эффективности зарегистрированы в отношении премоляров.

Обсуждение. Описанный в статье метод проводниковой анестезии витальных зубов верхней челюсти основывается на возможности поступления анестетика через отверстия на нёбе к переднему верхнему альвеолярному нерву, расположенному в CS. Такая возможность обосновывается существованием связей между нёбными альвеолярными отверстиями, добавочными каналами, CS и подглазничным каналом, выявляемыми на КЛКТ-сканах [10]. В ряде случаев нами было зафиксировано обезболивание нескольких передних зубов на контралатеральной стороне одновременно с потерей чувствительности целевого зуба на стороне инъекции. W.-Ch. Song et al. [12] выдвинули гипотезу, что неудачи при анестезии центральных резцов после инфраорбитальной блокады связаны с перекрестной иннервацией за счет контралатеральной ветви ПВАН.

Нёбная пульпарная анестезия имеет ряд преимуществ перед уже апробированными в стоматологии методами обезболивания. Она позволяет добиться одной инъекцией (объем анестетика – 0,4–1,0 мл) анестезии сразу нескольких зубов. При использовании инфильтрационной анестезии для этого требуются множественные инъекции.

Инфраорбитальная анестезия не обеспечивает надежного обезболивания верхних центральных и латеральных резцов [13]. Кроме того, щечная инфильтационная и инфраорбитальная анестезии вызывают онемение верхней губы, что нарушает речь и повышает риск травмирования ее слизистой оболочки (прикусывание) в послеоперационном периоде [14].

Предложенный нами метод нёбной анестезии относится к виду проводниковой анестезии. В проанализированной когорте пациентов этот метод обеспечил 100%-ю потерю чувствительности резцов и клыков при наличии в проекции их корней крупных по размеру нёбных альвеолярных отверстий за счет блока всего верхнего переднего альвеолярного нерва. Таким образом, ме-

тод можно рассматривать как самостоятельный доступ к этому нерву наряду с внутриротовым и внеротовым способами выполнения инфраорбитальной анестезии. При введении анестетика в область нёбных отверстий, расположенных на уровне премоляров, он напрямую доставляется в толщу кости к зубным ветвям верхнего зубного сплетения (инфильтрационная анестезия).

Полученная в данном исследовании общая эффективность составила 98,2 % (95 % ДИ 93,5–99,8 %). Два случая недостаточной эффективности (1,8%) были связаны с ограничением объема анестетика из-за высокой плотности слизистой оболочки, что подчеркивает важность индивидуального подбора параметров инъекции с учетом клинической оценки тканей.

Ограничения исследования. Высокая эффективность метода достигнута только после предварительного КЛКТ-отбора пациентов. Подтверждение эффективности метода требует мультицентровых исследований.

Заключение. Инъекция анестетика в проекции нёбных альвеолярных отверстий диаметром ≥0,5 мм, идентифицированных на КЛКТ, обеспечивает высокоэффективную пульпарную анестезию резцов и клыков (100 % в данной выборке) за счет доставки препарата в CS, содержащий передний верхний альвеолярный нерв. Общая эффективность метода составила 98,2 % (95 % ДИ 93,5–99,8 %). Использование минимального объема анестетика (0,4–1,0 мл) позволяет достичь анестезии пульпы целевого зуба без онемения губы и крыла носа, что делает метод перспективным для прямой или непрямой реставрации зубов зоны улыбки. Обезболивание премоляров достигается за счет контакта анестетика с зубными ветвями верхнего зубного сплетения.

Конфликт интересов. Авторы заявляют об отсутствии конфликта интересов.

Список использованных источников

1. Nguyen, J. D. Anatomy, Head and Neck: Alveolar Nerve / J. D. Nguyen, H. Duong // StatPearls. – StatPearls Publ., 2023. – URL: https://www.statpearls.com/point-of-care/36302 (date of access: 03.06.2026).

2. Devathambi, T. J. R. Assessment of canalis sinuosus, rare anatomical structure using cone-beam computed tomography: A prospective study / T. J. R. Devathambi, N. Aswath // Journal of Clinical Imaging Science. – 2024. – Vol. 14. – Art. 8. https://doi.org/10.25259/JCIS_6_2024

3. Iwanaga, J. Palatal Injection does not Block the Superior Alveolar Nerve Trunks: Correcting an Error Regarding the Innervation of the Maxillary Teeth / J. Iwanaga, R. Sh. Tubbs // Cureus. – 2018. – Vol. 10, N 1. – Art. e2120. https://doi.org/10.7759/cureus.2120

4. Jones, F. W. The Anterior Superior Alveolar Nerve and Vessels / F. W. Jones // Journal of Anatomy. – 1939. – Vol. 73, pt. 4. – P. 583–591.

5. Tomrukçu, D. N. Assessment of accessory branches of canalis sinuosus on CBCT images / D. N. Tomrukçu, T. E. Köse // Medicina Oral Patología Oral y Cirugia Bucal. – 2020. – Vol. 25, N 1. – P. e124–e130. https://doi.org/10.4317/medoral.23235

6. Assessment of bone channels other than the nasopalatine canal in the anterior maxilla using limited cone beam computed tomography / T. von Arx, S. Lozanoff, P. Sendi, M. M. Bornstein // Surgical and Radiologic Anatomy. – 2013. – Vol. 35, N 9. – P. 783–790. https://doi.org/10.1007/s00276-013-1110-8

7. CBCT-Based Morphological Study of the Accessory Foramina of the Canalis Sinuosus: Prevalence, Morphological Variants, and Significance for Implant Surgery / S. Schnutenhaus, Ch. Heckemann, W. Götz, C. Olms // Journal of Clinical Medicine. – 2025. – Vol. 14, N 4. – Art. 1083. https://doi.org/10.3390/jcm14041083

8. The greater palatine nerve and artery both supply the maxillary teeth: An anatomic and radiologic study / J. Iwanaga, Y. Takeshita, M. Anbalagan [et al.] // The Journal of the American Dental Association. – 2025. – Vol. 156, N 2. – P. 151–159.e1. https://doi.org/10.1016/j.adaj.2024.11.012

9. Anesthetic efficacies of buccal with palatal injection versus buccal with intra-septal injection in permanent maxillary first molars of pediatric patients / P. Areenoo, Ch. Manmontri, N. Chaipattanawan [et al.] // Journal of Dental Anesthesia and Pain Medicine. – 2022. – Vol. 22, N 4. – P. 239–254. https://doi.org/10.17245/jdapm.2022.22.4.239

10. Anatomical Basis of the Palatal Injection Technique for Pulpal Anesthesia of Maxillary Teeth / S. Kabak, J. Iwanaga, Yu. Melnichenko [et al.] // Clinical Anatomy. – 2025. – Vol. 39, N 2. – P. 134–139. https://doi.org/10.1002/ca.24277

11. Koo, M. Likert-Type Scale / M. Koo, Sh.-W. Yang // Encyclopedia. – 2025. – Vol. 5, N 1. – Art. 18. https://doi.org/10.3390/encyclopedia5010018

12. Microanatomy of the Infraorbital Canal and Its Connecting Canals in the Maxilla Using 3-D Reconstruction of Microcomputed Tomographic Images / W.-Ch. Song, J.-N. Kim, J.-Y. Yoo [et al.] // Journal of Craniofacial Surgery. – 2012. – Vol. 23, N 4. – P. 1184–1187. https://doi.org/10.1097/scs.0b013e3182587a4f

13. A Comparison of the Anterior Middle Superior Alveolar Nerve Block and Infraorbital Nerve Block for Anesthesia of Maxillary Anterior Teeth / I. P. Corbett, A. A. Jaber, J. M. Whitworth, J. G. Meechan // The Journal of the American Dental Association. – 2010. – Vol. 141, N 12. – P. 1442–1448. https://doi.org/10.14219/jada.archive.2010.0106

14. Bilateral versus unilateral mandibular block anesthesia in a pediatric population / C. College, R. Feigal, A. Wandera, M. Strange // Pediatric Dentistry. – 2000. – Vol. 22, N 6. – P. 453–457.

References

1. Nguyen J. D., Duong H. Anatomy, Head and Neck: Alveolar Nerve. *StatPearls*. StatPearls Publ., 2023. Available at: https://www.statpearls.com/point-of-care/36302 (accessed 03.06.2026).

2. Devathambi T. J. R., Aswath N. Assessment of canalis sinuosus, rare anatomical structure using cone-beam computed tomography: A prospective study. *Journal of Clinical Imaging Science*, 2024, vol. 14, art. 8. https://doi.org/10.25259/JCIS_6_2024

3. Iwanaga J., Tubbs R. S. Palatal Injection does not Block the Superior Alveolar Nerve Trunks: Correcting an Error Regarding the Innervation of the Maxillary Teeth. *Cureus*, 2018, vol. 10, no. 1, art. e2120. https://doi.org/10.7759/cureus.2120

4. Jones F. W. The Anterior Superior Alveolar Nerve and Vessels. *Journal of Anatomy*, 1939, vol. 73, pt. 4, pp. 583–591.

5. Tomrukçu D. N., Köse T. E. Assessment of accessory branches of canalis sinuosus on CBCT images. *Medicina Oral Patología Oral y Cirugia Bucal*, 2020, vol. 25, no. 1, pp. e124–e130. https://doi.org/10.4317/medoral.23235

6. von Arx T., Lozanoff S., Sendi P., Bornstein M. M. Assessment of bone channels other than the nasopalatine canal in the anterior maxilla using limited cone beam computed tomography. *Surgical and Radiologic Anatomy*, 2013, vol. 35, no. 9, pp. 783–790.

7. Schnutenhaus S., Heckemann C., Götz W., Olms C. CBCT-Based Morphological Study of the Accessory Foramina of the Canalis Sinuosus: Prevalence, Morphological Variants, and Significance for Implant Surgery. *Journal of Clinical Medicine*, 2025, vol. 14, no. 4, art. 1083. https://doi.org/10.3390/jcm14041083

8. Iwanaga J., Takeshita Y., Anbalagan M. Zou B., Toriumi T., Kunisada Yu., Ibaragi S., Tubbs R. Sh. The greater palatine nerve and artery both supply the maxillary teeth: An anatomic and radiologic study. *The Journal of the American Dental Association*, 2025, vol. 156, no. 2, pp. 151–159.e1. https://doi.org/10.1016/j.adaj.2024.11.012

9. Areenoo P., Manmontri Ch., Chaipattanawan N., Chompu-inwai P., Khanijou M., Kumchai T., Wongsirichat N. Anesthetic efficacies of buccal with palatal injection versus buccal with intra-septal injection in permanent maxillary first molars of pediatric patients. *Journal of Dental Anesthesia and Pain Medicine*, 2022, vol. 22, no. 4, pp. 239–254. https://doi.org/10.17245/jdapm.2022.22.4.239

10. Kabak S., Iwanaga J., Melnichenko Yu., Mekhtiev R., Savrasova N. Anatomical Basis of the Palatal Injection Technique for Pulpal Anesthesia of Maxillary Teeth. *Clinical Anatomy*, 2025, vol. 39, no. 2, pp. 134–139. https://doi.org/10.1002/ca.24277

11. Koo M., Yang Sh.-W. Likert-Type Scale. *Encyclopedia*, 2025, vol. 5, no. 1, art. 18. https://doi.org/10.3390/encyclopedia5010018

12. Song W.-Ch., Kim J.-N., Yoo J.-Y., Lee J.-Y., Won S.-Y., Hu K.-S., Kim H.-J., Koh K.-S. Microanatomy of the Infraorbital Canal and Its Connecting Canals in the Maxilla Using 3-D Reconstruction of Microcomputed Tomographic Images. *Journal of Craniofacial Surgery*, 2012, vol. 23, no. 4, pp. 1184–1187. https://doi.org/10.1097/scs.0b013e3182587a4f

13. Corbett I. P., Jaber A. A., Whitworth J. M., Meechan J. G. A Comparison of the Anterior Middle Superior Alveolar Nerve Block and Infraorbital Nerve Block for Anesthesia of Maxillary Anterior Teeth. *The Journal of the American Dental Association*, 2010, vol. 141, no. 12, pp. 1442–1448. https://doi.org/10.14219/jada.archive.2010.0106

14. College C., Feigal R., Wandera A., Strange M. Bilateral versus unilateral mandibular block anesthesia in a pediatric population. *Pediatric Dentistry*, 2000, vol. 22, no. 6, pp. 453–457.

Информация об авторах

Кабак Сергей Львович – д-р мед. наук, профессор, заведующий кафедрой. Белорусский государственный медицинский университет (пр. Дзержинского, 83, 220083, г. Минск, Республика Беларусь). E-mail: kabakmorph@gmail.com. https://orcid.org/0000-0002-7173-1818

Мельниченко Юлия Михайловна – канд. мед. наук, доцент кафедры. Белорусский государственный медицинский университет (пр. Дзержинского, 83, 220083, г. Минск, Республика Беларусь). E-mail: mjm1980@yandex.ru. https://orcid.org/0000-0002-8742-6973

Мехтиев Руслан Салманович – канд. мед. наук, доцент, заведующий кафедрой. Белорусский государственный медицинский университет (пр. Дзержинского, 83, 220083, г. Минск, Республика Беларусь). E-mail: mekhtiev.r.s@gmail.com. https://orcid.org/0000-0003-0146-6841

Information about the authors

Sergey L. Kabak – D. Sc. (Med.), Professor, Head of the Department. Belarusian State Medical University (83, Dzerzhinsky Ave., 220083, Minsk, Republic of Belarus). E-mail: kabakmorph@gmail.com. https://orcid.org/0000-0002-7173-1818

Yuliya M. Melnichenko – Ph. D. (Med.), Associate Professor. Belarusian State Medical University (83, Dzerzhinsky Ave., 220083, Minsk, Republic of Belarus). E-mail: mjm1980@yandex.ru. https://orcid.org/0000-0002-8742-6973

Ruslan S. Mekhtiev – Ph. D. (Med.), Associate Professor, Head of the Department. Belarusian State Medical University (83, Dzerzhinsky Ave., 220083, Minsk, Republic of Belarus). E-mail: mekhtiev.r.s@gmail.com. https://orcid.org//0000-0003-0146-6841

ISSN 1814-6023 (Print)
ISSN 2524-2350 (Online)
УДК 618.2:616.98:578.834.1SARS-CoV-2
https://doi.org/10.29235/1814-6023-2026-23-4-321-334

Поступила в редакцию 17.07.2026
Received 17.07.2026

Т. В. Зновец[1, 2], Е. И. Барановская[2], Н. И. Саевич[1]

[1]3-я городская клиническая больница имени Е. В. Клумова, Минск, Республика Беларусь
[2]Белорусский государственный медицинский университет, Минск, Республика Беларусь

ПРЕДИКТОРЫ АКУШЕРСКИХ ОСЛОЖНЕНИЙ У ЖЕНЩИН С COVID-19 ВО ВРЕМЯ БЕРЕМЕННОСТИ

Аннотация. В работе представлены предикторы акушерских осложнений у женщин, перенесших COVID-19 во время беременности. Предикторами угрозы прерывания беременности у SARS-CoV-2-инфицированных пациенток являются неврологические проявления COVID-19 (p = 0,009), уровень лейкоцитов ≤25 % в крови (p = 0,037) и IL-15 ≤25 % (p = 0,037). Плацентарные нарушения связаны с инфицированием SARS-CoV-2 в III триместре беременности (p < 0,001), длительностью клинических проявлений COVID-19 ≥10 дней (p = 0,027), уровнем ферритина ≥Me в крови (p = 0,006), фибриногена ≥Me (p = 0,01), IL-15 ≤25 % (p = 0,023) и протромбиновым временем ≤25 % (p = 0,001). Определены ключевые предикторы гестационной гипертензии и преэклампсии у пациенток с COVID-19: инфицирование SARS-CoV-2 в III триместре беременности (p = 0,022), кашель (p = 0,006), уровень лимфоцитов ≥90 % в крови (p = 0,012) и TNF-α ≥90 % (p = 0,008). Преждевременные роды сопряжены с уровнем лимфоцитов ≥75 % (p = 0,015), ЛДГ ≥75 % (p = 0,003), TNF-α ≥Me (p = 0,043) и D-димера ≥Me (p = 0,026), а также сопутствующими болезнями глаза и его придаточного аппарата (p = 0,012). Слабость родовой деятельности ассоциирована с настоящей первой беременностью (p = 0,026), IL-15 <Me в крови пациенток с COVID-19 во время беременности (p = 0,021) и АлАТ ≥90 % (p = 0,044). Вероятность преждевременного разрыва плодных оболочек повышалась у SARS-CoV-2-инфицированных беременных женщин с уровнем АсАТ ≥90 % в крови (p = 0,034) и ЛДГ ≥75 % (p = 0,034). Нарушение отделения плаценты и выделения последа связано с уровнем АсАТ ≥75 % в крови пациенток с COVID-19 во время беременности (p = 0,049), кровопотеря в родах с гемотрансфузией – с сопутствующей бронхиальной астмой (p = 0,017). Поздний срок выписки из стационара после кесарева сечения ассоциирован с уровнем IL-6 ≥75 % в крови (p = 0,016) и эритроцитов ≥Me (p = 0,045).

Ключевые слова: беременность, роды, COVID-19, SARS-CoV-2, предикторы акушерских осложнений

Для цитирования: Зновец, Т. В. Предикторы акушерских осложнений у женщин с COVID-19 во время беременности / Т. В. Зновец, Е. И. Барановская, Н. И. Саевич // Весці Нацыянальнай акадэміі навук Беларусі. Серыя медыцынскіх навук. – 2026. – Т. 23, № 4. – С. 321–334. https://doi.org/10.29235/1814-6023-2026-23-4-321-334

Tatyana V. Znovets[1, 2], Elena I. Baranovskaya[2], Natalia I. Saevich[1]

[1]3 rd City Clinical Hospital named after E. V. Klumov, Minsk, Republic of Belarus
[2]Belarusian State Medical University, Minsk, Republic of Belarus

PREDICTORS OF OBSTETRIC COMPLICATIONS IN WOMEN WITH COVID-19 DURING PREGNANCY

Abstract. This study presents predictors of obstetric complications in women who had COVID-19 during pregnancy. Predictors of threatened miscarriage in SARS-CoV-2-infected patients were neurological manifestations of COVID-19 (p = 0.009), leukocytes level ≤25 % in the blood (p = 0.037) and IL-15 ≤25 % (p = 0.037). Placental disorders were associated with SARS-CoV-2 infection in the third trimester of pregnancy (p < 0.001), the duration of clinical manifestations of COVID-19 ≥10 days (p = 0.027), the level of ferritin ≥Me in the blood (p = 0.006), fibrinogen ≥Me (p = 0.01), IL-15 ≤25 % (p = 0.023) and prothrombin time ≤25 % (p = 0.001). Key predictors of gestational hypertension and preeclampsia in patients with COVID-19 were identified: SARS-CoV-2 infection in the third trimester of pregnancy (p = 0.022), cough (p = 0.006), lymphocyte level ≥90 % in the blood (p = 0.012) and TNF-α ≥90 % (p = 0.008). Preterm birth was associated with lymphocyte level ≥75 % (p = 0.015), LDH ≥75 % (p = 0.003), TNF-α ≥Me (p = 0.043) and D-dimer ≥Me (p = 0.026), as well as concomitant diseases of the eye and its adnexa (p = 0.012). Weak labor activity was associated with the current pregnancy being the first (p = 0.026), IL-15 <Me in the blood of patients with COVID-19 during pregnancy (p = 0.021), and ALT ≥90 % (p = 0.044). The likelihood of premature rupture of membranes increased in SARS-CoV-2-infected pregnant women with AST levels ≥90 % in the blood (p = 0.034) and LDH ≥75 % (p = 0.034). Impaired placental separation and delivery of the placenta were associated with AST levels ≥75 % in the blood of patients with COVID-19 during pregnancy (p = 0.049), and blood loss requiring transfusion during delivery was associated with comorbid bronchial asthma (p = 0.017). Delayed hospital discharge after cesarean section was associated with IL-6 levels ≥75 % in the blood (p = 0.016) and red blood cell count ≥Me (p = 0.045).

Keywords: pregnancy, childbirth, COVID-19, SARS-CoV-2, predictors of obstetric complications

© Зновец Т. В., Барановская Е. И., Саевич Н. И., 2026

For citation: Znovets T. V., Baranovskaya E. I., Saevich N. I. Predictors of obstetric complications in women with COVID-19 during pregnancy. *Vestsi Natsyyanal'nai akademii navuk Belarusi. Seryya medytsynskikh navuk = Proceedings of the National Academy of Sciences of Belarus. Medical series*, 2026, vol. 23, no. 4, pp. 321–334 (in Russian). https://doi.org/10.29235/1814-6023-2026-23-4-321-334

Введение. Беременность представляет собой уникальное иммунологическое состояние с физиологической супрессией клеточного звена иммунитета и смещением баланса в сторону Т-хелперов 2-го типа. Это создает предпосылки не только для более тяжелого течения острых респираторных вирусных инфекций (ОРВИ), но и для атипичных системных реакций на SARS-CoV-2. SARS-CoV-2 запускает каскад эндотелиального повреждения и гиперкоагуляции. У беременных женщин это накладывается на физиологическую гиперкоагуляцию, что ведет к аномальной плацентации и осложнениям беременности и родов. Даже легкое течение COVID-19 способно индуцировать плацентарную мальперфузию, которая клинически может манифестировать отсроченно – преэклампсией, задержкой роста плода или дистрессом в родах [1]. С эволюцией вируса SARS-CoV-2 снизилась частота тяжелых пневмоний, однако риски преждевременных родов, преждевременного разрыва плодных оболочек и гипертензивных расстройств сохраняются на высоком уровне [2], что требует поиска предикторов неблагоприятных исходов, не связанных напрямую с дыхательной недостаточностью.

Цель исследования – выявить предикторы акушерских осложнений у женщин с COVID-19 во время беременности.

Материалы и методы исследования. Исследование проводили с января 2024 г. по февраль 2025 г. на базе акушерского обсервационного отделения № 1 3-й городской клинической больницы им. Е. В. Клумова, в которое направлялись беременные женщины с подозрением или подтвержденной инфекцией COVID-19 из учреждений г. Минска.

После получения письменного информированного согласия в исследование были включены 60 беременных женщин с подтвержденным COVID-19 (группа 1) при наличии РНК SARS-CoV-2 в назофарингеальных мазках и 30 беременных женщин без клинико-лабораторных признаков ОРВИ (группа 2). Анализировали возраст, репродуктивную функцию, результаты клинических анализов крови, коагулограммы и биохимических показателей крови. Степень тяжести COVID-19 оценивали в соответствии с Рекомендациями (временными) об организации оказания медицинской помощи пациентам с инфекцией COVID-19 (приказ Министерства здравоохранения Республики Беларусь от 11.01.2022 № 20).

Биохимическое исследование крови проводили реагентами Beckman Coulter (США) на биохимическом анализаторе AU480 (Beckman Coulter, США) по унифицированным методикам. Концентрацию цитокинов в сыворотке крови определяли методом иммуноферментного анализа, использовали следующие наборы реагентов производства Cloud-Clone Corp. (Китай): для интерлейкина-1β (IL-1β) – HEA563Hu, интерлейкина-6 (IL-6) – HEA079Hu, интерлейкина-15 (IL-15) – SEA061Hu, фактора некроза опухоли-α (TNF-α) – HEA133Hu. Результаты регистрировали спектрофотометрически с использованием микропланшетного фотометра Multiskan SkyHigh (Thermo Scientific, Финляндия).

Для статистической обработки данных применяли программу Statistica 10.0 (StatSoft, США). Для анализа количественных данных определяли вид распределения признаков при помощи критерия Шапиро – Уилка. Центральные тенденции и рассеяния количественных признаков, имеющих нормальное распределение, описывали средним значением (M) и средним квадратическим отклонением (SD). Центральные тенденции и дисперсии количественных признаков, не имеющих нормального распределения, описывали медианой (Me) и интерквартильным размахом (25-й и 75-й процентили), результаты представлены в виде Me (25 %; 75 %). При сравнении величин с нормальным распределением в двух независимых группах рассчитывали критерий Стьюдента (*t*). Для сопоставления двух независимых групп по количественным признакам с ненормальным распределением использовали критерий Манна – Уитни (*U*). Для описания качественных признаков вычисляли долю (P) и ошибку доли (Sp) признака, для их сравнения использовали метод максимального правдоподобия хи-квадрат (χ^2), точный критерий Фишера (ТКФ). Определяли

отношение шансов (ОШ) события в одной группе к шансам этого же события в другой и его 95 % доверительный интервал. Статистически значимым уровнем ошибки считали $p < 0,05$.

Результаты и их обсуждение. Возраст беременных в группе 1 на момент инфицирования SARS-CoV-2 составил 29,4 ± 5,91 лет, в группе 2 – 30,5 ± 5,85 лет. Срок инфицирования SARS-CoV-2 во время беременности составил 25 (14; 37) недель. В I триместре беременности на сроке до 13^{+6} недель инфицирование SARS-CoV-2 произошло у 14 (23,3 ± 5,46 %) женщин, в II триместре на сроке от 14^{+0} до 26^{+6} недель – в 17 (28,3 ± 5,82 %) случаях, в III триместре на сроке от 27^{+0} недель и более – в 29 (48,3 ± 6,45 %) случаях.

Соматическая патология выявлена у значимого количества пациенток (*n* = 55; 91,7 ± 3,56 % в группе 1 и *n* = 26; 86,7 ± 6,2 % в группе 2), структура выявленной патологии по системам органов приведена в табл. 1.

Таблица 1. **Экстрагенитальная патология у беременных женщин с COVID-19, *n* (P ± Sp, %)**

Table 1. **Extragenital pathology in pregnant women with COVID-19, *n* (% ± SE)**

Патология	Группа 1 (*n* = 60)	Группа 2 (*n* = 30)
Новообразования	2 (3,3 ± 2,31)	4 (13,3 ± 6,2)
Болезни крови	1 (1,7 ± 1,67)	0
Болезни эндокринной системы, расстройства питания и нарушения обмена веществ	24 (40,0 ± 6,32)	9 (30,0 ± 8,37)
Болезни нервной системы	2 (3,3 ± 2,31)	1 (3,3 ± 3,26)
Болезни глаза и его придаточного аппарата	26 (43,3 ± 6,4)	13 (43,3 ± 9,05)
Болезни системы кровообращения	16 (26,7 ± 5,71)	8 (26,7 ± 8,08)
Болезни органов дыхания	18 (30,0 ± 5,92)	9 (30,0 ± 8,37)
Болезни органов пищеварения	14 (23,3 ± 5,46)	5 (16,7 ± 6,81)
Болезни кожи и подкожной клетчатки	3 (5,0 ± 2,81)	4 (13,3 ± 6,2)
Болезни костно-мышечной системы	6 (10,0 ± 3,87)	2 (6,7 ± 4,56)
Болезни мочевыделительной системы	9 (15,0 ± 4,61)	5 (16,7 ± 6,81)
Врожденные аномалии системы кровообращения	7 (11,7 ± 4,15)	3 (10,0 ± 5,48)

Среди болезней эндокринной системы, расстройств питания и нарушения обмена веществ ведущее место занимают болезни щитовидной железы – 19 (31,7 ± 6,01 %) случаев в группе 1 и 6 (20,0 ± 7,3 %) – в группе 2. Субклинический гипотиреоз выявлен у 13 (21,7 ± 5,32 %) и 3 (10,0 ± ± 5,48 %) пациенток соответственно, узловой зоб – по 3 случая в каждой группе. Аутоиммунный тиреоидит чаще (ТКФ; $p = 0,033$) встречался у SARS-CoV-2-инфицированных беременных женщин (*n* = 8; 13,3 ± 4,38 %) по сравнению с группой 2 (*n* = 0). Расстройство питания в форме избыточной массы тела или алиментарного ожирения выявлено у 10 (16,7 ± 4,82 %) пациенток в группе 1 и в 5 (16,7 ± 6,81 %) случаях – в группе 2. Нарушение обмена билирубина по типу синдрома Жильбера имела 1 пациентка в группе 2. В структуре болезней органов дыхания преобладали хронические воспалительные заболевания верхних дыхательных путей – 16 (88,9 ± 7,4 %) случаев в группе 1 и 9 (100,0 %) – в группе 2, в том числе тонзиллит (14 и 4 случаев соответственно), вазомоторный ринит (1 и 2 случая), ринит (2 случая в группе 2), сочетание хронического тонзиллита и ринита (по 1 случаю в каждой группе). Заболевания нижних дыхательных путей в группе 1 представлены хроническим бронхитом и бронхиальной астмой (по 1 случаю).

Первобеременными были 37 (61,7 ± 6,28 %) женщин в группе 1 и 13 (43,3 ± 9,05 %) – в группе 2. Повторные роды предстояли в 20 (33,3 ± 6,08 %) и 12 (40,0 ± 8,94 %) случаях соответственно.

Большинство беременных имели легкую форму COVID-19 (*n* = 48; 80,0 ± 5,16 %), остальные – среднетяжелую форму заболевания (*n* = 12; 20,0 ± 5,16 %). Клинические проявления COVID-19 у беременных женщин в группе 1 представлены в табл. 2.

Длительность клинических проявлений COVID-19 составила 9 (6; 11,5) дней. В табл. 3 представлены гематологические, биохимические и коагуляционные показатели крови у беременных женщин с COVID-19. В группе 1 лабораторные исследования выполнены на 3-и (2-е; 4-е) сутки от момента появления первых симптомов COVID-19. В группе 2 на день взятия образца крови в I триместре находились 2 (6,7 ± 4,56 %) женщины, в II триместре – 9 (30,0 ± 8,37 %) и в III триместре – 19 (63,3 ± 8,8 %) пациенток.

Таблица 2. **Клинические проявления COVID-19 у беременных женщин, *n* (P ± Sp, %)**

Table 2. **Clinical manifestations of COVID-19 in pregnant women, *n* (% ± SE)**

Клинические проявления COVID-19	Группа 1 (*n* = 60)
Интоксикационный синдром	52 (86,7 ± 4,38)
гипертермия (температура тела >37 °C)	49 (81,7 ± 4,99)
слабость	41 (68,3 ± 6,01)
головная боль	35 (58,3 ± 6,37)
мышечная боль	36 (60,0 ± 6,32)
боль в глазных яблоках	1 (1,7 ± 1,67)
Неврологические проявления	40 (66,7 ± 6,08)
нарушение обоняния и вкуса	16 (26,7 ± 5,71)
головокружение	2 (3,3 ± 2,31)
мелькание мушек перед глазами	1 (1,7 ± 1,67)
Катарально-респираторный синдром	56 (93,3 ± 3,23)
конъюнктивит	14 (23,3 ± 5,46)
заложенность носа	54 (90,0 ± 3,87)
ринорея	48 (80,0 ± 5,16)
осиплость голоса	1 (1,7 ± 1,67)
боль в горле	42 (70,0 ± 5,92)
кашель	36 (60,0 ± 6,32)
образование мокроты	13 (21,7 ± 5,32)
одышка	12 (20,0 ± 5,16)
Гастроинтестинальный синдром	15 (25,0 ± 5,59)
боль в животе	6 (10,0 ± 3,87)
тошнота	2 (3,3 ± 2,31)
рвота	7 (11,7 ± 4,15)
диарея	6 (10,0 ± 3,87)
Гипертензия	2 (3,3 ± 2,31)
Носовое кровотечение	2 (3,3 ± 2,31)
Боль в ухе	4 (6,7 ± 3,23)
Боль в грудной клетке	8 (13,3 ± 4,38)

Таблица 3. **Гематологические, биохимические и коагуляционные показатели крови у беременных женщин с COVID-19**

Table 3. **Hematological, biochemical, and coagulation parameters of blood in pregnant women with COVID-19**

Показатель	Группа 1 (*n* = 60)	Группа 2 (*n* = 30)	Уровень значимости
Эритроциты, $\times 10^{12}$/л, Me (25 %; 75 %)	4,05 (3,83; 4,34)	3,96 (3,81; 4,18)	$U = 778{,}0$; $p = 0{,}30$
Гемоглобин, г/л, Me (25 %; 75 %)	119,5 (110,5; 129)	122 (114; 126)	$U = 829{,}5$; $p = 0{,}55$
Лейкоциты, $\times 10^{9}$/л, M ± SD	8,0 ± 2,60	9,2 ± 2,01	$t = 2{,}3$; $\mathbf{p = 0{,}024}$
Лимфоциты, $\times 10^{9}$/л, Me (25 %; 75 %)	1,4 (1,0; 1,9)	1,8 (1,6; 2,0)	$U = 546{,}5$; $\mathbf{p = 0{,}003}$
Тромбоциты, $\times 10^{9}$/л, M ± SD	198,9 ± 49,76	218,1 ± 42,56	$t = 1{,}8$; $p = 0{,}07$
Общий белок, г/л, M ± SD	68 ± 6,15, $n = 59$	66 ± 4,66	$t = 1{,}6$; $p = 0{,}12$
Общий билирубин, мкмоль/л, Me (25 %; 75 %)	5,8 (4,7; 7,1)	7,6 (5,6; 11,2), $n = 29$	$U = 557{,}5$; $\mathbf{p = 0{,}006}$
Прямой билирубин, мкмоль/л, Me (25 %; 75 %)	2,3 (1,5; 2,9), $n = 42$	2,1 (1,1; 2,9), $n = 28$	$U = 512{,}5$; $p = 0{,}37$
Аланинаминотрансфераза (АлАТ), Е/л, Me (25 %; 75 %)	17,3 (11,1; 26,8), $n = 59$	12,6 (10,3; 20,6), $n = 29$	$U = 686{,}0$; $p = 0{,}13$
Аспартатаминотрансфераза (АсАТ), Е/л, Me (25 %; 7 5%)	20,3 (16,6; 27,1)	17,7 (15,4; 19,0), $n = 29$	$U = 572{,}5$; $\mathbf{p = 0{,}009}$
Лактатдегидрогеназа (ЛДГ), Е/л, Me (25 %; 75 %)	153,9 (134,7; 188,3)	158,6 (134,6; 174,8), $n = 29$	$U = 844{,}0$; $p = 0{,}82$
Креатининфосфокиназа, Е/л, Me (25 %; 75 %)	41,8 (31,1; 69,5), $n = 56$	57,7 (32,7; 69,9), $n = 29$	$U = 728{,}0$; $p = 0{,}44$
γ-глутамилтранспептидаза, Е/л, Me (25 %; 75 %)	10,9 (7,6; 15,4), $n = 23$	9,9 (7,3; 11,2), $n = 29$	$U = 284{,}0$; $p = 0{,}37$
С-реактивный белок (СРБ), мг/л, Me (25 %; 75 %)	6,9 (2,5; 20,1), $n = 15$	3,6 (1,6; 6,7), $n = 4$	$U = 20{,}0$; $p = 0{,}34$
СРБ высокочувствительный, мг/л, Me (25 %; 75 %)	26,6 (10,5; 42,1), $n = 48$	2,9 (0,3; 6,0), $n = 25$	$U = 96{,}5$; $\mathbf{p < 0{,}001}$
Сывороточное железо, мкмоль/л, Me (25 %; 75 %)	8,4 (6,2; 14,2), $n = 58$	16,7 (12,9; 23,1), $n = 29$	$U = 322{,}0$; $\mathbf{p < 0{,}001}$
Ферритин, мкг/л, Me (25 %; 75 %)	45,4 (23,3; 73,6), $n = 57$	22,2 (10,2; 34,8), $n = 28$	$U = 399{,}5$; $\mathbf{p < 0{,}001}$

Окончание табл. 3

Показатель	Группа 1 (n = 60)	Группа 2 (n = 30)	Уровень значимости
Трансферрин, г/л, M ± SD	320,6 ± 69,95, n = 51	377,3 ± 87,3, n = 29	t = 3,2; **p = 0,002**
Коэффициент насыщения трансферрина (КНТ), %, Me (25 %; 75 %)	10,4 (7,4; 15,7), n = 49	19,9 (11,2; 27,5), n = 29	U = 405,0; **p = 0,002**
Латентная железосвязывающая способность сыворотки, мкмоль/л, M ± SD	62,6 ± 15,61, n = 55	61,3 ± 20,98, n = 29	t = 0,32; p = 0,75
Общая железосвязывающая способность сыворотки, мкмоль/л, M ± SD	73,5 ± 14,39, n = 54	79,7 ± 17,81, n = 29	t = 1,74; p = 0,09
Активированное частичное тромбопластиновое время (АЧТВ), с, M ± SD	28,7 ± 3,06, n = 59	27,4 ± 1,85, n = 29	t = 2,14; **p = 0,035**
Протромбиновое время (ПВ), с, Me (25 %; 75 %)	11,1 (10,3; 11,6), n = 59	10,6 (10,2; 11), n = 29	U = 596,5; **p = 0,022**
Тромбиновое время, с, Me (25 %; 75 %)	13 (12,3; 14), n = 53	12,9 (12,4; 13,5), n = 29	U = 715,5; p = 0,61
Фибриноген, г/л, M ± SD	5,2 ± 1,17, n = 59	4,9 ± 1,05, n = 29	t = 1,1; p = 0,26
Международное нормализованное отношение (МНО), Me (25 %; 75 %)	0,96 (0,89; 1,0), n = 59	0,91 (0,88; 0,95), n = 29	U = 563,5; **p = 0,01**
D-димер, нг/мл, Me (25 %; 75 %)	596,5 (409; 809), n = 58	438 (255; 620), n = 27	U = 576,5; p = 0,052

Беременные женщины с COVID-19 по сравнению с беременными без клинико-лабораторных признаков ОРВИ имели значимые различия в крови IL-1β (0,23 (0,19; 0,31) пг/мл против 0,18 (0,15; 0,27) пг/мл соответственно; U = 595,5; p = 0,009), IL-6 (0,03 (0,02; 0,04) пг/мл против 0,01 (0,01; 0,04) пг/мл; U = 511,0; p = 0,001), IL-15 (1,23 (0,65; 1,82) пг/мл против 2,09 (1,12; 2,5) пг/мл; U = 620,0; p = 0,017) и TNF-α (0,05 (0,03; 0,07) пг/мл против 0,08 (0,06; 0,12) пг/мл; U = 541,5; p = 0,002).

Изучено течение настоящей беременности у пациенток обеих групп. Угроза прерывания беременности диагностирована в 19 (31,7 ± 6,01 %) случаях в группе 1 и 10 (33,3 ± 8,6 %) случаях – в группе 2, истмико-цервикальная недостаточность – в 6 (10 ± 3,87 %) и 1 (3,3 ± 3,26 %) случаях соответственно, плацентарное нарушение – в 18 (30 ± 5,92 %) и 6 (20 ± 7,3 %) случаях, гестационная гипертензия и преэклампсия – у 5 (8,3 ± 3,56 %) пациенток в группе 1, преждевременный разрыв плодных оболочек – в 15 (25 ± 5,59 %) и 10 (33,3 ± 8,6 %) случаях. Преждевременную отслойку нормально расположенной плаценты имела одна SARS-CoV-2-инфицированная пациентка.

Настоящая беременность закончилась родами у всех женщин с инфицированием SARS-CoV-2 во время беременности (n = 60) в сроке 277 (270,5; 283,5) дней, в том числе преждевременные роды произошли в 5 (8,3 ± 3,56 %) случаях. Роды произошли у 30 женщин без клинико-лабораторных признаков ОРВИ в сроке 276 (272; 282) дней. Роды индуцированы у 17 (28,3 ± 5,82 %) пациенток в группе 1 и 7 (23,3 ± 7,72 %) – в группе 2. Ранним излитием околоплодных вод осложнились роды в 2 и 1 случаях соответственно.

Естественные роды произошли у большинства пациенток – 34 (56,7 ± 6,4 %) случая в группе 1 и 20 (66,7 ± 8,6 %) случаев – в группе 2. Роды осложнились стрессом плода у 12 (20 ± 5,16 %) пациенток с COVID-19 во время беременности и у 2 – без клинико-лабораторных признаков ОРВИ. Оперативное родоразрешение имели 32 (53,3 ± 6,44 %) и 10 (33,3 ± 8,6 %) пациенток соответственно. Роды, осложнившиеся стрессом плода, являлись показанием к вакуум-экстракции плода в 6 (10 ± 3,87 %) случаях у пациенток с COVID-19 во время беременности. Операцией кесарева сечения родоразрешены 26 (43,3 ± 6,4 %) пациенток в группе 1 и 10 (33,3 ± 8,6 %) – в группе 2, из них операция в экстренном порядке выполнена в 18 (69,2 ± 9,05 %) и 4 (40 ± 15,49 %) случаях соответственно.

Длительный безводный промежуток имели 9 (15 ± 4,61 %) пациенток с COVID-19 во время беременности и 2 (6,7 ± 4,56 %) женщины без клинико-лабораторных признаков ОРВИ. Слабость родовой деятельности выявлена у 11 (18,3 ± 4,99 %) рожениц в группе 1 и значимо чаще (ТКФ; p = 0,009) развилась при инфицировании SARS-CoV-2 в III триместре (n = 9; 31 ± 8,59 %) по сравнению с перенесенным COVID-19 в II триместре гестации (n = 0), данная патология диагностирована лишь у 2 пациенток, инфицированных SARS-CoV-2 в I триместре. В группе 2 слабость родовой деятельности имели 2 женщины. Третий период родов осложнился нарушением отделения плаценты и выделения последа у 4 (6,7 ± 3,23 %) пациенток в группе 1 и в 1 случае – в группе 2.

Кровопотерю в родах с гемотрансфузией имела 1 пациентка в группе 1. Сроки выписки из стационара после естественных родов составили 4 (4; 6) сут и 4 (3; 5) сут соответственно группам, после кесарева сечения – 6 (5; 7) сут и 5 (5; 6) сут. На основании полученных данных установлены предикторы акушерских осложнений у беременных женщин с COVID-19 (табл. 4).

Таблица 4. **Предикторы акушерских осложнений у беременных женщин с COVID-19**

Table 4. **Predictors of obstetric complications in pregnant women with COVID-19**

Акушерские осложнения	Предиктор	Группа	Уровень значимости
Предикторы осложнений беременности			
Угроза прерывания беременности	Неврологические проявления во время COVID-19	1	ОШ = 6,7; 95 % ДИ 1,7–26,0; p = 0,009
	Лейкоциты ≤25 %	1	ОШ = 3,5; 95 % ДИ 1,8–7,1; p = 0,037
		2	ТКФ; p = 0,69
	IL-15 ≤25 %	1	ОШ = 3,5; 95 % ДИ 1,8–7,1; p = 0,037
		2	ТКФ; p = 0,23
Гестационная артериальная гипертензия и преэклампсия	Кашель во время COVID-19	1	ТКФ; p = 0,006
	Инфицирование SARS-CoV-2 в III триместре беременности	1	ТКФ; p = 0,022
	Лимфоциты ≥90 %	1	ТКФ; p = 0,012
		2	–
	TNF-α ≥90 %	1	ТКФ; p = 0,008
		2	–
Плацентарные нарушения	Инфицирование SARS-CoV-2 в III триместре беременности	1	ОШ = 42,5; 95 % ДИ 6,0–299,2; p < 0,001
	Длительность клинических проявлений COVID-19 ≥10 дней	1	ОШ = 3,6; 95 % ДИ 1,6–8,3; p = 0,027
	Ферритин ≥Me	1	ОШ = 7,8; 95 % ДИ 2,6–23,7; p = 0,006
		2	ТКФ; p = 0,68
	ПВ ≤25 %	1	ОШ = 8,6; 95 % ДИ 4,1–18,5; p = 0,001
		2	ТКФ; p = 0,54
	Фибриноген ≥Me	1	ОШ = 5,0; 95 % ДИ 1,9–13,4; p = 0,01
		2	ТКФ; p = 0,36
	IL-15 ≤25 %	1	ОШ = 4,0; 95 % ДИ 1,9–8,2; p = 0,023
		2	ТКФ; p = 0,48
Преждевременные роды	Болезни глаза и его придаточного аппарата	1	ТКФ; p = 0,012
	Лимфоциты ≥75 %	1	ОШ = 14,3; 95 % ДИ 1,7–118,8; p = 0,015
		2	–
	ЛДГ ≥75 %	1	ТКФ; p = 0,003
		2	–
	TNF-α ≥Me	1	ТКФ; p = 0,043
		2	–
	D-димер ≥Me	1	ТКФ; p = 0,026
		2	–
Предикторы осложнений родов			
Слабость родовой деятельности	Первая беременность	1	ОШ = 8,2; 95 % ДИ 1,1–59,5; p = 0,026
		2	ТКФ; p = 0,69
	Инфицирование SARS-CoV-2 в III триместре беременности	1	ОШ = 6,5; 95 % ДИ 1,5–27,7; p = 0,016
	IL-15 <Me	1	ОШ = 6,0; 95 % ДИ 1,4–25,5; p = 0,021
		2	ТКФ; p = 0,24
	АлАТ ≥90 %	1	ОШ = 7,5; 95 % ДИ 2,5–22,5; p = 0,044
		2	ТКФ; p = 0,80
Преждевременный разрыв плодных оболочек	АсАТ ≥90 %	1	ОШ = 7,5; 95 % ДИ 3,5–16,1; p = 0,034
		2	ТКФ; p = 0,73
	ЛДГ ≥75 %	1	ОШ = 4,1; 95 % ДИ 1,8–9,3; p = 0,034
		2	ТКФ; p = 0,42

Окончание табл. 4

Акушерские осложнения	Предиктор	Группа	Уровень значимости
Длительный безводный промежуток	Субклинический гипотиреоз	1	ОШ = 6,7; 95 % ДИ 2,1–21,5; p = 0,018
		2	ТКФ; p = 0,19
	Предстоящие первые роды	1	ТКФ; p = 0,019
		2	ТКФ; p = 0,35
	Конъюнктивит во время COVID-19	1	ОШ = 5,8; 95 % ДИ 1,8–18,8; p = 0,025
	IL-1β ≥90 %	1	ОШ = 8,0; 95 % ДИ 2,7–24,0; p = 0,038
		2	ТКФ; p = 0,75
	TNFα ≥Me	1	ОШ = 8,3; 95 % ДИ 1,1–62,4; p = 0,028
		2	ТКФ; p = 0,31
	Лейкоциты ≥90 %	1	ОШ = 8,0; 95 % ДИ 2,7–24,0; p = 0,038
		2	ТКФ; p = 0,81
	Общий билирубин ≥90 %	1	ОШ = 7,5; 95 % ДИ 2,5–22,5; p = 0,044
		2	ТКФ; p = 0,80
	ЛДГ ≥75 %	1	ОШ = 5,1; 95 % ДИ 1,6–16,5; p = 0,037
		2	ТКФ; p = 0,52
	Фибриноген ≥90 %	1	ОШ = 9,2; 95 % ДИ 2,9–29,2; p = 0,031
		2	ТКФ; p = 0,20
Нарушение отделения плаценты и выделения последа	АсАТ ≥75 %	1	ОШ = 10,5; 95 % ДИ 1,2–93,4; p = 0,049
		2	ТКФ; p = 0,72
Кровопотеря в родах с гемотрансфузией	Бронхиальная астма	1	ТКФ; p = 0,017
		2	–
Выписка из стационара после кесарева сечения на 6-е сутки и более	Болезни щитовидной железы	1	ТКФ; p = 0,008
		2	ТКФ; p = 0,26
	IL-6 ≥75 %	1	ТКФ; p = 0,016
		2	ТКФ; p = 0,74
	Эритроциты ≥Me	1	ОШ = 9,0; 95 % ДИ 5,3–15,3; p = 0,045
		2	ТКФ; p = 0,55

Обсуждение. В нашем исследовании наиболее распространенными симптомами COVID-19 у беременных женщин были заложенность носа (90,0 ± 3,87 % случаев), гипертермия (81,7 ± ± 4,99 %), ринорея (80,0 ± 5,16 %), боль в горле (70,0 ± 5,92 %), слабость (68,3 ± 6,01 %), кашель и миалгия (по 60,0 ± 6,32 %), головная боль (58,3 ± 6,37 %). В систематическом обзоре PregCOV-19 кашель и лихорадка были наиболее распространенными симптомами COVID-19 у беременных женщин, тогда как одышка, миалгия, агевзия и диарея встречались реже [3]. Кроме того, исследование PRIORITY показало, что кашель, боль в горле, миалгия и лихорадка были наиболее распространенными начальными симптомами у SARS-CoV-2-инфицированных беременных женщин [4]. В исследовании L. P. Sasaki et al. аносмия, ринорея и/или заложенность носа, головная боль, агевзия и миалгия были наиболее распространенными симптомами, о которых сообщалось в острой фазе COVID-19, и, как правило, были связаны с нетяжелым течением заболевания у беременных женщин. Кроме того, лихорадка и одышка встречались нечасто, но коррелировали с тяжестью заболевания [5].

Реестр COVI-PREG выявил повышенный риск неблагоприятных исходов для матери и ребенка, включая потребность в кислороде, госпитализацию, поступление в отделение интенсивной терапии и преждевременные роды у беременных женщин, инфицированных SARS-CoV-2 [6]. Предыдущие исследования также показали, что COVID-19 во время беременности ассоциирован с рядом неблагоприятных исходов беременности, включая преэклампсию, преждевременные роды, кесарево сечение, мертворождение и малый вес при рождении, особенно среди беременных женщин с тяжелой формой COVID-19 или с COVID-19 на момент родов [7–13]. Многонациональное когортное исследование INTERCOVID, охватывающее 43 центра в 18 странах, показало, что COVID-19 связан с повышенным риском преэклампсии/эклампсии (в 1,7 раза) и преждевременных родов (в 1,6 раза) [1]. В метаанализе, включающем 18 исследований с участием 8 549 женщин, частота преждевременных родов у SARS-CoV-2-инфицированных пациенток была выше,

чем у женщин без COVID-19 (ОШ = 1,47; 95 % ДИ 1,14–1,91) [3]. Систематический обзор S. Q. Wei et al. также подтвердил этот вывод [10]. В нашем исследовании беременность осложнилась гестационной гипертензией и преэклампсией у 8,3 ± 3,56 % женщин с COVID-19, преждевременную отслойку нормально расположенной плаценты имела 1 пациентка, преждевременные роды произошли у 8,3 ± 3,56 % SARS-CoV-2-инфицированных женщин, доля кесарева сечения составила 43,3 ± 6,4 % случаев.

Предыдущие исследования продемонстрировали повышенный риск преэклампсии у беременных женщин, инфицированных SARS-CoV-2, что предполагает, что COVID-19, характеризующийся вирус-индуцированным воздействием на эндотелиальные клетки через рецептор ангиотензинпревращающего фермента-2 и корецептор трансмембранной сериновой протеазы-2, может вызывать эндотелиальную дисфункцию и нарушать целостность сосудов, приводя к гипервоспалению и гиперкоагуляции, при этом в патогенезе COVID-19 и преэклампсии прослеживаются общие иммунопатологические механизмы [14]. По нашим данным предикторами гипертензивных расстройств и преэклампсии являются клинические проявления COVID-19 в виде кашля (p = 0,006) и уровень TNF-α выше 90-го процентиля (p = 0,008) в крови беременных женщин.

Повреждение плаценты, проявляющееся гистологическими аномалиями, связанными с трансплацентарной передачей SARS-CoV-2, может привести к плацентарной недостаточности [15, 16]. В нашем исследовании плацентарные нарушения диагностированы у 30 ± 5,92 % SARS-CoV-2-инфицированных беременных женщин и были ассоциированы с длительностью клинических проявлений COVID-19 свыше 10 дней (ОШ = 3,6; p = 0,027), уровнем ПВ ниже 25-го процентиля в крови (ОШ = 8,6; p = 0,001), фибриногена выше медианы (ОШ = 5,0; p = 0,01) и IL-15 ниже 25-го процентиля (ОШ = 4,0; p = 0,023).

Результаты международного ретроспективного когортного исследования, изучавшего акушерские и неонатальные исходы у пациенток с положительным результатом на SARS-CoV-2 в зависимости от гестационного возраста на момент инфицирования, показали, что материнская инфекция после 20 недель беременности увеличивает риск неблагоприятных акушерских и неонатальных исходов, а материнская инфекция после 26 недель увеличивает риск неблагоприятных неонатальных исходов по сравнению с более ранними сроками инфицирования SARS-CoV-2 во время беременности [7]. Инфицирование SARS-CoV-2 в III триместре сопряжено с максимальным риском ятрогенных преждевременных родов и критических состояний. Исследование D. A. Badr et al. показало, что тяжесть COVID-19 нарастает пропорционально сроку гестации из-за физиологических ограничений легочной вентиляции и пика гиперкоагуляции [17]. Инфицирование SARS-CoV-2 в II триместре, в период активной второй волны инвазии трофобласта, ассоциировано с максимальным риском развития преэклампсии с ранней манифестацией (менее 34 недель) [18]. В когортном исследовании с участием 266 SARS-CoV-2-инфицированных беременных женщин D. Di Mascio et al. оценивали потери беременности и перинатальную смертность и показали, что ранний гестационный возраст на момент инфицирования SARS-CoV-2, необходимость в инвазивной вентиляции лёгких у матери и низкий вес при рождении являются основными факторами риска неблагоприятных исходов [19]. Однако в исследовании «случай–контроль» 225 беременных женщин S. Cosma et al. показали, что инфицирование SARS-CoV-2 в I триместре может не оказывать прямого влияния на самопроизвольные аборты [20]. Аналогичное исследование N. la Cour Freiesleben et al. не выявило связи между потерей беременности и инфекцией SARS-CoV-2 в I триместре [21]. В нашем исследовании инфицирование SARS-CoV-2 в III триместре беременности сопряжено с развитием гестационной артериальной гипертензии и преэклампсии (p = 0,022), плацентарными нарушениями (ОШ = 42,5; p < 0,001) и слабостью родовой деятельности (ОШ = 6,5; p = 0,016).

Исследование A. Amrani et al. продемонстрировало, что повышенный уровень сывороточного ферритина связан с более тяжелым течением COVID-19, а ферритин является предиктором ухудшения состояния и неблагоприятного прогноза у небеременных пациентов с COVID-19 [22]. В ретроспективном исследовании Q. Ruan et al. госпитализированные небеременные SARS-CoV-2-инфицированные пациенты с высоким уровнем ферритина имели более высокий риск смерти [23]. Кроме того, метаанализ, объединяющий данные 5 350 небеременных пациенток из 25 ис-

следований, показал, что повышенные уровни СРБ, прокальцитонина, D-димера и ферритина в сыворотке крови связаны с неблагоприятным исходом при COVID-19, включающим смертность, острый респираторный дистресс-синдром, необходимость пребывания в отделении интенсивной терапии и тяжелую форму COVID-19 [24]. В нашей работе уровень сывороточного ферритина выше медианы является предиктором плацентарных нарушений у беременных женщин с COVID-19 (ОШ = 7,8; $p = 0{,}006$).

Поскольку беременность является физиологическим протромботическим состоянием, беременные женщины могут подвергаться повышенному риску развития коагулопатических и/или тромбоэмболических осложнений, связанных с COVID-19 [25]. Как сообщается в работе A. Pereira et al., беременные женщины с пневмонией при COVID-19 имели более высокие уровни D-димера и СРБ [26]. С другой стороны, значительное повышение уровня D-димера было отмечено также в 2 зарегистрированных случаях коагулопатии, ассоциированной с COVID-19 во время беременности, однако ни один не был осложнен пневмонией или значительным нарушением функции дыхания [27]. Уровень D-димера, превышающий триместровые нормы, является предиктором спонтанных и ятрогенных преждевременных родов [28], что согласуется с нашими результатами – преждевременные роды сопряжены с уровнем D-димера выше медианы в крови ($p = 0{,}026$).

Предыдущие исследования показали, что лейкоцитоз и лимфопения распространены у беременных женщин с положительным результатом на COVID-19 по сравнению с небеременными и неинфицированными SARS-CoV-2 женщинами, а также нейтрофилией [29, 30]. В своем исследовании M. Marwah et al. наблюдали более выраженный иммунный ответ у беременных пациенток с COVID-19 по сравнению с небеременными женщинами. В более тяжелых случаях авторы отмечают неконтролируемые воспалительные и иммунные реакции, характеризующиеся высокими соотношениями нейтрофилов/лимфоцитов и нейтрофилов/эозинофилов, при этом осложнения беременности, такие как кровотечение, гестационная артериальная гипертензия и преэклампсия, положительно коррелировали с повышением соотношения нейтрофилов/лимфоцитов [30]. В нашем исследовании уровень лейкоцитов ниже 25-го процентиля в крови беременных женщин с COVID-19 ассоциирован с угрозой прерывания беременности (ОШ = 3,5; $p = 0{,}037$) и лейкоцитов выше 90-го процентиля – с длительным безводным промежутком (ОШ = 8; $p = 0{,}038$), уровень лимфоцитов выше 90-го процентиля – с гестационной артериальной гипертензией и преэклампсией ($p = 0{,}012$) и лимфоцитов выше 75-го процентиля – с преждевременными родами (ОШ = 14,3; $p = 0{,}015$).

Поражение печени, связанное с COVID-19, включает любые отклонения в результатах функциональных тестов печени у SARS-CoV-2-инфицированных пациентов [31]. Данный клинический синдром представляет собой воспалительно-опосредованное повышение уровня трансаминаз, ассоциированное с тяжестью заболевания COVID-19 и неблагоприятными исходами для пациентов [32]. Проспективное когортное исследование показало, что у 87,5 % беременных пациенток с тяжелой пневмонией, вызванной COVID-19, во время госпитализации наблюдались отклонения в показателях ферментов печени [33]. Поражение печени, связанное с COVID-19, во время беременности сопряжено с повышенными маркерами воспаления. У беременных женщин с COVID-19 и поражением печени уровень сывороточного ферритина выше, чем при нормальной беременности, когда следует ожидать состояния физиологической анемии [34]. Кроме того, исследование G. Deng et al., оценивающее биохимические показатели печени у 37 беременных пациенток с положительным результатом теста на COVID-19, показало, что у пациенток с поражением печени были более высокие показатели воспалительных маркеров, таких как прокальцитонин и IL-6 [35]. Исследование A. Choudhary et al. показало, что акушерские осложнения чаще встречались у пациенток с поражением печени, связанным с COVID-19 [36]. Большинство этих осложнений были связаны с воспалением, эндотелиопатией и коагулопатией. Авторы обнаружили, что у беременных женщин с поражением печени было более высокое ПВ и более высокая вероятность послеродового кровотечения, требующего переливания крови. Кроме того, системное воспаление чаще встречалось у SARS-CoV-2-инфицированных родильниц с острым поражением печени, о чем свидетельствует повышенный риск сепсиса с полиорганной недоста-

точностью [36]. В нашем исследовании уровень ЛДГ выше 75-го процентиля в крови беременных женщин с COVID-19 ассоциирован с преждевременными родами (p = 0,003), АлАТ выше 90-го процентиля – со слабостью родовой деятельности (ОШ = 7,5; p = 0,044), АсАТ выше 90-го процентиля и ЛДГ выше 75-го процентиля – с преждевременным разрывом плодных оболочек (ОШ = 7,5; p = 0,034 и ОШ = 4,1; p = 0,034 соответственно), общего билирубина выше 90-го процентиля и ЛДГ выше 75-го процентиля – с длительным безводным промежутком (ОШ = 7,5; p = 0,044 и ОШ = 5,1; p = 0,037 соответственно), АсАТ выше 75-го процентиля – с нарушением отделения плаценты и выделения последа (ОШ = 10,5; p = 0,049).

Заключение. COVID-19 у беременных женщин ассоциирован с более высокими показателями в крови АсАТ (p = 0,009), СРБ высокочувствительного (p < 0,001) и ферритина (p < 0,001), удлинением АЧТВ (p = 0,035), ПВ (p = 0,022) и МНО (p = 0,01), а также более низкими уровнями лейкоцитов (p = 0,024), лимфоцитов (p = 0,003), общего билирубина (p = 0,006), сывороточного железа (p < 0,001), трансферрина (p = 0,002) и КНТ (p = 0,002). Беременные женщины с COVID-19 имели более высокий уровень в крови IL-1β (p = 0,009) и IL-6 (p = 0,001) и более низкие показатели IL-15 (p = 0,017) и TNF-α (p = 0,002). Фоном для инфицирования SARS-CoV-2 беременных женщин чаще является аутоиммунный тиреоидит (p = 0,033).

Нами установлены предикторы акушерских осложнений у женщин, перенесших COVID-19 во время беременности. Предикторами угрозы прерывания беременности у пациенток с COVID-19 явились неврологические проявления (ОШ = 6,7; p = 0,009), уровень лейкоцитов ниже 25-го процентиля в крови (ОШ = 3,5; p = 0,037) и IL-15 ниже 25-го процентиля (ОШ = 3,5; p = 0,037). Плацентарные нарушения у SARS-CoV-2-инфицированных беременных женщин связаны с инфицированием SARS-CoV-2 в III триместре беременности (p < 0,001), длительностью клинических проявлений COVID-19 более 10 дней (ОШ = 3,6; p = 0,027), уровнем ферритина выше медианы в крови (ОШ = 7,8; p = 0,006), фибриногена выше медианы (ОШ = 5,0; p = 0,01), IL-15 ниже 25-го процентиля (ОШ = 4,0; p = 0,023) и ПВ ниже 25-го процентиля (ОШ = 8,6; p = 0,001). Нами определены ключевые предикторы гестационной гипертензии и преэклампсии у пациенток с COVID-19: инфицирование SARS-CoV-2 в III триместре беременности (p = 0,022), кашель (p = 0,006), уровень лимфоцитов выше 90-го процентиля в крови (p = 0,012) и TNF-α выше 90-го процентиля (p = 0,008).

Вероятность преждевременных родов у беременных женщин предсказывают лабораторные показатели крови, взятые на 3-и (2-е; 4-е) сутки от появления первых симптомов COVID-19: уровень лимфоцитов выше 75-го процентиля (ОШ = 14,3; p = 0,015), ЛДГ выше 75-го процентиля (p = 0,003), TNF-α выше медианы (p = 0,043) и D-димера выше медианы (p = 0,026), а также наличие сопутствующих болезней глаза и его придаточного аппарата (p = 0,012). Слабость родовой деятельности имели больше рожениц с инфицированием SARS-CoV-2 в III триместре в сравнении с перенесенным COVID-19 в II триместре гестации (p = 0,009). Данная патология сопряжена с настоящей первой беременностью (ОШ = 8,2; p = 0,026), уровнем IL-15 ниже медианы в крови пациенток с COVID-19 во время беременности (ОШ = 6,0; p = 0,021) и АлАТ выше 90-го процентиля (ОШ = 7,5; p = 0,044). Вероятность преждевременного разрыва плодных оболочек повышалась у SARS-CoV-2-инфицированных беременных женщин с уровнем АсАТ выше 90-го процентиля в крови (ОШ = 7,5; p = 0,034) и ЛДГ выше 75-го процентиля (ОШ = 4,1; p = 0,034). Предикторами длительного безводного промежутка у пациенток с COVID-19 во время беременности являлись сопутствующий субклинический гипотиреоз (ОШ = 6,7; p = 0,018), предстоящие первые роды (p = 0,019), конъюнктивит во время COVID-19 (ОШ = 5,8; p = 0,025), а также уровень IL-1β выше 90-го процентиля в крови (ОШ = 8,0; p = 0,038), TNF-α выше медианы (ОШ = 8,3; p = 0,028), лейкоцитов выше 90-го процентиля (ОШ = 8,0; p = 0,038), общего билирубина выше 90-го процентиля (ОШ = 7,5; p = 0,044), ЛДГ выше 75-го процентиля (ОШ = 5,1; p = 0,037) и фибриногена выше 90-го процентиля (ОШ = 9,2; p = 0,031).

Нарушение отделения плаценты и выделения последа связано с уровнем АсАТ выше 75-го процентиля в крови пациенток с COVID-19 во время беременности (ОШ = 10,5; p = 0,049), кровопотеря в родах с гемотрансфузией – с сопутствующей бронхиальной астмой (p = 0,017). Поздний

срок выписки из стационара после кесарева сечения ассоциирован с уровнем IL-6 выше 75-го процентиля в крови ($p = 0,016$) и эритроцитов выше медианы (ОШ = 9,0; $p = 0,045$).

Дальнейшие исследования требуют разработки комплексных мер по профилактике неблагоприятных акушерских исходов, связанных с COVID-19.

Конфликт интересов. Авторы заявляют об отсутствии конфликта интересов.

Список использованных источников

1. Maternal and neonatal morbidity and mortality among pregnant women with and without COVID-19 infection: the INTERCOVID multinational cohort study / J. Villar, S. Ariff, R. B. Gunier [et al.] // JAMA Pediatrics. – 2021. – Vol. 175, N 8. – P. 817–826. https://doi.org/10.1001/jamapediatrics.2021.1050

2. SARS-CoV-2 infection and COVID-19 vaccination rates in pregnant women in Scotland / S. J. Stock, E. Moore, C. Calvert [et al.] // Nature Medicine. – 2022. – Vol. 28, N 3. – P. 504–512. https://doi.org/10.1038/s41591-021-01666-2

3. Clinical manifestations, risk factors, and maternal and perinatal outcomes of coronavirus disease 2019 in pregnancy: living systematic review and meta-analysis / J. Allotey, E. Stallings, M. Bonet [et al.] // BMJ. – 2020. – Vol. 370. – Art. m3320. https://doi.org/10.1136/bmj.m3320

4. Clinical presentation of coronavirus disease 2019 (COVID-19) in pregnant and recently pregnant people / Y. Afshar, S. L. Gaw, V. J. Flaherman [et al.] // Obstetrics and Gynecology. – 2020. – Vol. 136, N 6. – P. 1117–1125. https://doi.org/10.1097/AOG.0000000000004178

5. Clinical characteristic and outcomes of pregnant women with COVID-19: The PROUDEST prospective cohort study / L. P. Sasaki, G. M. Fernandes, A. P. D. Silva [et al.] // PLoS One. – 2025. – Vol. 20, N 7. – Art. e0327174. https://doi.org/10.1371/journal.pone.0327174

6. Maternal and perinatal outcomes following pre-Delta, Delta, and Omicron SARS-CoV-2 variants infection among unvaccinated pregnant women in France and Switzerland: a prospective cohort study using the COVI-PREG registry / G. Favre, E. Maisonneuve, L. Pomar [et al.] // The Lancet Regional Health. Europe. – 2023. – Vol. 26. – Art. 100569. https://doi.org/10.1016/j.lanepe.2022.100569

7. Severe Acute Respiratory Syndrome Coronavirus 2 and Pregnancy Outcomes According to Gestational Age at Time of Infection / D. A. Badr, O. Picone, E. Bevilacqua [et al.] // Emerging Infectious Diseases. – 2021. – Vol. 27, N 10. – P. 2535–2543. https://doi.org/10.3201/eid2710.211394

8. Grünebaum, A. Covid and pregnancy in the United States – an update as of August 2022 / A. Grünebaum, J. Dudenhausen, F. A. Chervenak // Journal of Perinatal Medicine. – 2022. – Vol. 51, N 1. – P. 34–38. https://doi.org/10.1515/jpm-2022-0361

9. Jamieson, D. J. An update on COVID-19 and pregnancy / D. J. Jamieson, S. A. Rasmussen // American Journal of Obstetrics and Gynecology. – 2022. – Vol. 226, N 2. – P. 177–186. https://doi.org/10.1016/j.ajog.2021.08.054

10. The impact of COVID-19 on pregnancy outcomes: a systematic review and meta-analysis / S. Q. Wei, M. Bilodeau-Bertrand, S. Liu [et al.] // CMAJ. – 2021. – Vol. 193, N 16. – P. E540–E548. https://doi.org/10.1503/cmaj.202604

11. Clinical characteristics and outcomes of pregnant women with COVID-19 and comparison with control patients: a systematic review and meta-analysis / M. Jafari, A. Pormohammad, S. A. Sheikh Neshin [et al.] // Reviews in Medical Virology. – 2021. – Vol. 31, N 5. – P. 1–16. https://doi.org/10.1002/rmv.2208

12. Maternal and perinatal outcomes of pregnant women with SARS-CoV-2 infection at the time of birth in England: national cohort study / I. Gurol-Urganci, J. E. Jardine, F. Carroll [et al.] // American Journal of Obstetrics and Gynecology. – 2021. – Vol. 225, N 5. – P. 522e1–522e11. https://doi.org/10.1016/j.ajog.2021.05.016

13. Perinatal complications in individuals in California with or without SARS-CoV-2 infection during pregnancy / A. Ferrara, M. M. Hedderson, Y. Zhu [et al.] // JAMA Internal Medicine. – 2022. – Vol. 182, N 5. – P. 503–512. https://doi.org/10.1001/jamainternmed.2022.0330

14. COVID-19, Pre-Eclampsia, and Complement System / C. Agostinis, A. Mangogna, A. Balduit [et al.] // Frontiers in Iimmunology. – 2021. – Vol. 12. – Art. 775168. https://doi.org/10.3389/fimmu.2021.775168

15. Systematic review and synthesis of stillbirths and late miscarriages following SARS-CoV-2 infections / N. Alcover, G. Regiroli, A. Benachi [et al.] // American Journal of Obstetrics and Gynecology. – 2023. – Vol. 229, N 2. – P. 118–128. https://doi.org/10.1016/j.ajog.2023.01.019

16. Male, V. SARS-CoV-2 infection and COVID-19 vaccination in pregnancy / V. Male // Nature Reviews Immunology. – 2022. – Vol. 22, N 5. – P. 277–282. https://doi.org/10.1038/s41577-022-00703-6

17. Are clinical outcomes worse for pregnant women at ≥20 weeks' gestation infected with coronavirus disease 2019? A multicenter case-control study with propensity score matching / D. A. Badr, J. Mattern, A. Carlin [et al.] // American Journal of Obstetrics and Gynecology. – 2020. – Vol. 223, N 5. – P. 764–768. https://doi.org/10.1016/j.ajog.2020.07.045

18. Trimester and severity of SARS-CoV-2 infection during pregnancy and risk of hypertensive disorders in pregnancy / S. E. Parker, B. Annapragada, I. A. Chestnut [et al.] // Hypertension Pregnancy. – 2024. – Vol. 43, N 1. – Art. 2308922. https://doi.org/10.1080/10641955.2024.2308922

19. Risk factors associated with adverse fetal outcomes in pregnancies affected by Coronavirus disease 2019 (COVID-19): a secondary analysis of the WAPM study on COVID-19 / D. di Mascio, C. Sen, G. Saccone [et al.] // Journal of Perinatal Medicin. – 2020. – Vol. 48, N 9. – P. 950–958. https://doi.org/10.1515/jpm-2020-0355

20. Coronavirus disease 2019 and first-trimester spontaneous abortion: a case-control study of 225 pregnant patients / S. Cosma, A. R. Carosso, J. Cusato [et al.] // American Journal of Obstetrics and Gynecology. – 2021. – Vol. 224, N 4. – P. 391.e1–391.e7. https://doi.org/10.1016/j.ajog.2020.10.005

21. SARS-CoV-2 in first trimester pregnancy: a cohort study / N. la Cour Freiesleben, P. Egerup, K. V. R. Hviid [et al.] // Human Reproduction. – 2021. – Vol. 36, N 1. – P. 40–47. https://doi.org/10.1093/humrep/deaa311

22. The prognosis role of ferritin in COVID-19: Experience of the Mohammed VI university hospital Oujda (Morocco) / A. Amrani, A. Yahyaoui, A. Idrissi [et al.] // GSC Biological and Pharmaceutical Sciences. – 2024. – Vol. 28, N 3. – P. 133–139. https://doi.org/10.30574/gscbps.2024.28.3.0322

23. Correction to: clinical predictors of mortality due to COVID-19 based on an analysis of data of 150 patients from Wuhan, China / Q. Ruan, K. Yang, W. Wang [et al.] // Intensive Care Medicine. – 2020. – Vol. 46, N 6. – P. 1294–1297. https://doi.org/10.1007/s00134-020-06028-z

24. C-reactive protein, procalcitonin, D-dimer, and ferritin in severe coronavirus disease-2019: a meta-analysis / I. Huang, R. Pranata, M. A. Lim [et al.] // Therapeutic Advances in Respiratory Disease. – 2020. – Vol. 14. – Art. 1753466620937175. https://doi.org/10.1177/1753466620937175

25. Haemostatic and thrombo-embolic complications in pregnant women with COVID-19: a systematic review and critical analysis / J. Servante, G. Swallow, J. G. Thornton [et al.] // BMC Pregnancy and Childbirth. – 2021. – Vol. 21, N 1. – Art. 108. https://doi.org/10.1186/s12884-021-03568-0

26. Clinical course of coronavirus Disease-2019 (COVID-19) in pregnancy / A. Pereira, S. Cruz-Melguizo, M. Adrien [et al.] // Acta Obstetricia et Gynecologica Scandinavica. – 2020. – Vol. 99, N 7. – P. 839–847. https://doi.org/10.1111/aogs.13921

27. COVID-19 and acute coagulopathy in pregnancy / E. V. Koumoutsea, A. J. Vivanti, N. Shehata [et al.] // Journal of Thrombosis and Haemostasis. – 2020. – Vol. 18, N 7. – P. 1648–1652. https://doi.org/10.1111/jth.14856

28. Predictive values of D-dimer for adverse pregnancy outcomes: a retrospective study / J. Zeng, Y. Li, Y. Dong [et al.] // Clinical Chemistry and Laboratory Medicine. – 2020. – Vol. 59, N 3. – P. e99–e101. https://doi.org/10.1515/cclm-2020-0392

29. Pregnancy and perinatal outcomes of women with coronavirus disease (COVID-19) pneumonia: a preliminary analysis / D. Liu, L. Li, X. Wu [et al.] // AJR. American Journal of Roentgenology. – 2020. – Vol. 215, N 1. – P. 127–132. https://doi.org/10.2214/AJR.20.23072

30. SARS-2 COVID-19-induced immunity response, a new prognostic marker for the pregnant population correlates inversely with neonatal Apgar score / M. Marwah, H. Shokr, A. Demitry [et al.] // Infection. – 2022. – Vol. 50, N 5. – P. 1121–1129. https://doi.org/10.1007/s15010-022-01773-3

31. Liver injury with COVID-19: laboratory and histopathological outcome-systematic review and meta-analysis / S. A. Mohammed, K. M. Eid, F. E. Anyiam [et al.] // Egyptian Liver Journal. – 2022. – Vol. 12, N 1. – Art. 9. https://doi.org/10.1186/s43066-022-00171-6

32. COVID-19 associated liver injury: A general review with special consideration of pregnancy and obstetric outcomes / K. M. Cooper, A. Colletta, A. M. Asirwatham [et al.] // World Journal of Gastroenterology. – 2022. – Vol. 28, N 42. – P. 6017–6033. https://doi.org/10.3748/wjg.v28.i42.6017

33. Pre-eclampsia-like syndrome induced by severe COVID-19: a prospective observational study / M. Mendoza, I. Garcia-Ruiz, N. Maiz [et al.] // BJOG: An International Journal of Obstetrics and Gynaecology. – 2020. – Vol. 127, N 11. – P. 1374–1380. https://doi.org/10.1111/1471-0528.16339

34. Can, E. Abnormal liver function tests in pregnant patients with COVID-19 – a retrospective cohort study in a tertiary center / E. Can, S. C. Oğlak, F. Ölmez // Ginekologia Polska. – 2022. – Vol. 93, N 2. – P. 151–157. https://doi.org/10.5603/GP.a2021.0182

35. Characteristics of pregnant patients with COVID-19 and liver injury / G. Deng, F. Zeng, L. Zhang [et al.] // Journal of Hepatology. – 2020. – Vol. 73, N 4. – P. 989–991. https://doi.org/10.1016/j.jhep.2020.06.022

36. Choudhary, A. Maternal and Neonatal Outcomes in Pregnant Women With SARS-CoV-2 Infection Complicated by Hepatic Dysfunction / A. Choudhary, V. Singh, M. Bharadwaj // Cureus. – 2022. – Vol. 14, N 5. – Art. e25347. https://doi.org/10.7759/cureus.25347

References

1. Villar J., Ariff S., Gunier R. B., Thiruvengadam R., Rauch S., Kholin A. [et al.]. Maternal and neonatal morbidity and mortality among pregnant women with and without COVID-19 infection: the INTERCOVID multinational cohort study. *JAMA Pediatrics*, 2021, vol. 175, no. 8, pp. 817–826. https://doi.org/10.1001/jamapediatrics.2021.1050

2. Stock S. J., Carruthers J., Calvert C., Denny C., Donaghy J., Goulding A. [et al.]. SARS-CoV-2 infection and COVID-19 vaccination rates in pregnant women in Scotland. *Nature Medicine*, 2022, vol. 28, no. 3, pp. 504–512. https://doi.org/10.1038/s41591-021-01666-2

3. Allotey J., Stallings E., Bonet M., Yap M., Chatterjee S., Kew T. [et al.]. Clinical manifestations, risk factors, and maternal and perinatal outcomes of coronavirus disease 2019 in pregnancy: living systematic review and meta-analysis. *BMJ*, 2020, vol. 370, art. m3320. https://doi.org/10.1136/bmj.m3320

4. Afshar Y., Gaw S. L., Flaherman V. J., Chambers B. D., Krakow D., Berghella V. [et al.]. Pregnancy CoRonavIrus Outcomes RegIsTrY (PRIORITY) Study. Clinical Presentation of Coronavirus Disease 2019 (COVID-19) in Pregnant and Recently Pregnant People. *Obstetrics and Gynecology*, 2020, vol. 136, no. 6, pp. 1117–1125. https://doi.org/10.1097/AOG.0000000000004178

5. Sasaki L. P., Fernandes G. M., Silva Â. P. D., Pereira Y. R., Carvalho A. O., Motta F. [et al.]. Clinical characteristic and outcomes of pregnant women with COVID-19: The PROUDEST prospective cohort study. *PLoS One*, 2025, vol. 20, no. 7, art. e0327174. https://doi.org/10.1371/journal.pone.0327174

6. Favre G., Maisonneuve E., Pomar L., Daire C., Poncelet C., Quibel T. [et al.]. Maternal and perinatal outcomes following pre-Delta, Delta, and Omicron SARS-CoV-2 variants infection among unvaccinated pregnant women in France and Switzerland: a prospective cohort study using the COVI-PREG registry. *The Lancet Regional Health. Europe*, 2023, vol. 26, art. 100569. https://doi.org/10.1016/j.lanepe.2022.100569

7. Badr D. A., Picone O., Bevilacqua E., Carlin A., Meli F., Sibiude J. [et al.]. Severe Acute Respiratory Syndrome Coronavirus 2 and Pregnancy Outcomes According to Gestational Age at Time of Infection. *Emerging Infectious Diseases*, 2021, vol. 27, no. 10, pp. 2535–2543. https://doi.org/10.3201/eid2710.211394

8. Grünebaum A., Dudenhausen J., Chervenak F. A. Covid and pregnancy in the United States – an update as of August 2022. *Journal of Perinatal Medicine*, 2022, vol. 51, no. 1, pp. 34–38. https://doi.org/10.1515/jpm-2022-0361

9. Jamieson D. J., Rasmussen S. A. An update on COVID-19 and pregnancy. *American Journal of Obstetrics and Gynecology*, 2022, vol. 226, no. 2, pp. 177–186. https://doi.org/10.1016/j.ajog.2021.08.054

10. Wei S. Q., Bilodeau-Bertrand M., Liu S., Auger N. The impact of COVID-19 on pregnancy outcomes: a systematic review and meta-analysis. *CMAJ*, 2021, vol. 193, no. 16, pp. E540–E548. https://doi.org/10.1503/cmaj.202604

11. Jafari M., Pormohammad A., Sheikh Neshin S. A., Ghorbani S., Bose D., Alimohammadi S., Basirjafari S., Mohammadi M., Rasmussen-Ivey C., Razizadeh M. H., Nouri-Vaskeh M., Zarei M. Clinical characteristics and outcomes of pregnant women with COVID-19 and comparison with control patients: A systematic review and meta-analysis. *Reviews in Medical Virology*, 2021, vol. 31, no. 5, pp. 1–16. https://doi.org/10.1002/rmv.2208

12. Gurol-Urganci I., Jardine J. E., Carroll F., Draycott T., Dunn G., Fremeaux A. [et al.]. Maternal and perinatal outcomes of pregnant women with SARS-CoV-2 infection at the time of birth in England: national cohort study. *American Journal of Obstetrics and Gynecology*, 2021, vol. 225, no. 5, pp. 522e1–522e11. https://doi.org/10.1016/j.ajog.2021.05.016

13. Ferrara A., Hedderson M. M., Zhu Y., Avalos L. A., Kuzniewicz M. W., Myers L. C., Ngo A. L., Gunderson E. P., Ritchie J. L., Quesenberry C. P., Greenberg M. Perinatal Complications in Individuals in California With or Without SARS-CoV-2 Infection During Pregnancy. *JAMA Internal Medicine*, 2022, vol. 182, no. 5, pp. 503–512. https://doi.org/10.1001/jamainternmed.2022.0330

14. Agostinis C., Mangogna A., Balduit A., Aghamajidi A., Ricci G., Kishore U., Bulla R. COVID-19, Pre-Eclampsia, and Complement System. *Frontiers in Iimmunology*, 2021, vol. 12, art. 775168. https://doi.org/10.3389/fimmu.2021.775168

15. Alcover N., Regiroli G., Benachi A., Vauloup-Fellous C., Vivanti A. J., De Luca D. Systematic review and synthesis of stillbirths and late miscarriages following SARS-CoV-2 infections. *American Journal of Obstetrics and Gynecology*, 2023, vol. 229, no. 2, pp. 118–128. https://doi.org/10.1016/j.ajog.2023.01.019

16. Male V. SARS-CoV-2 infection and COVID-19 vaccination in pregnancy. *Nature Reviews Immunology*, 2022, vol. 22, no. 5, pp. 277–282. https://doi.org/10.1038/s41577-022-00703-6

17. Badr D. A., Mattern J., Carlin A., Cordier A. G., Maillart E., El Hachem L. [et al.]. Are clinical outcomes worse for pregnant women at ≥20 weeks' gestation infected with coronavirus disease 2019? A multicenter case-control study with propensity score matching. *American Journal of Obstetrics and Gynecology*, 2020, vol. 223, no. 5, pp. 764–768. https://doi.org/10.1016/j.ajog.2020.07.045

18. Parker S. E., Annapragada B., Chestnut I. A., Fuchs J., Lee A., Sabharwal V., Wachman E. M., Yarrington C. D. Trimester and severity of SARS-CoV-2 infection during pregnancy and risk of hypertensive disorders in pregnancy. *Hypertension Pregnancy*, 2024, vol. 43, no. 1, art. 2308922. https://doi.org/10.1080/10641955.2024.2308922

19. Di Mascio D., Sen C., Saccone G., Galindo A., Grünebaum A., Yoshimatsu J. [et al.]. Risk factors associated with adverse fetal outcomes in pregnancies affected by Coronavirus disease 2019 (COVID-19): a secondary analysis of the WAPM study on COVID-19. *Journal of Perinatal Medicine*, 2020, vol. 48, no. 9, pp. 950–958. https://doi.org/10.1515/jpm-2020-0355

20. Cosma S., Carosso A. R., Cusato J., Borella F., Carosso M., Bovetti M., Filippini C., D'Avolio A., Ghisetti V., Di Perri G., Benedetto C. Coronavirus disease 2019 and first-trimester spontaneous abortion: a case-control study of 225 pregnant patients. *American Journal of Obstetrics and Gynecology*, 2021, vol. 224, no. 4, pp. 391.e1–391.e7. https://doi.org/10.1016/j.ajog.2020.10.005

21. la Cour Freiesleben N., Egerup P., Hviid K. V. R., Severinsen E. R., Kolte A. M., Westergaard D. [et al.]. SARS-CoV-2 in first trimester pregnancy: a cohort study. *Human Reproduction*, 2021, vol. 36, no. 1, pp. 40–47. https://doi.org/10.1093/humrep/deaa311

22. Amrani A., Yahyaoui A., Idrissi A., Belmahi S., Nassiri O., Sebbar El-H., Choukri M. The prognosis role of ferritin in COVID-19: Experience of the Mohammed VI university hospital Oujda (Morocco). *GSC Biological and Pharmaceutical Sciences*, 2024, vol. 28, no. 3, pp. 133–139. https://doi.org/10.30574/gscbps.2024.28.3.0322

23. Ruan Q., Yang K., Wang W., Jiang L., Song J. Correction to: Clinical predictors of mortality due to COVID-19 based on an analysis of data of 150 patients from Wuhan, China. *Intensive Care Medicine*, 2020, vol. 46, no. 6, pp. 1294–1297. https://doi.org/10.1007/s00134-020-06028-z

24. Huang I., Pranata R., Lim M. A., Oehadian A., Alisjahbana B. C-reactive protein, procalcitonin, D-dimer, and ferritin in severe coronavirus disease-2019: a meta-analysis. *Therapeutic Advances in Respiratory Disease*, 2020, vol. 14, art. 1753466620937175. https://doi.org/10.1177/1753466620937175

25. Servante J., Swallow G., Thornton J. G., Myers B., Munireddy S., Malinowski A. K., Othman M., Li W., O'Donoghue K., Walker K. F. Haemostatic and thrombo-embolic complications in pregnant women with COVID-19: a systematic review and critical analysis. *BMC Pregnancy and Childbirth*, 2021, vol. 21, no. 1, art. 108. https://doi.org/10.1186/s12884-021-03568-0

26. Pereira A., Cruz-Melguizo S., Adrien M., Fuentes L., Marin E., Perez-Medina T. Clinical course of coronavirus disease-2019 in pregnancy. *Acta Obstetricia et Gynecologica Scandinavica*, 2020, vol. 99, no. 7, pp. 839–847. https://doi.org/10.1111/aogs.13921

27. Koumoutsea E. V., Vivanti A. J., Shehata N., Benachi A., Le Gouez A., Desconclois C., Whittle W., Snelgrove J., Malinowski A. K. COVID-19 and acute coagulopathy in pregnancy. *Journal of Thrombosis and Haemostasis*, 2020, vol. 18, no. 7, pp. 1648–1652. https://doi.org/10.1111/jth.14856

28. Zeng J., Li Y., Dong Y., Chen Y., Liu Y., Wang S., Zhu H., Liu J., Lu Y., Zhai Y., Cao Z. Predictive values of D-dimer for adverse pregnancy outcomes: a retrospective study. *Clinical Chemistry and Laboratory Medicine*, 2020, vol. 59, no. 3, pp. e99–e101. https://doi.org/10.1515/cclm-2020-0392

29. Liu D., Li L., Wu X., Zheng D., Wang J., Liang B., Yang L., Zheng C. Pregnancy and perinatal outcomes of women with coronavirus disease (COVID-19) pneumonia: a preliminary analysis. *AJR. American Journal of Roentgenology*, 2020, vol. 215, no. 1, pp. 127–132. https://doi.org/10.2214/AJR.20.23072

30. Marwah M., Shokr H., Demitry A., Wang K., Ahmad S., Marwah S., Wandroo F. SARS-2 COVID-19-induced immunity response, a new prognostic marker for the pregnant population correlates inversely with neonatal Apgar score. *Infection*, 2022, vol. 50, no. 5, pp. 1121–1129. https://doi.org/10.1007/s15010-022-01773-3

31. Mohammed S. A., Eid K. M., Anyiam F. E., Wadaaallah H., Muhamed M. A. M., Morsi M. H., Dahman N. B. H. Liver injury with COVID-19: laboratory and histopathological outcome-systematic review and meta-analysis. *Egyptian Liver Journal*, 2022, vol. 12, no. 1, art. 9. https://doi.org/10.1186/s43066-022-00171-6

32. Cooper K. M., Colletta A., Asirwatham A. M., Moore Simas T. A., Devuni D. COVID-19 associated liver injury: A general review with special consideration of pregnancy and obstetric outcomes. *World Journal of Gastroenterology*, 2022, vol. 28, no. 42, pp. 6017–6033. https://doi.org/10.3748/wjg.v28.i42.6017

33. Mendoza M., Garcia-Ruiz I., Maiz N., Rodo C., Garcia-Manau P., Serrano B., Lopez-Martinez R. M., Balcells J., Fernandez-Hidalgo N., Carreras E., Suy A. Pre-eclampsia-like syndrome induced by severe COVID-19: a prospective observational study. *BJOG: An International Journal of Obstetrics and Gynaecology*, 2020, vol. 127, no. 11, pp. 1374–1380. https://doi.org/10.1111/1471-0528.16339

34. Can E., Oğlak S. C., Ölmez F. Abnormal liver function tests in pregnant patients with COVID-19 – a retrospective cohort study in a tertiary center. *Ginekologia Polska*, 2022, vol. 93, no. 2, pp. 151–157. https://doi.org/10.5603/GP.a2021.0182

35. Deng G., Zeng F., Zhang L., Chen H., Chen X., Yin M. Characteristics of pregnant patients with COVID-19 and liver injury. *Journal of Hepatology*, 2020, vol. 73, no. 4, pp. 989–991. https://doi.org/10.1016/j.jhep.2020.06.022

36. Choudhary A., Singh V., Bharadwaj M. Maternal and Neonatal Outcomes in Pregnant Women With SARS-CoV-2 Infection Complicated by Hepatic Dysfunction. *Cureus*, 2022, vol. 14, no. 5, art. e25347. https://doi.org/10.7759/cureus.25347

Информация об авторах

Зновец Татьяна Владимировна – канд. мед. наук, заместитель главного врача. 3-я городская клиническая больница им. Е. В. Клумова (ул. Ленина, 30, 220030, г. Минск, Республика Беларусь). Вед. науч. сотрудник. Белорусский государственный медицинский университет (пр-т Дзержинского, 83, 220083, г. Минск, Республика Беларусь). E-mail: znota@mail.ru. https://orcid.org/0000-0002-5603-490X

Барановская Елена Игоревна – д-р мед. наук, профессор. Белорусский государственный медицинский университет (пр-т Дзержинского, 83, 220083, г. Минск, Республика Беларусь). E-mail: elena_baranovska@mail.ru. https://orcid.org/0000-0002-2116-4675

Саевич Наталья Ивановна – главный врач. 3-я городская клиническая больница им. Е. В. Клумова (ул. Ленина, 30, 220030, г. Минск, Республика Беларусь). E-mail: sayka70@mail.ru

Information about the authors

Tatyana V. Znovets – Ph. D. (Med.), Deputy Chief Physician. 3rd City Clinical Hospital named after E. V. Klumov (30, Lenin Str., 220030, Minsk, Republic of Belarus). Leading Researcher. Belarusian State Medical University (83, Dzerzhinsky Ave., 220083, Minsk, Republic of Belarus). E-mail: znota@mail.ru. https://orcid.org/0000-0002-5603-490X

Elena I. Baranovskaya – D. Sc. (Med.), Professor. Belarusian State Medical University (83, Dzerzhinsky Ave., 220083, Minsk, Republic of Belarus). E-mail: elena_baranovska@mail.ru. https://orcid.org/0000-0002-2116-4675

Natalia I. Saevich – Chief Physician. 3rd City Clinical Hospital named after E. V. Klumov (30, Lenin Str., 220030, Minsk, Republic of Belarus). E-mail: sayka70@mail.ru

ISSN 1814-6023 (Print)
ISSN 2524-2350 (Online)
УДК 616.833.15-009.12-089.819
https://doi.org/10.29235/1814-6023-2026-23-4-335-344

Поступила в редакцию 01.08.2026
Received 01.08.2026

А. В. Родич[1], Р. Р. Сидорович[2], И. П. Марьенко[2], П. Е. Лущик[3], Д. А. Бодяк[3], И. В. Рафальский[3], А. В. Давидян[2], Г. В. Забродец[2]

[1]Клиника «Мерси», Минск, Республика Беларусь
[2]Республиканский научно-практический центр неврологии и нейрохирургии, Минск, Республика Беларусь
[3]Научно-технологический парк БНТУ «Политехник», Минск, Республика Беларусь

ОПТИМИЗАЦИЯ ХИРУРГИЧЕСКОГО ЛЕЧЕНИЯ ГЕМИФАЦИАЛЬНОГО СПАЗМА И ВЕСТИБУЛЯРНОЙ ПАРОКСИЗМИИ С ИСПОЛЬЗОВАНИЕМ СИНТЕТИЧЕСКОГО ПРОТЕКТОРА

Аннотация. Гемифациальный спазм (ГФС) и вестибулярная пароксизмия (ВП) являются краниальными нейропатиями, обусловленными васкулярной компрессией (ВК) слухо-лицевого пучка. Отсутствие стандартизированных подходов к хирургическому лечению определяет актуальность исследования, цель которого – разработать комплексный алгоритм диагностики, интраоперационного мониторинга и хирургического лечения пациентов с ГФС и ВП с применением синтетического протектора и оценить его эффективность. В проспективное исследование было включено 28 пациентов. Проводились электронейромиография с регистрацией бокового распространенного ответа (БРО), вестибулярные вызванные миогенные потенциалы, стабилография, вестибулометрия, а также интраоперационный мониторинг (БРО и акустические стволовые вызванные потенциалы). Выполнена микроваскулярная декомпрессия (МВД) с использованием разработанного и зарегистрированного синтетического протектора. В результате проведенных исследований БРО выявлен у 80 % пациентов с ГФС. После МВД доля пациентов с III степенью тяжести снизилась с 58,3 до 6,25 % ($p < 0,05$), отмечен значимый регресс вестибулярной симптоматики и нормализация нейрофизиологических параметров. Проведены успешные клинические испытания синтетического протектора. Разработанный подход, включающий нейрофизиологическую диагностику, интраоперационный мониторинг и применение синтетического протектора, является эффективным и безопасным методом лечения ГФС и ВП, позволяющим улучшить функциональные исходы и качество жизни пациентов.

Ключевые слова: гемифациальный спазм, вестибулярная пароксизмия, микроваскулярная декомпрессия, нейромониторинг, боковой распространенный ответ, вестибулярные вызванные миогенные потенциалы

Для цитирования: Оптимизация хирургического лечения гемифациального спазма и вестибулярной пароксизмии с использованием синтетического протектора / А. В. Родич, Р. Р. Сидорович, И. П. Марьенко [и др.] // Весці Нацыянальнай акадэміі навук Беларусі. Серыя медыцынскіх навук. – 2026. – Т. 23, № 4. – С. 335–344. https://doi.org/10.29235/1814-6023-2026-23-4-335-344

Anton V. Rodich[1], Ryshard R. Sidorovich[2], Iryna P. Maryenko[2], Pavel E. Lushchyk[3], Dzianis A. Badziak[3], Igor V. Rafalski[3], Artur V. Davidyan[2], Gleb V. Zabrodzets[2]

[1]Mercy Clinic, Minsk, Republic of Belarus
[2]Republican Scientific and Practical Center of Neurology and Neurosurgery, Minsk, Republic of Belarus
[3]Science and Technology Park of BNTU "Polytechnic", Minsk, Republic of Belarus

OPTIMIZATION OF SURGICAL TREATMENT FOR HEMIFACIAL SPASM AND VESTIBULAR PAROXYSMIA USING A SYNTHETIC PROTECTOR

Abstract. Hemifacial spasm (HFS) and vestibular paroxysmia (VP) are cranial neuropathies caused by vascular compression (VC) of the vestibulocochlear-facial nerve bundle. The lack of standardized approaches to surgical treatment provides the rationale for this study. The aim of this work was to develop a comprehensive algorithm for diagnosis, intraoperative monitoring, and surgical treatment of patients with HFS and VP using a synthetic protector, and to evaluate its effectiveness. The prospective study included 28 patients. Examinations included electroneuromyography with recording of the lateral spread response (LSR), vestibular evoked myogenic potentials (VEMPs), stabilography, vestibulometry, as well as intraoperative monitoring (LSR and auditory brainstem evoked potentials). Microvascular decompression (MVD) was performed using a newly developed and registered synthetic protector. As a result of the studies, LSR was detected in 80 % of patients with HFS. After MVD, the proportion of patients with grade III severity decreased from 58.3 % to 6.25 % ($p < 0.05$), and a significant regression of vestibular symptoms and normalization of neurophysiological parameters were observed. Clinical testing of the protector was successful. The developed approach, including neurophysiological diagnosis, intraoperative monitoring, and the use of a synthetic protector, is an effective and safe treatment for HFS and VP, that improves functional outcomes and patients' quality of life.

Keywords: hemifacial spasm, vestibular paroxysmia, microvascular decompression, neuromonitoring, lateral spread response, vestibular evoked myogenic potentials

For citation: Rodich A. V., Sidorovich R. R., Maryenko I. P., Lushchyk P. E., Badziak D. A., Rafalski I. V., Davidyan A. V., Zabrodzets G. V. Optimization of surgical treatment for hemifacial spasm and vestibular paroxysmia using a synthetic protector. *Vestsi Natsyyanal'nai akademii navuk Belarusi. Seryya medytsynskikh navuk = Proceedings of the National Academy of Sciences of Belarus. Medical series*, 2026, vol. 23, no. 4, pp. 335–344 (in Russian). https://doi.org/10.29235/1814-6023-2026-23-4-335-344

Введение. Гемифациальный спазм (ГФС) представляет собой заболевание, характеризующееся приступообразными непроизвольными подергиваниями мимических мышц, иннервируемых лицевым нервом. Распространенность составляет около 9,8 случаев на 100 000 населения, с преобладанием у женщин (14,5 против 7,4 на 100 000). Средний возраст дебюта – 44 года. Вестибулярная пароксизмия (ВП) – менее изученное состояние, проявляющееся кратковременными приступами вращательного головокружения, ассоциированное с нейроваскулярным конфликтом преддверно-улиткового нерва [1–3].

Основной этиологической причиной обоих состояний является васкулярная компрессия (ВК) корешка соответствующего нерва на выходе из ствола головного мозга. Консервативные методы (ботулинотерапия при ГФС, карбамазепин при ВП) часто недостаточно эффективны или требуют повторных курсов. Микроваскулярная декомпрессия (МВД) остается единственным радикальным методом, позволяющим устранить причину заболевания, с эффективностью до 95 % [4, 5].

Однако в Республике Беларусь и многих других странах отсутствует системный подход к отбору пациентов на операцию, стандартизированные нейрофизиологические критерии и унифицированная хирургическая технология с применением надежных имплантатов [6].

Цель исследования – разработка и внедрение комплексных алгоритмов диагностики, интраоперационного мониторинга и хирургического лечения пациентов с ГФС и ВП, обусловленных ВК, и оценка его эффективности на основе клинических и нейрофизиологических данных.

Материалы и методы исследования. Дизайн исследования: проспективное открытое контролируемое (по отношению к дооперационным данным).

Работа проводилась в Республиканском научно-практическом центре неврологии и нейрохирургии в 2024–2025 гг. Исследование одобрено локальным этическим комитетом.

В исследование включено 28 пациентов с диагнозом ГФС и/или ВП, обусловленных ВК слухо-лицевого пучка, подтвержденной МРТ. Средний возраст – 62,3 года.

Критерии включения: наличие клинических проявлений ГФС и/или ВП; подтвержденный нейроваскулярный конфликт по данным МРТ; согласие на оперативное лечение; возраст старше 18 лет.

Критерии исключения: сопутствующая онкологическая патология; психические заболевания; выраженные когнитивные нарушения; наркозависимость; невозможность оценки отдаленных результатов.

Методы обследования. *Нейрофизиологическая диагностика:*

электронейромиография (ЭНМГ) лицевого нерва: оценка порогов возбудимости и регистрация бокового распространенного ответа (БРО) с круговых мышц глаза и рта;

регистрация вестибулярных вызванных миогенных потенциалов (оВВМП – окулярный и цВВМП – цервикальный) с оценкой амплитуды и латентности пиков;

стабилография с биологической обратной связью в тесте Ромберга (с поворотами головы);

вестибулометрия с функциональными пробами (проба Вальсальвы, гипервентиляция, проба де Клейна, встряхивания) и регистрацией спонтанного и провокационного нистагма.

Хирургическая техника. МВД выполнялась через ретросигмовидный доступ. Для декомпрессии использовался разработанный в Научно-технологическом парке БНТУ «Политехник» протектор синтетический для МВД ТУ BY 100232486.064-2025 (рис. 1). Изделие прошло полный цикл испытаний, изготавливается из фторопласта.

Интраоперационный мониторинг:

для лицевого нерва – непрерывный мониторинг free-run ЭМГ и БРО, тестовая стимуляция;

для преддверно-улиткового нерва – регистрация акустических стволовых вызванных потенциалов (АСВП) с контролем латентности и амплитуды III и V пиков.

Оценка эффективности проводилась до операции и через 3, 6 и 12 месяцев:

клиническая шкала SMC grade [7];

опросники качества жизни – SF-36 [8] и HFS-8 [9, 3, 10];

нейрофизиологическое тестирование (повторно – ЭНМГ, вестибулометрия, ВВМП).



Рис. 1. Протектор синтетический для МВД в упаковке

Fig. 1. Synthetic protector for microvascular decompression in packaging

Результаты исследования. В ходе выполнения работы сформирована база данных, включающая 28 пациентов (средний возраст – 62,3 года) с ГФС и ВП, обусловленными ВК слухо-лицевого пучка.

У пациентов с ГФС получены следующие результаты нейрофизиологических исследований: БРО выявлен на стороне ГФС у 12 из 15 (80 %) пациентов. На контралатеральной стороне БРО не регистрировался (p = 0,0027).

Порог возбудимости лицевого нерва на стороне ГФС был достоверно ниже, чем на здоровой стороне: 4,0 (3,5; 5,0) мА против 6,0 (6,0; 7,0) мА (p = 0,035).

Статистически значимых различий по амплитудным параметрам оВВМП и цВВМП между сторонами не выявлено (p > 0,05). Параметры ВВМП у пациентов представлены в табл. 1.

Таблица 1. **Характеристики исходных параметров ВВМП (Me, (25 %; 75 %))**

Table 1. **Baseline VEMP parameters, Me (25 %; 75 %)**

Параметр	оВВМП		цВВМП	
	сторона патологии	здоровая сторона	сторона патологии	здоровая сторона
Амплитуда, мкВ	7,0 (5,0; 12,0)	7,0 (2,8; 12,1)	100 (66; 135)	82,5 (65; 110)
N1, мс	10,3 (9,7; 11,0)	10,1 (9,8; 10,2)	14,4 (13,1; 14,7)	11,5 (11,2; 11,8)
P1, мс	13,4 (13,0; 14,6)	14,4 (13,7; 15,0)	18,7 (17,0; 20,9)	20,5 (17,4; 21,2)
Межпиковый интервал, мс	3,4 (2,6; 4,4)	3,7 (2,4; 4,9)	6,3 (5,3; 7,6)	6,1 (5,1; 7,2)

У пациентов с ВП получены следующие результаты:

выявлены достоверные изменения статокинетической устойчивости в тесте с поворотами головы на стороне компрессии (у 14,3 % пациентов по стабилографии);

значимое уменьшение латентного периода нистагма при пробе Вальсальвы до 16,80 с (p = 0,016) и скорости быстрой фазы нистагма при пробе де Клейна до 13,20 °/с (p = 0,005) на стороне нейроваскулярного конфликта, установленного по данным МРТ.

На основе анализа жалоб и неврологического статуса, результатов инструментальных обследований разработаны показания к хирургическому лечению для каждой нозологии.

Показания к хирургическому лечению пациентов с ГФС:

1. Наличие жалоб на приступообразные непроизвольные подергивания мимических мышц одной стороны лица, тяжелое течение заболевания с наличием частых тонических спазмов, приводящих к нарушению зрения, формированию асимметрии лица, развитию слабости лицевой мускулатуры, неэффективность лекарственной терапии.

2. Выявление БРО на стороне ГФС.

3. Наличие васкулярного конфликта по данным МРТ-диагностики.

Показания к хирургическому лечению пациентов с ВП:

1. Наличие жалоб на пароксизмы головокружения и/или ушного шума, соответствующие клиническим диагностическим критериям ВП, тяжелое течение заболевания с падениями, неэффективность лекарственной терапии.

2. Выявление у пациента признаков раздражения по данным вестибулометрии и стабилографии.

3. Выявление спонтанного нистагма, провокационного нистагма при проведении пробы Вальсальвы, пробы де Клейна на стороне установленной ВК преддверно-улиткового нерва по данным вестибулометрии с функциональными тестами.

4. Достоверное изменение показателей в тесте с поворотами головы при повороте головы в сторону компрессии слухо-лицевого пучка по данным МРТ.

5. Наличие васкулярного конфликта по данным МРТ.

6. Исключение другого заболевания вестибулярной системы.

В ходе проведения исследований разработаны алгоритмы интраоперационного нейромониторинга, включающие предоперационную диагностику, интраоперационную регистрацию и мониторинг.

Для лицевого нерва на предоперационном этапе выполняют электростимуляцию ветвей с наращиванием тока от 1 мА до появления БРО или супрамаксимальной стимуляции, маркируя точки стимуляции и мышцы-мишени. Интраоперационно исключают применение пролонгированных миорелаксантов, используют тотальную внутривенную анестезию, после введения в наркоз фиксируют игольчатые электроды, верифицируют лицевой нерв стимулом 1 мА, проводят стимуляцию предполагаемого компримирующего сосуда, а затем в ходе МВД непрерывно мониторируют free-run ЭМГ и БРО. При регрессе БРО хирургу сообщают о положительном прогнозе, при отсутствии регресса – о необходимости более тщательной изоляции нерва. По окончании вмешательства проводят тестовую стимуляцию проксимальной и дистальной частей нерва; допустимо снижение амплитуды до 50 %, при большем снижении требуются уменьшение тракции и орошение нерва физиологическим раствором.

Для преддверно-улиткового нерва алгоритм включает предоперационную регистрацию АСВП с обеих сторон, интраоперационный мониторинг пиков III и V с контролем латентности и амплитуды. Звуковой стимул – щелчок 80–100 дБ, частота – 11,1–33,3 Гц. Снижение амплитуды пиков до 50 % и/или увеличение латентности до 0,5 мс служат сигналом риска повреждения, превышение 1 мс по латентности V пика и/или снижение амплитуды более 75 % указывают на высокую вероятность послеоперационного дефицита. При этом одновременно мониторируют и лицевой нерв по описанной выше методике.

Разработана технология МВД с использованием синтетического тефлонового протектора, основанная на принципах щадящей диссекции, сохранения перфорантов и мобилизации компримирующего сосуда без его прижатия. Протектор моделируют в виде мягкого валика минимального объема, достаточного для разобщения сосуда и нерва, и укладывают в подготовленное пространство между сосудистой петлей и корешками VII–VIII нервов (рис. 2).

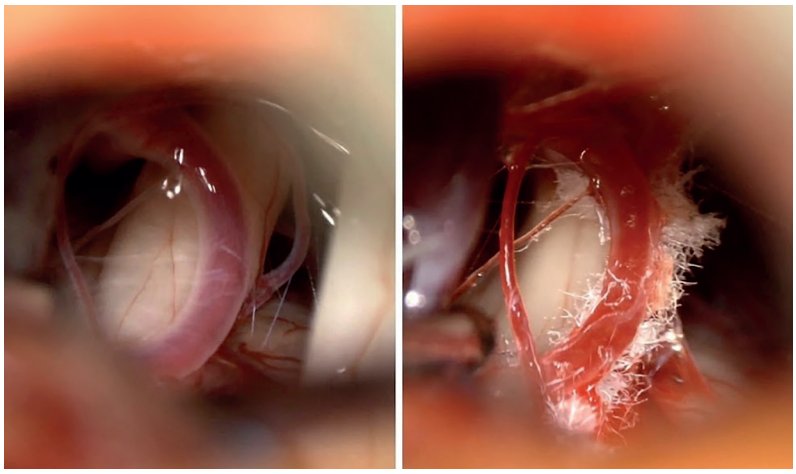

a *b*

Рис. 2. Сосудистая петля и корешки VII–VIII нервов до (*a*) и после (*b*) установки синтетического протектора

Fig. 2. Vascular loop and roots of cranial nerves VII–VIII before (*a*) and after (*b*) placement of the synthetic protector

Хирургическое лечение включает создание рабочего коридора, пробную мобилизацию сосуда с параллельным контролем BAEP и LSR, формирование «кармана» для протектора, укладку основного фрагмента и окончательный контроль с визуальной и нейрофизиологической оценкой отсутствия контакта и патологической активности.

Оценка эффективности хирургического лечения (табл. 2) проведена у 25 пациентов с использованием шкалы SMC grade в динамике до 12 месяцев.

Как видно из табл. 2, доля пациентов с III степенью снизилась с 58,30 до 6,25 % ($p < 0,05$), а с II степенью – с 37,50 до 14,30 % ($p < 0,05$). Качество жизни по опроснику SF-36 суммарно изменилось с 100,65 ± 5,30 до 98,43 ± 4,72 через 12 месяцев, а по шкале HFS-8 – с 15,24 ± 5,77 до 2,71 ± 1,94 ($p < 0,001$).

Таблица 2. **Распределение пациентов с ГФС по степени тяжести (SMC grade) до и после МВД, абс. (%)**

Table 2. **Distribution of patients with HFS by severity (SMC grade) before and after MVD, abs. (%)**

Степень	До МВД	Через 3 месяца	Через 6 месяцев	Через 12 месяцев
0 (отсутствие)	0	10 (41,7 %)	9 (56,25 %)	4 (57,1 %)
I	0	7 (29,2 %)	3 (18,75 %)	2 (28,6 %)
II	13 (37,50 %)	5 (20,8 %)	3 (18,75 %)	1 (14,3 %)
III	14 (58,30 %)	2 (8,3 %)	1 (6,25 %)	0
IV	1 (4,20 %)	0	0	0
p-value	–	<0,05	<0,05	<0,05

Примечание. Различия между дооперационными показателями и показателями после МВД статистически значимы ($p < 0,05$).

Вестибулярная функция после МВД оценивалась у 14 пациентов с жалобами на головокружение. В раннем послеоперационном периоде нарушения выявлены у всех 14, однако через 6 месяцев полный регресс наступил у 11 пациентов, а у 3 – частичный. Данные вестибулометрии представлены в табл. 3.

Таблица 3. **Доля выявления нистагма до и после МВД, *n* = 28, абс., %**

Table 3. **Proportion of patients with nystagmus before and after MVD, *n* = 28, abs. (%)**

Проба	До МВД	После МВД	*p*-value (тест Мак-Немара)
Спонтанный нистагм	18 (62,1 %)	5 (17,2 %)	0,0009
Проба встряхивания	21 (72,4 %)	5 (17,2 %)	0,00017
Проба Вальсальвы	24 (82,8 %)	8 (27,6 %)	0,00017
Проба гипервентиляции	26 (89,7 %)	6 (20,7 %)	0,00002
Проба де Клейна вправо	9 (31,0 %)	7 (24,0 %)	0,75
Проба де Клейна влево	5 (17,0 %)	2 (7,0 %)	0,65

Как видно из табл. 3, доля пациентов со спонтанным нистагмом снизилась с 62,1 до 17,2 % ($p = 0,0009$), с провокационным нистагмом при пробе Вальсальвы – с 82,8 до 27,6 % ($p = 0,00017$), при пробе гипервентиляции – с 89,7 до 20,7 % ($p = 0,00002$), при пробе встряхивания – с 72,4 до 17,2 % ($p = 0,00017$). Статистически значимых изменений при пробе де Клейна не выявлено ($p > 0,05$).

По данным ВВМП отмечена выраженная диссоциация между объективными параметрами и субъективным состоянием пациентов (табл. 4).

Амплитуда оВВМП на оперированной стороне снизилась с 7,0 [5,0; 12,0] до 2,8 [1,5; 4,5] мкВ ($p < 0,05$), цВВМП – с 100 [66; 135] до 45 [28; 65] мкВ ($p < 0,05$), что свидетельствует об угнетении вестибулярных рефлексов, тогда как на здоровой стороне значимых изменений не произошло. Латентные параметры остались стабильными.

Функциональное состояние лицевого нерва после МВД оценивалось по данным электронейромиографии. Отмечено выравнивание порогов возбудимости: на стороне патологии они составили 3,8 [3,3; 4,5] мА, на здоровой – 4,0 [3,5; 4,8] мА, различия стали статистически незначимыми ($p > 0,05$). БРО регрессировал у 24 из 28 (85,7 %) пациентов; у 18 из них БРО полностью

отсутствовал через 6 месяцев, что коррелировало с полным клиническим регрессом. У 4 пациентов с рецидивом БРО (амплитуда 0,7 [0,6; 0,8] мВ) отмечено возобновление минимальной симптоматики. У 2 пациентов с незначительным регрессом БРО (амплитуда 0,6–0,7 мВ) клиническое улучшение не превысило 30 % (табл. 5). Сравнение параметров БРО и порогов стимуляции до/после операции представлено в табл. 6.

Таблица 4. **Сравнение параметров ВВМП до и после операции, Me [25 %; 75 %], *n* = 28**

Table 4. **Comparison of VEMP parameters before and after surgery, Me [25 %; 75 %], *n* = 28**

Параметр	Сторона патологии (до операции)	Сторона патологии (после операции)	Здоровая сторона (после операции)
оВВМП амплитуда N1P1, мкВ	7,0 [5,0; 12,0]	2,8 [1,5; 4,5]*	6,8 [5,2; 11,8]
оВВМП латентность P1, мс	13,4 [13,0; 14,6]	14,1 [13,5; 15,2]	14,3 [13,8; 15,1]
цВВМП амплитуда P1N1, мкВ	100 [66; 135]	45 [28; 65]*	85 [60; 112]
цВВМП латентность P1, мс	14,4 (13,1; 14,7)	15,0 [14,2; 15,8]	14,5 [13,9; 15,1]

Примечание. Здесь и в табл. 6 * – статистически значимые различия ($p < 0,05$).

Таблица 5. **Сводные данные электронейромиографии лицевого нерва на стороне МВД через 6 месяцев**

Table 5. **Summary data of facial nerve electroneuromyography on the operated side 6 months after MVD**

Группа по динамике БРО	Кол-во пациентов	Амплитуда БРО через 6 месяцев, мВ	Клинический результат
Полное отсутствие БРО	24	0,0 (0,0; 0,0)	Полный регресс ГФС
Рецидив БРО	4	0,7 (0,6; 0,8)	Минимальная симптоматика ГФС
Незначительный регресс БРО	2	0,6–0,7	Умеренное улучшение (≤30 %)

Таблица 6. **Сравнение параметров БРО и порогов стимуляции до и после операции (Me (25 %; 75 %))**

Table 6. **Comparison of LSR parameters and stimulation thresholds before and after surgery, Me (25 %; 75 %)**

Параметр	Сторона патологии (до операции)	Сторона патологии (после операции)	Здоровая сторона (после операции)
Пороговая сила тока для m. OOc., мА	2,5 [2,1; 3,3]	3,9 [3,5; 4,5]*	4,0 [3,6; 4,7]
Пороговая сила тока БРО с m. OOr., мА	8,5 [6,6; 14,4]	9,0 [7,1; 15,0]	–
Максимальная амп. m. OOc., мВ	1,6 [1,1; 1,9]	1,7 [1,3; 2,1]	1,8 [1,2; 2,2]
Максимальная амп. БРО с m. OOr., мВ	0,8 [0,4; 1,1]	0,3 [0,2; 0,4]*	–

Примечание. m. OOc. – musculus orbicularis oculi (круговая мышца глаза); m. OOr. – musculus orbicularis oris (круговая мышца рта); БРО – биоэлектрический ответ (М-ответ).

После МВД пороговая сила тока для круговой мышцы глаза на стороне патологии достоверно повысилась с 2,5 [2,1; 3,3] до 3,9 [3,5; 4,5] мА ($p < 0,05$), достигнув значений здоровой стороны (4,0 [3,6; 4,7] мА, $p > 0,05$), что подтверждает нормализацию возбудимости нерва. Амплитуда БРО статистически значимо снизилась с 0,8 [0,4; 1,1] до 0,3 [0,2; 0,4] мВ ($p < 0,05$).

Таким образом, полученные данные демонстрируют высокую эффективность разработанного подхода: достоверное снижение степени тяжести ГФС, регресс вестибулярной симптоматики, нормализация нейрофизиологических параметров и улучшение качества жизни пациентов после МВД с применением нового синтетического протектора.

Обсуждение. Настоящее исследование представляет собой первый в Республике Беларусь комплексный подход к хирургическому лечению ГФС и ВП, включающий разработку отечественного имплантата и четких нейрофизиологических критериев поражения лицевого и преддверно-улиткового нервов при ВК.

Ключевые результаты:

1. Подтверждена диагностическая ценность БРО как основного нейрофизиологического маркера ГФС (выявляемость 80 %), что согласуется с литературными данными [11, 6].

2. Оценка результатов ВВМП и вестибулометрии с функциональными пробами позволяет объективизировать поражение преддверно-улиткового нерва при ВП, что крайне важно для от-

бора пациентов для МВД, учитывая сложность дифференциальной диагностики головокружений [2, 12].

3. Доказана высокая эффективность МВД: полный регресс или значительное уменьшение симптомов ГФС достигнуты у 85,7 % пациентов в отдаленном периоде, что сопоставимо с результатами ведущих мировых центров [5, 13, 14].

4. Впервые разработан и внедрен в клиническую практику отечественный синтетический протектор, что решает проблему импортозамещения и снижает стоимость лечения.

5. Показана прямая корреляция между интраоперационным регрессом БРО и клиническим исходом, что делает этот параметр надежным предиктором эффективности МВД при ГФС и позволяет хирургу корректировать тактику вмешательства в реальном времени [15–17].

Эффективность МВД при ГФС в нашем исследовании (полный регресс у 57,1 % через 12 месяцев и значительное улучшение степени ГФС) сопоставима с данными мета-анализов, где успех достигается в 80–95 % случаев. Несколько более низкие показатели полного регресса могут быть связаны с более коротким сроком наблюдения и включением пациентов с длительным анамнезом заболевания [4, 5, 18–21].

Регресс вестибулярной симптоматики после МВД (снижение доли пациентов с нистагмом с 89,7 до 20,7 %) подтверждает этиологическую роль ВК в развитии ВП и эффективность декомпрессии [2].

Снижение амплитуды ВВМП после МВД при ГФС демонстрирует угнетение вестибулярных рефлексов, что является дополнительным объективным признаком вовлечения вестибулярных структур в патогенез ГФС, обусловленного ВК лицевого нерва.

Снижение амплитуды ВВМП после МВД при ВП может отражать устранение хронической гиперактивации вестибулярных ядер, что является компенсаторным механизмом и согласуется с данными о пластичности стволовых структур [13].

Проведенное исследование имеет высокую клиническую значимость.

Четкие нейрофизиологические критерии (выявление БРО по данным ЭНМГ, вестибулометрия, ВВМП) дают объективные данные поражения VII и VIII нервов при ВК слухо-лицевого пучка, являются неотъемлемой частью диагностики ГФС и ВП и определяют показания к МВД, снижая долю субъективизма при наличии только жалоб пациента и данных МРТ.

Интраоперационный мониторинг значительно повышает безопасность вмешательства, снижая риск ятрогенных повреждений VII и VIII нервов.

Разработанные алгоритмы и полученные результаты позволяют стандартизировать объем оказания медицинской помощи пациентам с ГФС и ВП в нейрохирургических стационарах.

Выводы

1. Разработанный комплексный алгоритм диагностики, включающий электронейромиографию с оценкой БРО по данным ЭНМГ, ВВМП, стабилографию и вестибулометрию с функциональными пробами, позволяет объективизировать поражение структур слухо-лицевого пучка и сформировать четкие показания к хирургическому лечению ГФС и ВП.

2. Созданные алгоритмы интраоперационного нейромониторинга (непрерывный мониторинг БРО для лицевого нерва и АСВП для преддверно-улиткового нерва) доказали свою эффективность в профилактике ятрогенных повреждений и прогнозировании клинического исхода.

3. Применение отечественного синтетического тефлонового протектора является безопасным и эффективным, что подтверждено результатами клинических испытаний и государственной регистрацией медицинского изделия.

4. МВД с использованием разработанной технологии демонстрирует высокую клиническую эффективность: достоверное снижение степени тяжести ГФС ($p < 0,05$), значимый регресс вестибулярной симптоматики, улучшение качества жизни и нормализация нейрофизиологических параметров.

5. Разработанный подход позволяет повысить эффективность оказания медицинской помощи пациентам с ГФС и ВП, обусловленными ВК, и может быть рекомендован для внедрения в нейрохирургических отделениях.

Конфликт интересов. Авторы заявляют об отсутствии конфликта интересов.

Список использованных источников

1. Kongsaengdao, S. The Five-Year Prospective Study of Quality of Life in Hemifacial Spasm Treated with Abo-Botulinum Toxin A / S. Kongsaengdao, N. Maneeton, B. Maneeton // Toxins (Basel). – 2021. – Vol. 13, N 3. – Art. 215. https://doi.org/10.3390/toxins13030215

2. Hanskamp, L. A. J. Long-term Prognosis of Vertigo Attacks and Health-related Quality of Life Limitations in Patients with Vestibular Paroxysmia / L. A. J. Hanskamp, T. R. Schermer, R. B. van Leeuwen // Otology and Neurotology. – 2022. – Vol. 43, N 4. – P. e475–e481. https://doi.org/10.1097/MAO.0000000000003465

3. Vestibular paroxysmia: diagnostic criteria / M. Strupp, J. A. Lopez-Escamez, J. S. Kim [et al.] // Journal of Vestibular Research: Equilibrium and Orientation. – 2016. – Vol. 26, N 5–6. – P. 409–415. https://doi.org/10.3233/VES-160589

4. Трашин, А. В. Оценка качества жизни пациентов с гемифациальным спазмом после микроваскулярной декомпрессии и ботулинотерапии / А. В. Трашин, Ю. А. Шулев, Е. М. Богданова // Вопросы нейрохирургии имени Н. Н. Бурденко. – 2023. – Т. 87, № 1. – С. 64–69.

5. Microvascular decompression in patients with hemifacial spasm / X. Niu, H. Sun, F. Yuan [et al.] // Brain and Behavior. – 2019. – Vol. 9, N 11. – Art. e01432. https://doi.org/10.1002/brb3.1432

6. Kaufmann, A. M. Hemifacial spasm: a neurosurgical perspective / A. M. Kaufmann // Journal of Neurosurgery. – 2023. – Vol. 140, N 1. – P. 240–247. https://doi.org/10.3171/2023.5.JNS221898

7. Using the new clinical grading scale for quantification of the severity of hemifacial spasm: correlations with a quality of life scale / J. A. Lee, K. W. Jo, D. S. Kong, K. Park // Stereotactic and Functional Neurosurgery. – 2012. – Vol. 90, N 1. – P. 16–19. https://doi.org/10.1159/000330396

8. Lins, L. SF-36 total score as a single measure of health-related quality of life: Scoping review / L. Lins, F. M. Carvalho // SAGE Open Medicine. – 2016. – Vol. 4. – Art. 2050312116671725. https://doi.org/10.1177/2050312116671725

9. Quality of life after hemifacial spasm surgery: French versions of the HFS-8 and HFS-30 questionnaires / L. Alciato, F. Simon, R. Hervochon [et al.] // European Annals of Otorhinolaryngology, Head and Neck Disease. – 2021. – Vol. 138, N 6. – P. 425–430. https://doi.org/10.1016/j.anorl.2021.03.006

10. Botulinum toxin improves quality of life in hemifacial spasm: validation of a questionnaire (HFS-30) / E.-K. Tan, S. Fook-Chong, S.-Y. Lum, E. Lim // Journal of the Neurological Sciences. – 2004. – Vol. 219, N 1–2. – P. 151–155. https://doi.org/10.1016/j.jns.2004.01.010

11. Hemifacial spasm and neurovascular compression / A. Y. Lu, J. T. Yeung, J. L. Gerrard [et al.] // The Scientific World Journal. – 2014. – Vol. 2014. – Art. 349319. https://doi.org/10.1155/2014/349319

12. Марьенко, И. П. Значимость комплексного вестибулярного тестирования в объективизации процесса перехода нейроваскулярного контакта в нейроваскулярный конфликт и дифференциальной диагностики вестибулярной пароксизмии / И. П. Марьенко, С. А. Лихачев // Неврология и нейрохирургия. Восточная Европа. – 2020. – Т. 10, № 2. – С. 244–258.

13. Neurotologic Complications Following Microvascular Decompression: A Retrospective Study / M. Bartindale, A. Mohamed, J. Bell [et al.] // Journal of Neurological Surgery. Part B, Skull Base. – 2020. – Vol. 81, N 1. – P. 37–42. https://doi.org/10.1055/s-0039-1677688

14. Factors Related to Hemifacial Spasm Recurrence in Patients Undergoing Microvascular Decompression–A Systematic Review and Meta-Analysis / G. Menna, M. Battistelli, A. Rapisarda [et al.] // Brain Sciences. – 2022. – Vol. 12, N 5. – Art. 583. https://doi.org/10.3390/brainsci12050583

15. Discovery of a new waveform for intraoperative monitoring of hemifacial spasms / X. Zheng, W. Hong, Y. Tang [et al.] // Acta Neurochirurgica (Wien). – 2012. – Vol. 154, N 5. – P. 799–805. https://doi.org/10.1007/s00701-012-1304-6

16. Combined intraoperative monitoring of abnormal muscle response and Z-L response for hemifacial spasm with tandem compression type / M. Yang, X. Zheng, T. Ying [et al.] // Acta Neurochirurgica (Wien). – 2014. – Vol. 156, N 6. – P. 1161–1166. https://doi.org/10.1007/s00701-014-2015-y

17. The Effects of Combined Intraoperative Monitoring of Abnormal Muscle Response and Z-L Response for Hemifacial Spasm / X. Zhang, H. Zhao, Y.-D. Tang [et al.] // World Neurosurgery. – 2017. – Vol. 108. – P. 367–373. https://doi.org/10.1016/j.wneu.2017.08.160

18. Validation of a short disease specific quality of life scale for hemifacial spasm: correlation with SF-36 / E.-K. Tan, S. Fook-Chong, S.-Y. Lum, J. Thumboo // Journal of Neurology, Neurosurgery, and Psychiatry. – 2005. – Vol. 76, N 12. – P. 1707–1710. https://doi.org/10.1136/jnnp.2005.065656

19. Improvement of Quality of Life in Patients with Hemifacial Spasm After Microvascular Decompression: A Prospective Study / J. Cheng, D. Lei, X. Hui, H. Zhang // World Neurosurgery. – 2017. – Vol. 107. – P. 549–553. https://doi.org/10.1016/j.wneu.2017.08.044

20. An investigation into quality of life improvement in patients undergoing microvascular decompression for hemifacial spasm / J. D. Lawrence, A. M. Frederickson, Y. F. Chang [et al.] // Journal of Neurosurgery. – 2018. – Vol. 128, N 1. – P. 193–201. https://doi.org/10.3171/2016.9.JNS161022

21. Long-term surgical results in microvascular decompression for hemifacial spasm: efficacy, morbidity and quality of life / M. Montava, V. Rossi, C. L. Curto Fais [et al.] // Acta Otorhinolaryngologica Italica. – 2016. – Vol. 36, N 3. – P. 220–227. https://doi.org/10.14639/0392-100X-899

References

1. Kongsaengdao S., Maneeton N., Maneeton B. The Five-Year Prospective Study of Quality of Life in Hemifacial Spasm Treated with Abo-Botulinum Toxin A. *Toxins (Basel)*, 2021, vol. 13, no. 3, art. 215. https://doi.org/10.3390/toxins13030215

2. Hanskamp L. A. J., Schermer T. R., van Leeuwen R. B. Long-term Prognosis of Vertigo Attacks and Health-related Quality of Life Limitations in Patients with Vestibular Paroxysmia. *Otology and Neurotology*, 2022, vol. 43, no. 4, pp. e475–e481. https://doi.org/10.1097/MAO.0000000000003465

3. Strupp M., Lopez-Escamez J. A., Kim J. S., Straumann D., Jen J. C., Carey J., Bisdorff A., Brandt T. Vestibular paroxysmia: diagnostic criteria. *Journal of Vestibular Research: Equilibrium and Orientation*, 2016, vol. 26, no. 5–6, pp. 409–415. https://doi.org/10.3233/VES-160589

4. Trashin A. V., Shulev Yu. A., Bogdanova E. M. Quality of life in patients with hemifacial spasm after microvascular decompression and botulinum toxin therapy. *Voprosy neirokhirurgii imeni N. N. Burdenko = Problems of Neurosurgery named after N. N. Burdenko*, 2023, vol. 87, no. 1, pp. 64–69. https://doi.org/10.17116/neiro20238701164 (in Russian).

5. Niu X., Sun H., Yuan F., Chen X., Wei Z., Wang H., Ren J., Zhang J., Li W. Microvascular decompression in patients with hemifacial spasm. *Brain and Behavior*, 2019, vol. 9, no. 11, art. e01432. https://doi.org/10.1002/brb3.1432

6. Kaufmann A. M. Hemifacial spasm: a neurosurgical perspective. *Journal of Neurosurgery*, 2023, vol. 140, no. 1, pp. 240–247. https://doi.org/10.3171/2023.5.JNS221898

7. Lee J. A., Jo K. W., Kong D. S., Park K. Using the new clinical grading scale for quantification of the severity of hemifacial spasm: correlations with a quality of life scale. *Stereotactic and Functional Neurosurgery*, 2012, vol. 90, no. 1, pp. 16–19. https://doi.org/10.1159/000330396

8. Lins L., Carvalho F. M. SF-36 total score as a single measure of health-related quality of life: Scoping review. *SAGE Open Medicine*, 2016, no. 4, art. 2050312116671725. https://doi.org/10.1177/2050312116671725

9. Alciato L., Simon F., Hervochon R., Trunet S., Nouet A., Tankéré F. Quality of life after hemifacial spasm surgery: French versions of the HFS-8 and HFS-30 questionnaires. *European Annals of Otorhinolaryngology, Head and Neck Disease*, 2021, vol. 138, no. 6, pp. 425–430. https://doi.org/10.1016/j.anorl.2021.03.006

10. Tan E.-K., Fook-Chong S., Lum S.-Y., Lim E. Botulinum toxin improves quality of life in hemifacial spasm: validation of a questionnaire (HFS-30). *Journal of the Neurological Sciences*, 2004, vol. 219, no. 1–2, pp. 151–155. https://doi.org/10.1016/j.jns.2004.01.010

11. Lu A. Y., Yeung J. T., Gerrard J. L., Michaelides E. M., Sekula R. F. (Jr.), Bulsara K. R. Hemifacial spasm and neurovascular compression. *The Scientific World Journal*, 2014, vol. 2014, art. 349319. https://doi.org/10.1155/2014/349319

12. Mar'enko I. P., Likhachev S. A. The significance of comprehensive vestibular testing in objectifying the process of transition from neurovascular contact to neurovascular conflict and in the differential diagnosis of vestibular paroxysmia. *Nevrologiya i neirokhirurgiya. Vostochnaya Evropa = Neurology and Neurosurgery. Eastern Europe*, 2020, vol. 10, no. 2, pp. 244–258 (in Russian).

13. Bartindale M., Mohamed A., Bell J., Kircher M., Hill J., Anderson D., Leonetti J. Neurotologic Complications Following Microvascular Decompression: A Retrospective Study. *Journal of Neurological Surgery. Part B, Skull Base*, 2020, vol. 81, no. 1, pp. 37–42. https://doi.org/10.1055/s-0039-1677688

14. Menna G., Battistelli M., Rapisarda A., Izzo A., D'Ercole M., Olivi A., Montano N. Factors Related to Hemifacial Spasm Recurrence in Patients Undergoing Microvascular Decompression–A Systematic Review and Meta-Analysis. *Brain Sciences*, 2022, vol. 12, no. 5, art. 583. https://doi.org/10.3390/brainsci12050583

15. Zheng X., Hong W., Tang Y., Ying T., Wu Z., Shang M., Feng B., Zhang W., Hua X., Zhong J., Li S. Discovery of a new waveform for intraoperative monitoring of hemifacial spasms. *Acta Neurochirurgica (Wien)*, 2012, vol. 154, no. 5, pp. 799–805. https://doi.org/10.1007/s00701-012-1304-6

16. Yang M., Zheng X., Ying T., Zhu J., Zhang W., Yang X., Li S. Combined intraoperative monitoring of abnormal muscle response and Z-L response for hemifacial spasm with tandem compression type. *Acta Neurochirurgica (Wien)*, 2014, vol. 156, no. 6, pp. 1161–1166. https://doi.org/10.1007/s00701-014-2015-y

17. Zhang X., Zhao H., Tang Y.-D., Zhu J., Zhou P., Yuan Y., Li S.-T. The Effects of Combined Intraoperative Monitoring of Abnormal Muscle Response and Z-L Response for Hemifacial Spasm. *World Neurosurgery*, 2017, vol. 108, pp. 367–373. https://doi.org/10.1016/j.wneu.2017.08.160.

18. Tan E.-K., Fook-Chong S., Lum S.-Y., Thumboo J. Validation of a short disease specific quality of life scale for hemifacial spasm: correlation with SF-36. *Journal of Neurology, Neurosurgery, and Psychiatry*, 2005, vol. 76, no. 12, pp. 1707–1710. https://doi.org/10.1136/jnnp.2005.065656

19. Cheng J., Lei D., Hui X., Zhang H. Improvement of Quality of Life in Patients with Hemifacial Spasm After Microvascular Decompression: A Prospective Study. *World Neurosurgery*, 2017, vol. 107, pp. 549–553. https://doi.org/10.1016/j.wneu.2017.08.044

20. Lawrence J. D., Frederickson A. M., Chang Y. F., Weiss P. M., Gerszten P. C., Sekula R. F. An investigation into quality of life improvement in patients undergoing microvascular decompression for hemifacial spasm. *Journal of Neurosurgery*, 2018, vol. 128, pp. 193–201. https://doi.org/10.3171/2016.9.JNS161022

21. Montava M., Rossi V., Curto Fais C. L., Mancini J., Lavieille J.-P. Long-term surgical results in microvascular decompression for hemifacial spasm: efficacy, morbidity and quality of life. *Acta Otorhinolaryngologica Italica*, 2016, vol. 36, no. 3, pp. 220–227. https://doi.org/10.14639/0392-100X-899

Информация об авторах

Родич Антон Викторович – канд. мед. наук, врач-нейрохирург, заведующий отделением. Клиника «Мерси» (ул. Игнатенко, 8, 220035, г. Минск, Республика Беларусь). E-mail: a.rodzich@mail.ru

Сидорович Рышард Ромуальдович – д-р мед. наук, профессор, заведующий нейрохирургическим отделом. РНПЦ неврологии и нейрохирургии (ул. Ф. Скорины, 24, 220114, г. Минск, Республика Беларусь). E-mail: RR.sidirovych@gmail.com

Марьенко Ирина Павловна – д-р мед. наук, доцент, гл. науч. сотрудник. РНПЦ неврологии и нейрохирургии (ул. Ф. Скорины, 24, 220114, г. Минск, Республика Беларусь). E-mail: iramaryenko@gmail.com

Лущик Павел Евгеньевич – канд. техн. наук, вед. науч. сотрудник. Научно-технологический парк БНТУ «Политехник» (ул. Я. Коласа, 24, к. 34/1, 220013, г. Минск, Республика Беларусь). E-mail: pavel-86lu@yandex.ru

Бодяк Денис Андреевич – вед. инженер. Научно-технологический парк БНТУ «Политехник» (ул. Я. Коласа, 24, к. 34/1, 220013, г. Минск, Республика Беларусь). E-mail: denis.bodyak@park.bntu.by

Рафальский Игорь Владимирович – канд. техн. наук, доцент, вед. науч. сотрудник. Научно-технологический парк БНТУ «Политехник» (ул. Я. Коласа, 24, к. 34/1, 220013, г. Минск, Республика Беларусь). E-mail: rafalski@park.bntu.by

Давидян Артур Валерьевич – науч. сотрудник, врач-нейрохирург. РНПЦ неврологии и нейрохирургии (ул. Ф. Скорины, 24, 220114, г. Минск, Республика Беларусь). E-mail: Av.davidian@gmail.com

Забродец Глеб Викторович – канд. мед. наук, вед. науч. сотрудник. РНПЦ неврологии и нейрохирургии (ул. Ф. Скорины, 24, 220114, г. Минск, Республика Беларусь). E-mail: glebzabrodzets@gmail.com9

Information about the authors

Anton V. Rodich – Ph. D. (Med.), Neurosurgeon, Head of the Department. Mercy Clinic (8, Ignatenko Str., 220035, Minsk, Republic of Belarus). E-mail: a.rodzich@mail.ru

Ryshard R. Sidorovich – D. Sc. (Med.), Professor, Head of the Neurosurgical Department. Republican Scientific and Practical Center of Neurology and Neurosurgery (24, F. Skorina Str., 220114, Minsk, Republic of Belarus). E-mail: RR.sidirovych@gmail.com

Iryna P. Maryenko – D. Sc. (Med.), Associate Professor, Chief Researcher. Republican Scientific and Practical Center of Neurology and Neurosurgery (24, F. Skorina Str., 220114, Minsk, Republic of Belarus). E-mail: iramaryenko@gmail.com

Pavel E. Lushchyk – Ph. D. (Eng.), Leading Researcher. Science and Technology Park of BNTU “Polytechnic” (24, Y. Kolasa Str., 34/1, 220013, Minsk, Republic of Belarus). E-mail: pavel-86lu@yandex.ru

Dzianis A. Badziak – Leading Engineer. Science and Technology Park of BNTU “Polytechnic” (24, Y. Kolasa Str., 34/1, 220013, Minsk, Republic of Belarus). E-mail: denis.bodyak@park.bntu.by

Igor V. Rafalski – Ph. D. (Eng.), Associate Professor, Leading Researcher. Science and Technology Park of BNTU “Polytechnic” (24, Y. Kolasa Str., 34/1, 220013, Minsk, Republic of Belarus). E-mail: rafalski@park.bntu.by

Artur V. Davidyan – Researcher, Neurosurgeon. Republican Scientific and Practical Center of Neurology and Neurosurgery (24, F. Skorina Str., 220114, Minsk, Republic of Belarus). E-mail: Av.davidian@gmail.com

Gleb V. Zabrodzets – Ph. D. (Med.), Leading Researcher. Republican Scientific and Practical Center of Neurology and Neurosurgery (24, F. Skorina Str., 220114, Minsk, Republic of Belarus). E-mail: glebzabrodzets@gmail.com

ISSN 1814-6023 (Print)
ISSN 2524-2350 (Online)
УДК 575.17:612.143-055.26
https://doi.org/10.29235/1814-6023-2026-23-4-345-352

Поступила в редакцию 19.11.2025
Received 19.11.2025

И. А. Топол, А. В. Елыкова, И. С. Полякова, Н. А. Рудых

Белгородский государственный национальный исследовательский университет, Белгород, Российская Федерация

ВЗАИМОСВЯЗЬ ПОЛИМОРФИЗМА rs1042713 ГЕНА *ADRB2* С УРОВНЕМ АРТЕРИАЛЬНОГО ДАВЛЕНИЯ У БЕРЕМЕННЫХ ЖЕНЩИН

Аннотация. Цель исследования – проанализировать взаимосвязь полиморфизма Arg46Gly *ADRB2* (rs1042713) в качестве потенциального генетического фактора с уровнем артериального давления (АД) у беременных женщин.

В исследовании приняли участие 270 женщин (180 – с гипертензивными расстройствами при гестации и 90 – с физиологическим течением беременности, контрольная группа). Геномную ДНК выделяли из периферической крови стандартным фенольно-хлороформным методом, проводили ПЦР с применением амплификатора Real-Time CFX96 Touch (Bio-Rad Laboratories, США). Олигонуклеотидные последовательности праймеров и зонды были произведены компанией ООО «ДНК-Синтез» (Россия). Генотипирование β2-адренорецептора (Arg46Gly *ADRB2*) осуществлялось методом детекции TaqMan-зондов по данным величин относительных единиц флуоресценции каждого зонда на амплификаторе Real-Time CFX96 Touch с детектирующей системой в режиме Real-time. Для дискриминации аллелей использовалась программа Bio-Rad IQ5 Standart Edition.

В результате проведенного молекулярно-генетического исследования нами установлена определенная связь полиморфизма Arg46Gly *ADRB2* с уровнем АД у беременных женщин. Анализ распределения аллельных частот исследуемого полиморфизма показал, что аллельный вариант Gly гена *ADRB2* встречается чаще у женщин экспериментальной группы (70,95 %), чем у женщин группы контроля (49,44 %). Также в исследуемой выборке мы обнаружили статистически значимое незначительное влияние генотипов Gly/Gly и Arg/Arg rs1042713 ($p < 0,05$) на более высокий уровень АД по сравнению с генотипом Gly/Arg ($p < 0,05$). Кроме того, нами установлены более высокие уровни систолического, диастолического и пульсового АД у женщин, гомозиготных по аллелю Gly, по сравнению с женщинами с генетическими моделями Arg/Arg и Gly/Arg ($p < 0,05$).

Таким образом, экспериментально установлено, что полиморфизм гена Arg46Gly *ADRB2* (rs1042713) может играть заметную роль в предрасположенности к развитию гипертензивных расстройств у женщин при гестации и выступает как информативный генетический маркер.

Ключевые слова: беременность, сердечно-сосудистая система, артериальное давление, гипертензивные расстройства, ген β2-адренорецептора, полиморфизм Arg46Gly *ADRB2* (rs1042713)

Для цитирования: Взаимосвязь полиморфизма rs1042713 гена *ADRB2* с уровнем артериального давления у беременных женщин / И. А. Топол, А. В. Елыкова, И. С. Полякова, Н. А. Рудых // Весці Нацыянальнай акадэміі навук Беларусі. Серыя медыцынскіх навук. – 2026. – Т. 23, № 4. – С. 345–352. https://doi.org/10.29235/1814-6023-2026-23-4-345-352

Inna A. Topol, Anna V. Elykova, Irina S. Polyakova, Natalya A. Rudykh

Belgorod State National Research University, Belgorod, Russian Federation

RELATIONSHIP BETWEEN THE rs1042713 *ADRB2* GENE POLYMORPHISM AND BLOOD PRESSURE LEVEL IN PREGNANT WOMEN

Abstract. The aim of study was to analyze the relationship between the Arg46Gly *ADRB2* polymorphism (rs1042713) as a potential genetic factor, and blood pressure (BP) levels in pregnant women.

The study involved 240 women (180 women with hypertensive disorders during gestation and 90 women with physiological pregnancy, as the control group). Genomic DNA was isolated from peripheral blood by the standard phenol-chloroform method and then used for polymerase chain reaction (PCR) on a CFX96 Touch Real-Time thermal cycler (Bio-Rad Laboratories, USA). Primer and probe oligonucleotides were synthesized by DNA-Sintez LLC (Russia). Genotyping of Arg46Gly *ADRB2* was performed with TaqMan probes (based on the relative fluorescence units of each probe) on the CFX96 Touch thermal cycler with a detection system in Real-time mode. Alleles were discriminated using Bio-Rad iQ5 Standard Edition software.

The molecular genetic study revealed an association between the Arg46Gly *ADRB2* polymorphism and blood pressure level in pregnant women.

Analysis of the allelic frequency distribution of the polymorphism showed that the Gly allele of the *ADRB2* gene was more common in women with hypertensive disorders (70.95 %) than in the control group (49.44 %). Also, in the study sample, we found a statistically significant but small effect of the Gly/Gly and Arg/Arg rs1042713 genotypes ($p < 0.05$) on higher BP levels compared with the Gly/Arg genotype ($p < 0.05$). In addition, systolic, diastolic, and pulse BP levels were higher in women homozygous for the Gly allele than in women with the Arg/Arg and Gly/Arg genotypes ($p < 0.05$).

Thus, it has been experimentally established that the Arg46Gly *ADRB2* (rs1042713) gene polymorphism may play a significant role in the predisposition to hypertensive disorders in women during gestation and may serve as an informative genetic marker.

Keywords: pregnancy, cardiovascular system, blood pressure, hypertensive disorders, β2-adrenergic receptor gene, Arg46Gly *ADRB2* (rs1042713) polymorphism

For citation: Topol I. A., Elykova A. V., Polyakova I. S., Rudy\kh N. A. Relationship between the rs1042713 *ADRB2* gene polymorphism and blood pressure level in pregnant women. *Vestsi Natsyyanal'nai akademii navuk Belarusi. Seryya medytsynskikh navuk = Proceedings of the National Academy of Sciences of Belarus. Medical series*, 2026, vol. 23, no. 4, pp. 345–352 (in Russian). https://doi.org/10.29235/1814-6023-2026-23-4-345-352

Введение. В период гестации для поддержания растущего плода женский организм претерпевает огромные адаптационные функциональные изменения, которые затрагивают все системы органов. В результате этих трансформаций физиология беременной женщины отличается от физиологии небеременной и сопровождается серьезными системными гемодинамическими перестройками, характеризующимися ремоделированием эндокринной, сердечно-сосудистой и почечной функций, что приводит к гипергидратации, гиперволемии материнской крови, изменению сердечной нагрузки и гипердинамическому кровообращению [1, 2]. Кроме того, в первом триместре беременности системная вазодилатация, обусловленная реакцией на различные гормоны, приводит к увеличению почечного кровотока и скорости клубочковой фильтрации и через активацию симпатической нервной системы запускает ренин-ангиотензин-альдостероновую систему, что в сочетании с модифицированной канальцевой активностью вызывает изменения в электролитном балансе и общем запасе воды в организме, и, как следствие, вызывает так называемую физиологическую гипонатриемию [3]. Снижение концентрации катионов (прежде всего Na^+) является одной из ведущих причин гипоосмолярности плазмы крови при физиологической беременности. При этом ключевыми жизненно важными показателями для оценки физиологического состояния беременных женщин являются частота сердечных сокращений и артериальное давление (АД) [2, 3], которые имеют первостепенное значение для оценки возможных гипертензивных расстройств, связанных с периодом гестации [3].

Известно, что гипертензивные расстройства во время беременности имеют сильный генетический компонент [4]. Симпатическая нервная система вносит свой вклад в регуляцию АД. А ген *ADRB2* как ключевой ген адренергического пути симпатической нервной системы играет критическую роль в сердечном выбросе, тонусе гладкой мускулатуры, общем периферическом сосудистом сопротивлении, высвобождении ренина и экскреции натрия почками, а также реагирует на симпатическую стимуляцию расширением сосудов и высвобождением оксида азота в эндотелии, таким образом участвуя в регуляции АД [5, 6]. Интересно, что β2-адренергический рецептор (β2-AR), экспрессирующийся в ранних эндосомах, ближе к плазматической мембране, проявляет кардиопротекторную активность. Считается, что передача сигналов через β-адренергические рецепторы играет важную роль в регуляции функции и процессов сердечно-сосудистой системы. Бета-2-адренорецептор состоит из 413 аминокислот с 7 трансмембранными доменами, 3 внеклеточными и 3 внутриклеточными петлями, внеклеточным NH2-концом и внутриклеточным С-хвостом. Это член семейства рецепторов, сопряженных с G-белком, и продукт гена без интронов с 1 242 основаниями [4, 5]. *ADRB2*, кодирующий этот рецептор, был обнаружен на длинном плече хромосомы 5q31-33.

С развитием технологии определения точного расположения нуклеотидной последовательности в молекуле ДНК было обнаружено, что все больше однонуклеотидных полиморфизмов (так называемых снипов (от англ. Single Nucleotide Polymorphism, SNP)) связаны с предрасположенностью к гипертензивным расстройствам [4, 7]. С точки зрения физиологии варианты гена *ADRB2* могут стать причиной данных осложнений за счет ослабления вазодилатации, что сопровождается увеличением сосудистого сопротивления. Были идентифицированы несколько генетических полиморфизмов в *ADRB2*, наиболее распространенным из которых являлся функциональный вариант, влияющий на аминокислоты 16, 27 и 164, Arg46Gly. Распространенные SNP включают изменение положения 46-го нуклеотида, которое приводит к появлению аминокислотной последовательности β2-AR, содержащей глицин (Gly) в положении 16 вместо аргинина (Arg), и изменение положения 79-го нуклеотида, которое приводит к образованию глутами-

на (Gln) вместо глутамата (Glu) в позиции 27. Замена аминокислоты в 164-м положении имеет наиболее значительные сердечно-сосудистые последствия, однако вариант с изолейцином (Ile) встречается крайне редко, и гомозиготная форма у людей отсутствует [4, 7]. Arg46Gly (rs1042713, Arg16Gly) является наиболее распространенным. Было замечено, что он коррелирует с некоторыми клиническими особенностями сердечно-сосудистой заболеваний, включая гипертензивные расстройства [4, 7]. Кроме того, было показано, что замена Arg16→Gly модулирует поведение β_2-адренергических рецепторов, изменяя связывание с лигандом и снижение регуляции после воздействия агониста.

Из-за ключевой роли в регуляции сердечно-сосудистой функции генетическая изменчивость β2-AR интенсивно изучалась в течение последнего десятилетия. Однако многофакторность и полигенность гипертензивных осложнений обусловили малоубедительность выявления специфических полиморфизмов. Тем не менее, взаимосвязь между вариацией гена *ADRB2* и функцией β2-AR стала фундаментальным физиологическим вопросом, и стратегии «физиологического наведения мостов» появились как средство определения того, влияет ли вариация в гене *ADRB2* на промежуточные физиологические признаки, имеющие отношение к патогенезу сердечно-сосудистых заболеваний, в том числе и у беременных женщин.

Цель исследования – проанализировать взаимосвязь полиморфизма Arg46Gly *ADRB2* (rs1042713) в качестве потенциального генетического фактора с уровнем АД у беременных женщин.

Материалы и методы исследования. Участницами нашего исследования стали 270 женщин, отобранные в Белгородской областной клинической больнице (перинатальном центре) в период с 2008 по 2017 г. Все методы/процедуры этого исследования были одобрены Советом по этике Белгородского государственного университета. Получение подписанного информированного согласия являлось обязательным критерием отбора для участия в клиническом исследовании, в рамках которого в выборку были включены беременные женщины (n = 90) с физиологическим течением гестации и беременные женщины с повышенным АД (n = 180). Возраст женщин варьировался от 20 до 43 лет (средний возраст – 27,98 ± 4,50 года). Основные обследования участниц (клинические и лабораторные) проводились в отделении патологической беременности № 1 Перинатального центра Белгородской областной клинической больницы Святителя Иоасафа.

Критерии включения в эксперимент: русская этническая принадлежность и беременность на позднем сроке гестации. Участниками были неродственные русские женщины, родившиеся в Центральной России. Выборки контрольной группы и группы наблюдения были вероятностными непрерывными и случайными. Клинические характеристики и биохимические показатели всех участников были собраны для стратифицированного анализа (анкетирование, расчет индекса массы тела, измерение АД и др.). Дизайн исследования включал изучение уровня АД, в том числе с учетом индекса массы тела, и изучение взаимосвязей между Arg46Gly *ADRB2* (rs1042713) и показателями функционирования сердечно-сосудистой системы. Уровень АД измерялся дважды в соответствии с рекомендациями Американской ассоциации кардиологов опытным акушером утром (между 07:00–09:00) и вечером (между 19:00–21:00). Данные об уровне АД до беременности были получены из медицинских карт каждой участницы. Среднее АД (Mean arterial pressure, MAP, мм рт. ст.) рассчитывали следующим образом:

$$\text{MAP} = (\text{САД} + 2 \times \text{ДАД}) / 3,$$

где САД – это систолическое АД, а ДАД – диастолическое АД.

ДНК выделяли, изолировали и очищали из крови (из локтевой вены брали 4–5 мл) с использованием хорошо известной процедуры с фенолом/хлороформом. Генотипирование SNP проводили с применением системы ПЦР в реальном времени на амплификаторе Real-Time CFX96 Touch (Bio-Rad Laboratories, США). Слепые копии (5 % изученных образцов ДНК) были включены для контроля качества.

Генотипирование полиморфизма Arg46Gly *ADRB2* (rs1042713) осуществлялось методом детекции TaqMan-зондов по данным величин относительных единиц флуоресценции каждого зонда на амплификаторе Real-Time CFX96 Touch с детектирующей системой в режиме Real-time. Для дискриминации аллелей использовалась программа Bio-Rad IQ5 Standart Edition.

Статистические методы. Для межгрупповых сравнений частот аллелей и генотипов полиморфизма гена Arg46Gly *ADRB2* (rs1042713) использовали критерий хи-квадрат. Распределение количественных показателей, таких как САД, ДАД, МАР и пульсовое давление (разница между САД и ДАД; ПАД), до беременности и в конце беременности определяли с помощью теста Шапиро – Уилка. Поскольку значения количественных признаков не соответствовали нормальному распределению, их описывали с использованием медианы (Me) и межквартильного диапазона (Q_{25}–Q_{75}) и сравнивали между группами с использованием теста Манна – Уитни. Все статистические анализы проводились в программе Statistica для Windows v.6.0 (StatSoft, США). Различия считали значимыми при $p < 0,05$.

Результаты и их обсуждение. В нашем исследовании мы проанализировали взаимосвязь полиморфизма Arg46Gly *ADRB2* (rs1042713) в качестве потенциального генетического фактора с уровнем АД у беременных с физиологическим течением гестации и при развитии гипертензивных осложнений. Данные сравнительного анализа генотипов исследуемых полиморфных локусов в группе женщин с нормотензивной беременностью и у женщин экспериментальной группы представлены в табл. 1 и 2 соответственно. Наблюдаемые частоты аллелей и генотипов находились в равновесии Харди – Вайнберга ($p < 0,05$).

Таблица 1. **Распределение частот аллелей Arg46Gly *ADRB2* (rs1042713) у женщин с гипертензивными расстройствами при гестации и с нормотензивной беременностью**

Table 1. **Distribution of Arg46Gly *ADRB2* (rs1042713) allele frequencies in women with hypertensive disorders during gestation and normotensive pregnancy**

Ген	Аллель	Женщины с нормотензивной беременностью, чел. (%)	Женщины с гипертензивными расстройствами, чел. (%)	*p*
Arg46Gly *ADRB2* (rs1042713)	*n*	178 (100,00 %)	356 (100,00 %)	0,005
	Gly	**88 (49,44 %)**	**254 (70,95 %)**	
	Arg	**90 (50,56 %)**	**102 (29,05 %)**	

Примечание. Здесь и в табл. 2, 3 *p* – достигнутый уровень значимости для равновесия Харди – Вайнберга, полужирным шрифтом выделены достоверно значимые данные.

Анализ распределения частот аллелей Arg46Gly *ADRB2* (rs1042713) с целью оценки взаимосвязи исследуемого гена с показателями АД у женщин с гипертензивными расстройствами показал более высокую встречаемость аллельного варианта Gly гена *ADRB2* (70,95 %), чем у женщин с нормотензивной беременностью (49,44 %) (табл. 1).

Таблица 2. **Генотипические частоты Arg46Gly *ADRB2* (rs1042713) у женщин с нормотензивной беременностью и с гипертензивными расстройствами**

Table 2. **Genotype frequencies of Arg46Gly *ADRB2* (rs1042713) in women with normotensive pregnancy and hypertensive disorders**

Ген	Генотип	Женщины с нормотензивной беременностью, чел. (%)	Женщины с гипертензивными расстройствами, чел. (%)	*p*
Arg46Gly *ADRB2* (rs1042713)	*n*	89 (100,00 %)	179 (100,00 %)	
	Gly/Gly	**28 (31,46 %)**	**84 (46,93 %)**	0,023
	Gly/Arg	**49 (55,06 %)**	**73 (40,78 %)**	0,038
	Arg/Arg	12 (13,48 %)	22 (12,29 %)	0,936

Генотипические частоты Arg46Gly *ADRB2* (rs1042713) у женщин с нормотензивной беременностью составляли: Gly/Gly – 31,46 % и Gly/Arg – 55,06 %, тогда как у женщин с гипертензивными расстройствами они были следующие: Gly/Gly – 46,93 % и Gly/Arg – 40,78 % ($p = 0,023$, $p = 0,038$ соответственно, табл. 2). Следовательно, в исследуемой выборке мы обнаружили статистически значимое незначительное влияние генотипов Gly/Gly и Gly/Arg rs1042713 ($p = 0,023$, $p = 0,038$) на более высокий уровень АД. Заслуживает внимания тот факт, что информация по изучению распределения частот аллелей и генотипов гена *ADRB2*, а также его влияния на уровень АД у беременных женщин в отечественных источниках немногочисленна.

Дальнейшим шагом нашего исследования стало оценивание влияния Arg46Gly *ADRB2* (rs1042713) на уровни САД, ДАД и ПАД при гестации. При этом изначально были изучены основные показатели АД у контрольной и экспериментальной групп женщин до наступления беременности (табл. 3). Выявлено, что у женщин с гипертензивными расстройствами также наблюдалось незначительное повышение АД до наступления гестации.

В результате проведенного молекулярно-генетического исследования нами показано, что у женщин исследуемой выборки, гомозиготных по аллелю Gly, наблюдаются более высокие уровни САД, ДАД и ПАД по сравнению с женщинами с генетическими моделями Arg/Arg и Gly/Arg ($p < 0,05$) (табл. 4).

Таблица 3. **Ассоциация полиморфизма Arg46Gly *ADRB2* (rs1042713) с параметрами АД до беременности у женщин с гипертензивными расстройствами при гестации и с нормотензивной беременностью, Me (Q_{25}–Q_{75})**

Table 3. **Association of the Arg46Gly *ADRB2* (rs1042713) polymorphism with blood pressure parameters before pregnancy in women with hypertensive disorders during gestation and normotensive pregnancy, Me (Q_{25}–Q_{75})**

Переменная	Женщины с нормотензивной беременностью		Женщины с гипертензивными расстройствами		*p*
	Me	Q_{25}–Q_{75}	Me	Q_{25}–Q_{75}	
Syst. BP (САД), мм рт. ст.	**103,00**	100,00–110,00	**140,00**	120,00–150,00	0,001
Diast. BP (ДАД), мм рт. ст.	65,00	60,00–70,00	**80,00**	70,00–80,00	0,001
Pulse BP (ПАД), мм рт. ст.	38,00	30,00–40,00	**50,00**	40,00–50,00	0,009
MAP, мм рт. ст.	79,57	75,00–83,34	83,34	83,34–90,00	0,001

Таблица 4. **Взаимосвязь Arg46Gly *ADRB2* (rs1042713) с показателями АД у женщин в период беременности, Me (Q_{25}–Q_{75})**

Table 4. **Relationship between Arg46Gly *ADRB2* (rs1042713) and blood pressure in women during pregnancy, Me (Q_{25}–Q_{75})**

Arg46Gly *ADRB2* (rs1042713)	Женщины с нормотензивной беременностью, чел.			Женщины с гипертензивными расстройствами, чел.			*p*, Gly/Gly	*p*, Gly/Arg	*p*, Arg/Arg
	Gly/Gly, 28	Gly/Arg, 49	Arg/Arg, 12	Gly/Gly, 84	Gly/Arg, 73	Arg/Arg, 22			
	Me (Q_{25}–Q_{75})	Me (Q_{25}–Q_{75})	Me (Q_{25}–Q_{75})	Me (Q_{25}–Q_{75})	Me (Q_{25}–Q_{75})	Me (Q_{25}–Q_{75})			
Syst. BP (САД), мм рт. ст.	105,00 (100,00–115,00)	108,00 (100,00–115,00)	110,00 (100,00–115,00)	145,00 (130,00–150,00)	140,00 (130,00–150,00)	140,00 (130,00–150,00)	0,005	0,006	0,005
Diast. BP (ДАД), мм рт. ст.	72,00 (70,00–80,00)	75,00 (70,00–80,00)	75,00 (70,00–80,00)	90,00 (80,00–95,00)	85,00 (80,00–95,00)	85,00 (80,00–95,00)	0,006	0,007	0,007
Pulse BP (ПАД), мм рт. ст.	35,00 (30,00–40,00)	35,00 (30,00–40,00)	32,00 (30,00–40,00)	50,00 (45,00–60,00)	50,00 (45,00–60,00)	45,00 (45,00–60,00)	0,009	0,009	0,008
MAP, мм рт. ст.	86,00 (83,33–90,00)	85,00 (83,33–90,00)	85,00 (83,33–90,00)	107,75 (100,00–113,33)	106,67 (100,00–113,33)	105,53 (100,00–113,33)	0,004	0,004	0,003

Примечание. *p* – достигнутый уровень значимости для равновесия Харди – Вайнберга.

Таким образом, нами зафиксировано важное патогенетическое значение при беременности генетического полиморфизма Arg46Gly *ADRB2*. Этот молекулярно-генетический маркер оказался вовлечен в формирование уровня АД у женщин как до беременности, так и в процессе гестации.

Как известно, ренин-ангиотензин-альдостероновая система играет решающую роль в поддержании гомеостаза сердечно-сосудистой функции, особенно в регуляции АД [8]. Его дисфункция может привести к ряду сердечно-сосудистых заболеваний, в том числе к развитию гипертензивных расстройств у беременных [9–11]. А ген *ADRB2* является потенциальным генетическим фактором, ассоциированным с гипертензивными осложнениями, и присутствие патологических аллелей повышает вероятность нарушения физиологической регулировки уровня АД. Известно, что однонуклеотидный полиморфизм в *ADRB2* вызывает изменения в структурной кон-

формации рецептора, которые в конечном итоге влияют на его функцию, а усиление функции β-адренергического рецептора, обусловленное аллелем G, может усугублять сердечную дисфункцию [4, 12, 13]. SNP *ADRB2* были связаны с характеристиками АД (САД, ДАД) во многих исследованиях, что позволяет предположить, что этот регион может быть важен в регуляции АД. А молекулярные процессы, связанные с *ADRB2*, предполагают множество потенциальных механизмов, с помощью которых изменения в этом генетическом локусе могут изменять риск развития гипертонической болезни во время беременности. Эти изменения были продемонстрированы и нашими исследованиями. При оценке связи полиморфизма Arg46Gly *ADRB2* (rs1042713) с уровнем АД нами установлено, что аллель Gly встречался намного чаще среди лиц с АД, чем аллель Arg (70,95 и 29,05 % соответственно), и, следовательно, у женщин, гомозиготных по аллелю Gly (во всех экспериментальных группах), в период беременности, наблюдались более высокие уровни САД, ДАД и ПАД. Наши результаты согласуются с данными, полученными и в других исследованиях [13, 14]. Так, среди участниц исследования из стран Африки и Карибского бассейна вариант Gly16 был ассоциирован с повышенным риском артериальной гипертензии [4, 6, 15]. А в европеоидной и японской популяциях полиморфизмы гена *ADRB2* вовлечены в патологические процессы: измененную экспрессию рецепторов, их перенос (интернализацию) и десенсибилизацию, что способствует росту риска сердечно-сосудистых патологий [5, 16]. Более того, исследование, проведенное среди шведской популяции, показало, что Arg46Gly *ADRB2* (rs1042713) был статистически значимо связан с повышением уровня САД [6]. Было проведено множество исследований по изучению связи между полиморфизмом Arg46Gly *ADRB2* и риском развития гипертонии в китайской популяции [4]. Функциональная роль полиморфизма *ADRB2* также наблюдалась в исследованиях M. Castellano et al., где было показана ассоциация гаплотипа R16-Q27 с повышенным АД [14]. Кроме того, в рамках еще одного скандинавского исследования выявлен повышенный риск развития гипертонии у пациентов с сахарным диабетом 2-го типа, гомозиготных по аллелю R16, при более высоких показателях САД [6]. А анализ немецких европеоидных близнецов определил, что полиморфизм Arg16Gly был связан с САД и ДАД в покое, во время умственной арифметики и при проведении холодового прессорного теста, а также с повышением ДАД во время вышеуказанных действий, которое было выше у гомозигот по аллелю Arg. Исследование J. H. Eisenach et al. выявило более высокое ДАД в состоянии покоя у гомозигот Gly, но не выявило связи полиморфизма Arg16Gly с реакциями сердечно-сосудистой системы [15]. А в работах N. Kato et al. у японских гипертоников не было статистической разницы между САД и ДАД и SNP (Arg16Gly и Gln27Glu) гена *ADRB2*. Анализ гаплотипов не выявил существенных различий в распространенности Gly16/Glu27, Gly16/Gln27 и Arg16/Gln27 у больных артериальной гипертензией по сравнению с группой контроля с нормальным давлением [16]. Тем не менее, согласно результатам двух недавних исследований, изучивших большие выборки этнических чернокожих африканцев и американцев, варианты Gly16Arg и Gln27Glu гена *ADRB2* демонстрируют статистически значимую связь с повышенным систолическим АД, что свидетельствует об их существенной роли в распространенности гипертонии в данных этнических группах [17, 18]. Таким образом, согласно многочисленным исследованиям, аллель G может приводить к повышенной активности симпатических нервов и, как следствие, более высокому кровяному давлению.

Заключение. В соответствии с целью исследования была продемонстрирована связь полиморфизма гена Arg46Gly *ADRB2* (rs1042713) с уровнем АД у беременных женщин. Отмечено, что данный полиморфный вариант способствует генетической предрасположенности к развитию гипертензивных осложнений у женщин при гестации и может выступать как информативный генетический маркер. Согласно нашим данным аллельный вариант Gly встречался намного чаще среди лиц с АД, чем аллельный вариант Arg. Выявлено, что у женщин с генетическими вариантами Gly/Gly наблюдаются более высокие уровни САД, ДАД и ПАД по сравнению с женщинами, имеющими генотипы Arg/Arg и Gly/Arg. Поэтому, оценивая показатели функционального состояния при беременности, необходимо обязательно учитывать нормы, свойственные данной категории женщин. Наше исследование подчеркивает необходимость учета физиологических/патофизиологических изменений, связанных с процессом гестации при анализе фенотипических эффектов генетических вариантов.

Конфликт интересов. Авторы заявляют об отсутствии конфликта интересов.

Список использованных источников

1. Cardiac output and peripheral vascular resistance during normotensive and hypertensive pregnancy – a systematic review and meta-analysis / E. G. Mulder, S. de Haas, Z. Mohseni [et al.] // BJOG. – 2022. – Vol. 129, N 5. – P. 696–707. https://doi.org/10.1111/1471-0528.16678

2. Beers, K. Kidney Physiology in Pregnancy / K. Beers, N. Patel // Advances in Chronic Kidney Disease. – 2020. – Vol. 27, N 6. – P. 449–454. https://doi.org/10.1053/j.ackd.2020.07.006

3. Blood pressure adjustments throughout healthy and hypertensive pregnancy: A systematic review and meta-analysis / de H. Sander, E. Mulder, N. Schartmann [et al.] // Pregnancy Hypertension. – 2022. – Vol. 27. – P. 51–58. https://doi.org/10.1016/j.preghy.2021.12.004

4. Association between the A46G polymorphism (rs1042713) in the β2-adrenergic receptor gene and essential hypertension susceptibility in the Chinese population: A PRISMA-compliant meta-analysis. / L. Yan, H. Wang, P. Liu [et al.] // Medicine. – 2020. – Vol. 99, N 46. – Art. e23164. https://doi.org/10.1097/MD.0000000000023164

5. Beta-Adrenergic Receptors Gene Polymorphisms are Associated With Cardiac Contractility and Blood Pressure Variability / L. Matuskova, B. Czippelova, Z. Turianikova [et al.] // Physiological Research. – 2021. – Vol. 70, N 3. – P. S327–S337. https://doi.org/10.33549/physiolres.934837

6. Status of β1-Adrenoceptor Signal Transduction System in Cardiac Hypertrophy and Heart Failure. / N. S. Dhalla, S. K. Bhullar, A. Adameova [et al.] // Reviews in Cardiovascular Medicine. – 2023. – Vol. 24, N 9. – Art. 264. https://doi.org/10.31083/j.rcm2409264

7. Associations of polymorphisms in the β2-adrenergic receptor gene with essential hypertension in Han Chinese population / Tang Zh., Li X., Liao D. // Molecular Biology Reports. – 2012. – Vol. 39. – P. 9339–9345. https://doi.org/10.1007/s11033-012-1750-5

8. Renin-angiotensin system in normal pregnancy and in preeclampsia: A comprehensive review / C. R. V. Leal, L. B. Costa, G. C. Ferreira [et al.] // Pregnancy Hypertension. – 2022. – Vol. 28. – P. 15–20. https://doi.org/10.1016/j.preghy.2022.01.011

9. Состояние микроциркуляции у беременных женщин с гипертензивными расстройствами в III триместре беременности / Т. О. Баев, И. А. Панова, Г. Н. Кузьменко [и др.] // Научные результаты биомедицинских исследований. – 2023. – Т. 9, № 1. – С. 113–128. https://doi.org/10.18413/2658-6533-2023-9-1-0-8

10. Peck Palmer, O. M. Preeclampsia: New Decade, New Diagnostic Efforts. / O. M. Peck Palmer, S. Das // The Journal of Applied Laboratory Medicine. – 2020. – Vol. 5, N 6. – P. 1149–1152. https://doi.org/10.1093/jalm/jfaa124

11. Решетников, Е. А. Полиморфизм генов, ассоциированных с возрастом менархе, и риск формирования осложнений беременности у женщин Центрально-Черноземного региона России / Е. А. Решетников // Научные результаты биомедицинских исследований. – 2021. – Т. 7, № 2. – С. 132–142. https://doi.org/10.18413/2658-6533-2021-7-2-0-3

12. Genetic Polymorphisms in Sepsis and Cardiovascular Disease: Do Similar Risk Genes Suggest Similar Drug Targets? / T. A. Nakada, W. Takahashi, E. Nakada [et al.] // Chest. – 2019. – Vol. 155, N 6. – P. 1260–1271. https://doi.org/10.1016/j.chest.2019.01.003

13. Clinic-laboratory blood parameters and the contribution of renin-angiotensin system gene polymorphisms in pregnant women with preeclampsia / O. Y. Bordaeva, N. N. I. Alayasa, Yu. S. Zezerova [et al.] // Research Results in Biomedicine. – 2025. – Vol. 11, N 2. – P. 200–214. https://doi.org/10.18413/2658-6533- 2025-11-2-0-1

14. β2-Adrenergic Receptor Gene Polymorphism, Age, and Cardiovascular Phenotypes / M. Castellano, F. Rossi, M. Giacchè [et al.] // Hypertension. – 2003. – Vol. 41, N 2. – P. 361–367. https://doi.org/10.1161/01.hyp.0000052831.85600.79

15. Frequencies of the Arg16Gly, Gln27Glu and Thr164Ile Adrenoceptor β2 Polymorphisms among Omanis / K. Al-Balushi, F. Zadjali, S. Al-Sinani [et al.] // Sultan Qaboos University Medical Journal. – 2015 – Vol. 15, N 4. – P. e486–e490. https://doi.org/10.18295/squmj.2015.15.04.007

16. Association Analysis of β 2 -Adrenergic Receptor Polymorphisms with Hypertension in Japanese / N. Kato, T. Sugiyama, H. Morita [et al.] // Hypertension. – 2001. – Vol. 37, N 2. – P. 286–292. https://doi.org/10.1161/01.hyp.37.2.286

17. Influence of ADRB1, ADRB2, and COMT Genetic Polymorphisms on Postoperative Outcomes of Patients Undergoing Cardiac Valve Surgery / S. Dai, M. Wenjuan, G. Qin [et al.] // Clinical Therapeutics. – 2021. – Vol. 43, N 2. – P. 349–359. E2. https://doi.org/10.1016/j.clinthera.2020.12.010

18. Matušková, L. Adrenergic Receptors Gene Polymorphisms and Autonomic Nervous Control of Heart and Vascular Tone / L. Matušková, M. Javorka // Physiological Research. – 2021. – Vol. 70, Suppl. 4. – P. S495–S510. https://doi.org/10.33549/physiolres.934799

References

1. Mulder E. G., de Haas S., Mohseni Z., Schartmann N., Abo Hasson F., Alsadah F., van Kuijk S., van Drongelen J., Spaanderman M., Ghossein-Doha C. Cardiac output and peripheral vascular resistance during normotensive and hypertensive pregnancy – a systematic review and meta-analysis. *BJOG*, 2022, vol. 129, no. 5, pp. 696–707. https://doi.org/10.1111/1471-0528.16678

2. Beers K., Patel N. Kidney Physiology in Pregnancy. *Advances in Chronic Kidney Disease*, 2020, vol. 27, no. 6, pp. 449–454. https://doi.org/10.1053/j.ackd.2020.07.006

3. Sander de H., Mulder E., Schartmann N., Mohseni Z., Abo Hasson F., Alsadah F., van Kuijk S., van Drongelen J., Ghossein-Doha Ch., Spaanderman M. Blood pressure adjustments throughout healthy and hypertensive pregnancy: A systematic review and meta-analysis. *Pregnancy Hypertension*, 2022, vol. 27, pp. 51–58. https://doi.org/10.1016/j.preghy.2021.12.004

4. Yan L., Wang H., Liu P., Wang M., Chen J., Zhao X. Association between the A46G polymorphism (rs1042713) in the β2-adrenergic receptor gene and essential hypertension susceptibility in the Chinese population: A PRISMA-compliant meta-analysis. *Medicine*, 2020, vol. 99, no. 46, art. e23164. https://doi.org/10.1097/MD.0000000000023164

5. Matuskova L., Czippelova B., Turianikova Z., Svec D., Kolkova Z., Lasabova Z., Javorka M. Beta-Adrenergic Receptors Gene Polymorphisms are Associated With Cardiac Contractility and Blood Pressure Variability. *Physiological Research*, 2021, vol. 70, no. 3, pp. S327–S337. https://doi.org/10.33549/physiolres.934837

6. Dhalla N. S., Bhullar S. K., Adameova A., Mota K. O., de Vasconcelos C. M. L. Status of β1-Adrenoceptor Signal Transduction System in Cardiac Hypertrophy and Heart Failure. *Reviews in Cardiovascular Medicine*, 2023, vol. 24, no. 9, art. 264. https://doi.org/10.31083/j.rcm2409264

7. Tang Zh., Li X., Liao D. Associations of polymorphisms in the β2-adrenergic receptor gene with essential hypertension in Han Chinese population. *Molecular Biology Reports*, 2012, vol. 39, pp. 9339–9345. https://doi.org/10.1007/s11033-012-1750-5

8. Leal C. R. V., Costa L. B., Ferreira G. C., Ferreira A. M., Reis F. M., Simões E Silva A. C. Renin-angiotensin system in normal pregnancy and in preeclampsia: A comprehensive review. *Pregnancy Hypertension*, 2022, vol. 28, pp. 15–20. https://doi.org/10.1016/j.preghy.2022.01.011

9. Baev T. O., Panova I. A., Kuz'menko G. N., Klycheva M. M., Nazarov S. B. The state of microcirculation in pregnant women with hypertensive disorders in the third trimester of pregnancy. *Nauchnye rezul'taty biomeditsinskikh issledovanii = Research Results in Biomedicine*, 2023, vol. 9, no. 1, pp. 113–128 (in Russian). https://doi.org/10.18413/2658-6533-2023-9-1-0-8

10. Peck Palmer O. M., Das S. Preeclampsia: New Decade, New Diagnostic Efforts. *The Journal of Applied Laboratory Medicine*, 2020, vol. 5, no. 6, pp. 1149–1152. https://doi.org/10.1093/jalm/jfaa124

11. Reshetnikov E. A. Polymorphism of genes associated with the age at menarche and the risk of complications of pregnancy in women in the Central Black Earth Region of Russia. *Nauchnye rezul'taty biomeditsinskikh issledovanii = Research Results in Biomedicine*, 2021, vol. 7, no. 2, pp. 132–142 (in Russian). https://doi.org/10.18413/2658-6533-2021-7-2-0-3

12. Nakada T. A., Takahashi W., Nakada E., Shimada T., Russell J. A., Walley K. R. Genetic Polymorphisms in Sepsis and Cardiovascular Disease: Do Similar Risk Genes Suggest Similar Drug Targets? *Chest*, 2019, vol. 155, no. 6, pp. 1260–1271. https://doi.org/10.1016/j.chest.2019.01.003

13. Bordaeva O. Y., Alayasa N. N. I., Zezerova Yu. S., Milutina N. P., Derevyanchuk E. G., Shkurat T. P. Clinic-laboratory blood parameters and the contribution of renin-angiotensin system gene polymorphisms in pregnant women with preeclampsia. *Research Results in Biomedicine*, 2025, vol. 11, no. 2, pp. 200–214. https://doi.org/10.18413/2658-6533- 2025-11-2-0-1

14. Castellano M., Rossi F., Giacchè M., Perani C., Rivadossi F., Muiesan M. L., Salvetti M., Beschi M., Rizzoni D., Agabiti-Rosei E. β2-Adrenergic Receptor Gene Polymorphism, Age, and Cardiovascular Phenotypes. *Hypertension*, 2003, vol. 41, no. 2, pp. 361–367. https://doi.org/10.1161/01.hyp.0000052831.85600.79

15. Al-Balushi K., Zadjali F., Al-Sinani S., Al-Zadjali A.-M., Bayoumi R. Frequencies of the Arg16Gly, Gln27Glu and Thr164Ile Adrenoceptor β2 Polymorphisms among Omanis. *Sultan Qaboos University Medical Journal*, 2015 vol. 15, no. 4, pp. e486–e490. https://doi.org/10.18295/squmj.2015.15.04.007

16. Kato N., Sugiyama T., Morita H., Kurihara H., Sato T., Yamori Y., Yazaki Y. Association Analysis of β2-Adrenergic Receptor Polymorphisms with Hypertension in Japanese. *Hypertension*, 2001, vol. 37, no. 2, pp. 286–292. https://doi.org/10.1161/01.hyp.37.2.286

17. Dai S., Wenjuan M., Qin G., Wang L., Wang E. Influence of ADRB1, ADRB2, and COMT Genetic Polymorphisms on Postoperative Outcomes of Patients Undergoing Cardiac Valve Surgery. *Clinical Therapeutics*, 2021, vol. 43, no. 2, pp. 349–359.E2. https://doi.org/10.1016/j.clinthera.2020.12.010

18. Matušková L., Javorka M. Adrenergic Receptors Gene Polymorphisms and Autonomic Nervous Control of Heart and Vascular Tone. *Physiological Research*, 2021, vol. 70, suppl. 4, pp. S495–S510. https://doi.org/10.33549/physiolres.934799

Информация об авторах

Топол Инна Александровна – канд. биол. наук, доцент. Белгородский государственный национальный исследовательский университет (ул. Победы, 85, 308015, г. Белгород, Российская Федерация). E-mail: topol@bsuedu.ru. https://orcid.org/0000-0001-7729-1465

Елыкова Анна Владимировна – канд. биол. наук, доцент. Белгородский государственный национальный исследовательский университет (ул. Победы, 85, 308015, г. Белгород, Российская Федерация). E-mail: elykova_a@bsuedu.ru. https://orcid.org/0000-0002-9511-6895

Полякова Ирина Сергеевна – канд. биол. наук, доцент. Белгородский государственный национальный исследовательский университет (ул. Победы, 85, 308015, г. Белгород, Российская Федерация). E-mail: polyakovairina@bsuedu.ru. https://orcid.org/0000-0002-0228-3513

Рудых Наталья Александровна – канд. биол. наук, доцент. Белгородский государственный национальный исследовательский университет (ул. Победы, 85, 308015, г. Белгород, Российская Федерация). E-mail: rudyh@bsuedu.ru. https://orcid.org/0000-0003-0953-3463

Information about the authors

Inna A. Topol – Ph. D. (Biol.), Associate Professor. Belgorod State National Research University (85, Pobedy Str., 308015, Belgorod, Russian Federation). E-mail: topol@bsuedu.ru. https://orcid.org/0000-0001-7729-1465

Anna V. Elykova – Ph. D. (Biol.), Associate Professor. Belgorod State National Research University (85, Pobedy Str., 308015, Belgorod, Russian Federation). E-mail: elykova_a@bsuedu.ru. https://orcid.org/0000-0002-9511-6895

Irina S. Polyakova – Ph. D. (Biol.), Associate Professor. Belgorod State National Research University (85, Pobedy Str., 308015, Belgorod, Russian Federation). E-mail: polyakovairina@bsuedu.ru. https://orcid.org/0000-0002-0228-3513

Natalya A. Rudykh – Ph. D. (Biol.), Associate Professor. Belgorod State National Research University (85, Pobedy Str., 308015, Belgorod, Russian Federation). E-mail: rudyh@bsuedu.ru. https://orcid.org/0000-0003-0953-3463