ISSN 1814-6023 (Print)
ISSN 2524-2350 (Online)
УДК 616.36:613.2.038:796.012.6
https://doi.org/10.29235/1814-6023-2022-19-3-308-320

Поступила в редакцию 13.04.2022
Received 13.04.2022

А. А. Басалай, Т. Е. Кузнецова, Т. А. Митюкова, О. Е. Полулях, Е. Н. Чудиловская, Н. С. Костюченко, Я. В. Щербаков, Т. А. Хрусталёва, С. В. Губкин

Институт физиологии НАН Беларуси, Минск, Республика Беларусь

МОРФОФУНКЦИОНАЛЬНОЕ СОСТОЯНИЕ ПЕЧЕНИ КРЫС-САМЦОВ ЛИНИИ ВИСТАР ПРИ ДИЕТ-ИНДУЦИРОВАННОМ ОЖИРЕНИИ И ЕГО КОРРЕКЦИИ

Аннотация. Неалкогольная жировая болезнь печени – это наиболее распространенное патологическое состояние, присущее ожирению, которое связано с избыточным накоплением липидных капель в гепатоцитах, что в свою очередь приводит к нарушению функционирования органа.

Цель исследования – изучение влияния диет-индуцированного ожирения, а также вариантов его коррекции на морфофункциональные характеристики ткани печени и биохимические показатели сыворотки крови крыс-самцов.

Опыты проводили на половозрелых крысах-самцах линии Вистар. Эксперимент состоял из двух этапов, по 8 недель каждый: 1) моделирование ожирения с использованием высококалорийной диеты (ВКД); 2) проведение коррекции ожирения с оценкой вклада нескольких экспериментальных подходов: отказ от ВКД с переходом на стандартную сбалансированную диету и умеренные физические нагрузки в виде бега на тредмиле на фоне различной калорийности питания.

Содержание крыс в течение 16 недель на ВКД приводило к формированию висцерального ожирения, жировой дистрофии печени, дислипидемии и дисбалансу ферментативных процессов – гипербилирубинемии на фоне сниженной активности аспартатаминотрансферазы и аланинаминотрансферазы в сыворотке крови. Коррекция висцерального ожирения путем перехода на стандартную диету способствовала полной нормализации биохимических показателей сыворотки крови, причем физические нагрузки не вносили дополнительного существенного вклада в этот процесс. При возврате на стандартный рацион питания гистоархитектоника печени частично восстанавливалась с сохранением воспалительной инфильтрации органа. При переходе на стандартный рацион в сочетании с умеренными физическими нагрузками наблюдались более выраженное восстановление гистоструктуры печени и признаки активной регенерации органа.

Таким образом, наиболее полноценным вариантом коррекции жирового гепатоза является переход на сбалансированную диету в сочетании с умеренными физическими нагрузками.

Ключевые слова: крысы-самцы, высококалорийная диета, висцеральное ожирение, жировой гепатоз, печеночный метаболизм, коррекция ожирения, сбалансированное питание, умеренные физические нагрузки

Для цитирования: Морфофункциональное состояние печени крыс-самцов линии Вистар при диет-индуцированном ожирении и его коррекции / А. А. Басалай [и др.] // Вес. Нац. акад. навук Беларусі. Сер. мед. навук. – 2022. – Т. 19, № 3. – С. 308–320. https://doi.org/10.29235/1814-6023-2022-19-3-308-320

Anastasia A. Basalai, Tatyana E. Kuznetsova, Tatyana A. Mityukova, Olga Y. Poluliakh, Katerina N. Chudilovskaya, Mikita S. Kastsiuchenka, Yakov V. Shcherbakov, Tatyana A. Khrustaleva, Siarhei V. Hubkin

Institute of Physiology of the National Academy of Sciences of Belarus, Minsk, Republic of Belarus

MORPHOFUNCTIONAL STATE OF THE LIVER OF MALE WISTAR RATS DURING DIET-INDUCED OBESITY AND ITS CORRECTION

Abstract. Nonalcoholic fatty liver disease is the most common pathological condition inherent in obesity, which is associated with excessive accumulation of lipid droplets in hepatocytes, which, in turn, leads to the impaired functioning of the organ.

The aim of the study is to investigate the effect of diet-induced obesity, as well as variants of its correction on morphofunctional characteristics of the liver tissue and biochemical indices of blood serum of male rats.

The experiments were carried out on sexually mature male Wistar rats. The experiment consisted of two stages of 8 weeks each: 1) modeling obesity using a high-caloric diet (HCD); 2) obesity correction with the evaluation of the contribution of several experimental approaches: abandonment of HCD with a transition to a standard balanced diet and moderate physical activity in the form of running on a treadmill against the background of different caloric intakes.

Keeping the rats for 16 weeks on HCD led to the formation of visceral obesity, fatty liver dystrophy, dyslipidemia, and disbalance of enzymatic processes – hyperbilirubinemia on the background of the reduced activity of aspartate aminotransferase and alanine aminotransferase in blood serum. The histoarchitectonics of the liver was partially restored with the preservation of inflammatory infiltration of the organ upon return to the standard diet. A return to the standard diet promoted a partial restoration of the liver histoarchitectonics with the preservation of inflammatory infiltration of the organ. When switching to a standard diet in combination with the moderate physical activity, a more pronounced restoration of the liver histostructure and signs of the active regeneration of the organ were observed.

The most complete variant of correction of fatty hepatosis is the transition to a balanced diet in combination with the moderate physical activity.

Keywords: male rats, high-calorie diet, visceral obesity, fatty hepatosis, hepatic metabolism, correction of obesity, balanced nutrition, moderate exercise

For citation: Basalai A. A., Kuznetsova T. E., Mityukova T. A., Poluliakh O. Y., Chudilovskaya K. N., Kastsiuchenka M. S., Shcherbakov Ya. V., Khrustaleva T. A., Hubkin S. V. Morphofunctional state of the liver of male Wistar rats during diet-induced obesity and its correction. *Vestsi Natsyyanal'nai akademii navuk Belarusi. Seriya meditsinskikh navuk = Proceedings of the National Academy of Sciences of Belarus. Medical series*, 2022, vol. 19, no. 3, pp. 308–320 (in Russian). https://doi.org/10.29235/1814-6023-2022-19-3-308-320

Введение. На сегодняшний день большое внимание уделяется проблемам избыточного веса и ожирения среди населения, так как их нарастание носит характер эпидемии в современном мире. Информация ВОЗ за 2016 г. свидетельствует о том, что у 39 % взрослого населения планеты обнаруживается избыточный вес тела, а у 13 % – ожирение [1]. Известно, что ожирение является фактором риска развития метаболического синдрома, сахарного диабета второго типа, артериальной гипертензии, атеросклероза, неалкогольной жировой болезни печени (НАЖБП) и др.

Основная причина избыточного веса и ожирения – несбалансированное питание, которое включает избыточное количество жиров животного происхождения, содержащих насыщенные жирные кислоты, и большое количество рафинированных легкоусвояемых углеводов. Такая диета является предпосылкой для метаболических изменений в печени, которые могут привести к нарушению ее функционирования [2, 3]. НАЖБП является одним из наиболее распространенных патологических состояний, присущих ожирению, которое характеризуется избыточным отложением липидных капель в клетках печени (гепатоцитах) [3, 4]. В настоящее время глобальная распространенность НАЖБП в мире достигла 25 %, а к 2030 г., как ожидается, число пациентов с таким диагнозом увеличится до 33,5 % [5].

В зависимости от степени тяжести заболевания НАЖБП имеет различные гистопатологические проявления: простой стеатоз, неалкогольный стеатогепатит, фиброз и цирроз [4]. Простой стеатоз печени в большинстве случаев протекает доброкачественно, тогда как неалкогольный стеатогепатит может прогрессировать до более тяжелых стадий, таких как фиброз и цирроз, что в конечном итоге приводит к печеночной недостаточности и требует радикального оперативного лечения – трансплантации печени [6].

Учитывая, что на ранних стадиях развития заболевания многие диет-индуцированные сдвиги могут быть обратимыми, необходимо рассмотреть возможные варианты коррекции последствий высококалорийной диеты (ВКД) на организм и, в частности, на морфофункциональное состояние печени. Несомненно, что нормализация печеночного метаболизма возможна только при переходе с избыточного питания на сбалансированную диету с адекватной калорийностью. Также известно, что умеренные физические нагрузки оказывают оздоровительный эффект и способствуют снижению массы тела. На сегодняшний день внимание ученых привлекает разработка наиболее оптимальных режимов питания и физических нагрузок, которые могут привести к нормализации не только массы тела, но и печеночного метаболизма и других жизненно важных процессов, нарушенных при ожирении [7]. Представляется целесообразным изучить вопрос о нормализации функции печени с оценкой вклада следующих экспериментальных подходов: отказ от высококалорийного питания с переходом на стандартную сбалансированную диету и применение умеренных физических нагрузок на фоне различной калорийности питания.

Цель исследования – изучение влияния диет-индуцированного ожирения, а также вариантов его коррекции на морфофункциональные характеристики ткани печени и биохимические показатели сыворотки крови крыс-самцов линии Вистар.

Материалы и методы исследования. *Экспериментальные животные.* Опыты проводили на половозрелых крысах-самцах линии Вистар. Животные были введены в эксперимент в возрасте 2 мес. Дизайн эксперимента показан на рис. 1.

Продолжительность первого этапа составляла 8 недель. В зависимости от характера питания животные случайным образом были разделены на две основные группы: крысы, получавшие стандартную диету вивария («СтД» – контроль) и высококалорийную («ВКД»). На втором этапе, который продолжался тоже 8 недель, животные были разделены на подгруппы в зависимости от питания и воздействия физических нагрузок в виде бега на тредмиле. Контрольная группа была

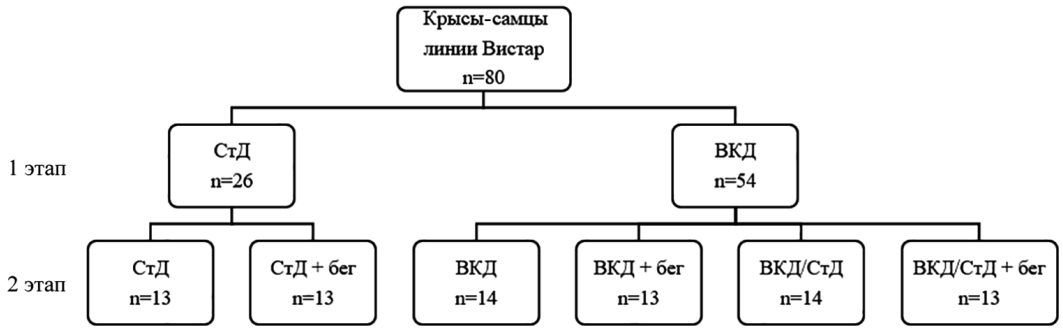

Рис. 1. Дизайн эксперимента

Fig. 1. Experiment design

разделена на две подгруппы: «СтД» (контроль) – интактные животные, получавшие стандартную диету в течение всего эксперимента, и «СтД + бег» – крысы, получавшие стандартную диету в течение всего эксперимента в сочетании с умеренными физическими нагрузками (на втором этапе). Основная группа «ВКД» была разделена на следующие четыре подгруппы: «ВКД» – животные, получавшие высококалорийную диету в течение всего эксперимента; «ВКД + бег» – ВКД с подключением умеренных физических нагрузок (на втором этапе); «ВКД/СтД» – переход с ВКД на стандартный рацион (на втором этапе); «ВКД/СтД + бег» – переход на стандартный рацион в сочетании с умеренными физическими нагрузками (на втором этапе).

Режим содержания животных: 12/12-часовой цикл день/ночь, температура (22 ± 2) ºС, влажность воздуха 60–65 %. Все манипуляции были согласованы с комитетом по биоэтике Института физиологии НАН Беларуси (протокол № 1 от 22 января 2021 г.) и соответствовали требованиям биоэтики, утвержденным Европейской конвенцией о защите позвоночных животных. Выведение животных из эксперимента осуществляли методом декапитации с помощью наркотизирующего средства тиопентала натрия. Критерием исключения животного из эксперимента служили его заболевание либо гибель.

Диета. ВКД состояла из дополнительного включения жиров животного происхождения (свиное сало) к стандартному рациону питания животных из расчета 45 % от суточной калорийности корма и замещения воды на 10 %-ный раствор фруктозы в свободном доступе (at libitum) [8]. Продолжительность ВКД в разных группах составляла либо 8, либо 16 недель (рис. 1).

Умеренные физические нагрузки осуществлялись в виде бега на тредмиле 5 дней в неделю в течение 20 мин со скоростью 15 м/мин в утреннее время (с 9.00 до 12.00) натощак [9]. Общая продолжительность тренировок составляла 8 недель.

Оценка массы тела и органов. Массу тела крыс еженедельно измеряли на весах SATURN (Китай). После выведения животных из эксперимента проводили диссекцию, взвешивание висцеральной жировой ткани и печени на лабораторных весах (Scout Pro, Китай). Массовые коэффициенты органов рассчитывали по формуле: массовый коэффициент = (масса органа/масса тела)·100 %.

Биохимические методы исследования. Биохимические показатели сыворотки крови крыс (общий холестерин (ОХ), триглицериды (ТГ), общий билирубин (ОБ), аланинаминотрансферазу (АЛТ), аспартатаминотрансферазу (АСТ), щелочную фосфатазу (ЩФ)) определяли общепринятыми методами на биохимическом автоматическом анализаторе BS-200 (Mindray, Китай) с программным обеспечением BS-330, используя коммерческие наборы «Диасенс» (Республика Беларусь).

Морфологические методы исследования. Для морфологического анализа кусочки правой доли печени подвергали быстрой заморозке в криостате. Серийные срезы толщиной 7 мкм изготавливали на микротоме-криостате HM 525 (Microm, Германия) непосредственно после заморозки экспериментального материала. Криостатные срезы подсушивали на воздухе в течение 2–5 мин, затем фиксировали в охлажденном 96 %-ном этиловом спирте. Для изучения структуры срезы окрашивали по общепринятой методике гематоксилин-эозином. Окраска гематоксилин-эозином – наиболее распространенный метод окрашивания [10], который позволяет выявить все клеточные элементы и некоторые неклеточные структуры. Данная окраска является двойной: гематоксилин (основной краситель) окрашивает ядра клеток, эозин (кислый краситель) красит цитоплазму клеток, в меньшей степени – различные неклеточные структуры. Для оценки содержания липи-

дов (ТГ) в тканях органа использовали окраску суданом III [10]. Исследование микропрепаратов, морфометрию и изготовление микрофотографий проводили с помощью светового микроскопа «Альтами LUM-1», оснащенного цифровой фотокамерой.

Статистический анализ. Экспериментальные данные обрабатывали с помощью программы Statistica 10.0. Распределение исследуемых показателей проверяли по критерию Шапиро–Уилка. При условии нормальности распределения использовали параметрические методы статистики: данные представляли в виде среднего ± стандартная ошибка среднего (M ± SEM), а статистическую значимость отличий оценивали на основании *t*-критерия Стьюдента. При ненормальном распределении значений применяли непараметрические методы статистики: результаты представляли в виде медианы, 25-го и 75-го процентилей (Me [25; 75]), а статистическую значимость отличий рассчитывали по *U*-критерию Манна–Уитни. Данные считали достоверными при $p \leq 0{,}05$.

Результаты исследования. В табл. 1 представлены показатели массы тела крыс-самцов на протяжении всего эксперимента. Нарастание массы тела крыс контрольной группы в течение эксперимента демонстрирует естественный физиологический процесс, связанный с возрастной динамикой от 2- до 6-месячного возраста. Достоверные различия выявлены лишь между группами «ВКД» и «ВКД/СтД + бег» на заключительной стадии эксперимента, когда в последней группе отмечалось уменьшение веса на 13,1 % (табл. 1).

Таблица 1. **Показатели массы тела экспериментальных животных в динамике эксперимента**

Table 1. **Body weight indexes of experimental animals in the dynamics of the experiment**

Группа	Масса тела крыс, г		
	до начала эксперимента	через 8 недель эксперимента	через 16 недель эксперимента
Без физических нагрузок			
СтД	230,7 ± 5,5	358,7 ± 12,3	433,5 ± 13,4
ВКД	229,4 ± 6,8	384,4 ± 19,7	471,1 ± 25,2
ВКД/СтД	228,9 ± 7,7	364,8 ± 17,5	418,6 ± 14,0
С физическими нагрузками			
СтД + бег	221,1 ± 8,3	357,4 ± 13,7	434,4 ± 14,7
ВКД + бег	225,8 ± 6,5	376,8 ± 17,0	446,7 ± 28,2
ВКД/СтД + бег	225,4 ± 6,6	370,0 ± 14,2	409,5 ± 10,4^

Примечание. Данные представлены в виде M ± SEM. ^ – достоверные отличия при $p \leq 0{,}05$ (*t*-критерий Стьюдента) от группы «ВКД».

Длительное содержание (16 недель) животных на ВКД вне зависимости от физических нагрузок привело к достоверному увеличению массы и массового коэффициента висцеральной жировой ткани (табл. 2). Так, у крыс групп «ВКД» и «ВКД + бег» обнаружено увеличение массы висцерального жира в 2,9 и 3,6 раза, а массового коэффициента – в 2,5 и 3,5 раза по сравнению с животными групп «СтД» и «СтД + бег» соответственно. У животных групп коррекции «ВКД/СтД» и «ВКД/СтД + бег» масса и массовый коэффициент висцеральной жировой ткани достоверно снизились по сравнению с таковыми у животных, стабильно получавших высококалорийное питание, и соответствовали значениям контроля «СтД» и «СтД + бег» (табл. 2).

У животных группы «ВКД» отмечено значимое увеличение массы печени (на 30,1 %) и массового коэффициента данного органа (на 20,9 %) относительно аналогичных показателей в группе «СтД». У крыс группы «ВКД + бег» наблюдалось достоверное нарастание массы печени (на 20,0 %) и массового коэффициента (на 18,1 %) по сравнению с таковыми в группе «СтД + бег». У крыс групп коррекции ожирения «ВКД/СтД» и «ВКД/СтД + бег» показатели массы и массовые коэффициенты печени были равнозначны контрольным значениям и достоверно снижены по сравнению с таковыми у животных, получавших ВКД (табл. 2).

Показатели липидного обмена – ОХ и ТГ в сыворотке крови были достоверно повышены в группах длительного содержания животных на ВКД вне зависимости от физических нагрузок. Так, уровень ОХ у крыс групп «ВКД» и «ВКД + бег» был на 31,5 и 34,8 % выше, чем у животных

Таблица 2. **Показатели массы и массовых коэффициентов органов и тканей у экспериментальных животных**

Table 2. **Indicators of mass and mass coefficients of organs and tissues in experimental animals**

Группа	Масса висцеральной жировой ткани, г	Массовый коэффициент висцеральной жировой ткани, %	Масса печени, г	Массовый коэффициент печени, %
Без физических нагрузок				
СтД	7,99 ± 0,73	1,82 ± 0,14	13,91 ± 0,63	3,21 ± 0,12
ВКД	22,99 ± 3,20*#	4,64 ± 0,45*#	18,09 ± 1,17*#	3,88 ± 0,22*
ВКД/СтД	7,06 ± 0,99^&	1,68 ± 0,22^&	13,91 ± 0,64^&	3,31 ± 0,07^&
С физическими нагрузками				
СтД + бег	6,68 ± 0,77	1,52 ± 0,16	14,85 ± 0,57	3,42 ± 0,06
ВКД + бег	24,27 ± 2,75*#	5,31 ± 0,40*#	17,82 ± 1,11*#	4,04 ± 0,14*#
ВКД/СтД + бег	6,64 ± 0,74^&	1,61 ± 0,17^&	13,89 ± 0,54^&	3,40 ± 0,11&

Примечание. Данные представлены в виде M ± SEM. Достоверные отличия при $p \leq 0,05$ (*t*-критерий Стьюдента): * – от группы «СтД», ^ – от группы «ВКД», # – от группы «СтД + бег», & – от группы «ВКД + бег».

групп «СтД» и «СтД + бег», а уровень ТГ был выше на 34,1 и 74,5 % соответственно. У животных групп коррекции ожирения «ВКД/СтД» и «ВКД/СтД + бег» уровни ОХ и ТГ в сыворотке крови по окончании эксперимента были равнозначны контрольным значениям и достоверно снижены по сравнению с таковыми в группах «ВКД» и «ВКД + бег» (табл. 3).

Для оценки функционального состояния печени крыс-самцов линии Вистар были изучены следующие биохимические показатели сыворотки крови: ОБ, ЩФ, а также трансаминазы – АСТ и АЛТ (табл. 3). У крыс, получавших высококалорийное питание, выявлено резкое повышение уровня ОБ в сыворотке крови. Так, в группах «ВКД» и «ВКД + бег» концентрация ОБ превысила контрольный уровень в 1,7 и 2,4 раза соответственно. У крыс группы «ВКД + бег» этот показатель был выше (в 1,8 раза), чем в группе «СтД + бег». Что касается трансаминаз, то активность АСТ в группе «ВКД» была значимо ниже по сравнению с таковой в контроле и в группе «СтД + бег» – на 12,2 и 10,9 % соответственно. Активность АЛТ при ВКД была достоверно ниже (на 15,44 %), чем в группе «СтД + бег», а в группе «ВКД + бег» активность фермента была на 18,5 и 22,1 % ниже, чем в контроле и в группе «СтД + бег». У крыс группы «ВКД» активность ЩФ повысилась в 1,8 раза по сравнению с контролем, а у животных группы «ВКД + бег» – в 1,4 раза по сравнению с контролем и в 1,5 раза по сравнению с группой «СтД + бег». Следует отметить, что между группами

Таблица 3. **Биохимические показатели сыворотки крови экспериментальных животных**

Table 3. **Biochemical parameters of blood serum of experimental animals**

Группа	ОХ, ммоль/л	ТГ, ммоль/л	ОБ, ммоль/л	АЛТ, Ед/л	АСТ, Ед/л	ЩФ, Ед/л
Без физических нагрузок						
СтД	1,43 [1,23; 1,61]	0,88 [0,63; 1,18]	1,40 [1,20; 1,60]	65 [62; 74]	196 [181; 217]	373 [333; 423]
ВКД	1,88 [1,50; 1,95]*#	1,18 [0,94; 2,21]*	2,40 [1,60; 3,00]*#	57,5 [51; 68]#	172 [146; 189]*#	674,5 [371; 850]*#
ВКД/СтД	1,25 [1,12; 1,37]^&	0,88 [0,76; 1,03]^&	1,60 [1,40; 1,80]&	89 [64; 93]^&	198 [191; 238]^	291 [217; 440]^&
С физическими нагрузками						
СтД + бег	1,38 [1,15; 1,53]	1,06 [0,63; 1,23]	1,80 [1,40; 1,95]	68 [61; 82]	193 [184; 218]	352 [246; 423]
ВКД + бег	1,86 [1,60; 1,94]*#	1,85 [1,34; 2,30]*#	3,30 [2,20; 4,20]*#	53 [47; 55]*#	179 [161; 212]	517 [431; 661]*#
ВКД/СтД + бег	1,19 [1,10; 1,39]^&	1,00 [0,72; 1,20]&	1,80 [1,10; 2,30]^&	73 [66; 81]^&	181 [156; 195]#$	293 [288; 328]^&

Примечание. Данные представлены в виде Me [25; 75]. Достоверные отличия при $p \leq 0,05$ (*U*-критерий Манна–Уитни): * – от группы «СтД», ^ – от группы «ВКД», # – от группы «СтД + бег», & – от группы «ВКД + бег», $ – между группами «ВКД/СтД» и «ВКД/СтД + бег».

«ВКД» и «ВКД + бег» не обнаружено достоверных различий по биохимическим показателям сыворотки крови, характеризующим функцию печени.

У крыс-самцов из групп коррекции ожирения посредством перехода с ВКД на стандартную диету «ВКД/СтД» и сочетания нормализации диеты с физическими нагрузками «ВКД/СтД + бег» практически все биохимические показатели сыворотки крови, характеризующие работу печени, не отличались от контроля. Однако в группе «ВКД/СтД + бег» у животных наблюдалось достоверное снижение активности АСТ по сравнению с таковой в группах «СтД + бег» и «ВКД/СтД» – на 6,2 и 8,6 % соответственно (табл. 3).

Следует отметить, что статистически значимых различий между группами «СтД» и «СтД + бег» в отношении массы тела, массы и массовых коэффициентов висцеральной жировой ткани и печени крыс, а также исследуемых биохимических показателей сыворотки крови не выявлено. Полученные результаты свидетельствуют о том, что применяемые умеренные физические нагрузки при сбалансированном питании животных не оказывают практически никакого влияния на рассмотренные выше параметры. В группе «ВКД + бег» выявлена тенденция к нарастанию уровней ТГ и ОБ по сравнению с их уровнями в группе «ВКД».

Согласно результатам макроскопического исследования, у крыс, находившихся на стандартном рационе питания (группы «СтД» и «СтД + бег»), поверхность печени гладкая, однородной темно-красной окраски, капсула тонкая, прозрачная. Ткань печени на разрезе полнокровная, умеренно плотная.

Гистологическое исследование печени крыс группы «СтД» показало, что общая архитектоника органа не нарушена, синусоиды не расширены, отмечается их радиальное расположение (рис. 2, *a*). При окраске гематоксилин-эозином цитоплазма гепатоцитов печени крыс группы «СтД» имела однородную окраску, вакуолей не наблюдалось. Некротические и некробиотические изменения гепатоцитов отсутствовали.

У животных группы «СтД + бег» архитектоника органа также не была нарушена, но выявлено расширение синусоидов на отдельных участках (рис. 3, *a*). Цитоплазма гепатоцитов имела зернистую окраску, обнаружены также единичные вакуоли. Центральные вены и портальные тракты чаще неизмененной формы. В центральных венах местами отмечалось небольшое скопление форменных элементов крови. Единичные центральные вены слегка расширены. В паренхиме в синусоидах и по ходу портальных трактов встречался слабый диффузный полиморфноклеточный инфильтрат.

У крыс, содержавшихся на стандартном питании, вне зависимости от физических нагрузок выявлялись гепатоциты полигональной формы с хорошо выраженной не нарушенной мембраной, средними и крупными ядрами и светлой кариоплазмой (рис. 2, *a*; 3, *a*). При окраске суданом III у крыс группы «СтД» только на отдельных участках встречались немногочисленные мелкие липидные включения (рис. 2, *b*). Однако в группе «СтД + бег» при изучении гистологических препаратов печени мелкие липидные включения обнаруживались в значительном числе гепатоцитов (рис. 3, *b*).

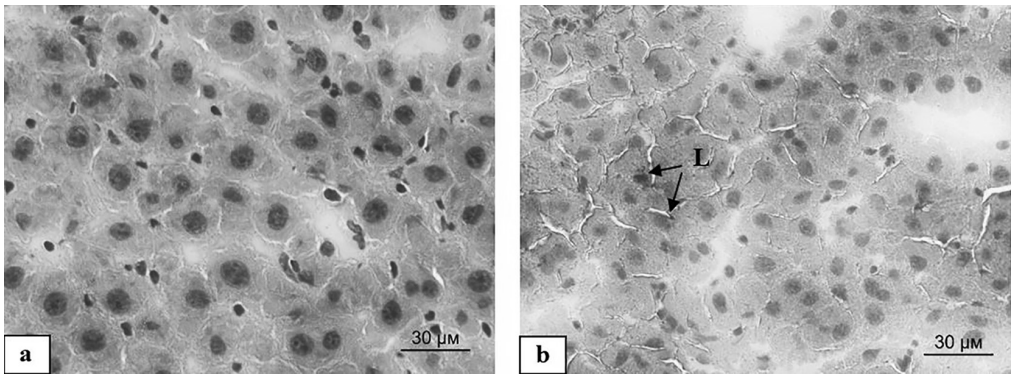

Рис. 2. Гистоструктура печени крыс группы «СтД»: L – липидные включения.
Окраска: гематоксилин-эозин (*a*), судан III (*b*). ×400

Fig. 2. Histostructure of the liver of rats from the “StD” group: L – lipid inclusions.
Color: hematoxylin-eosin (*a*), sudan III (*b*). ×400

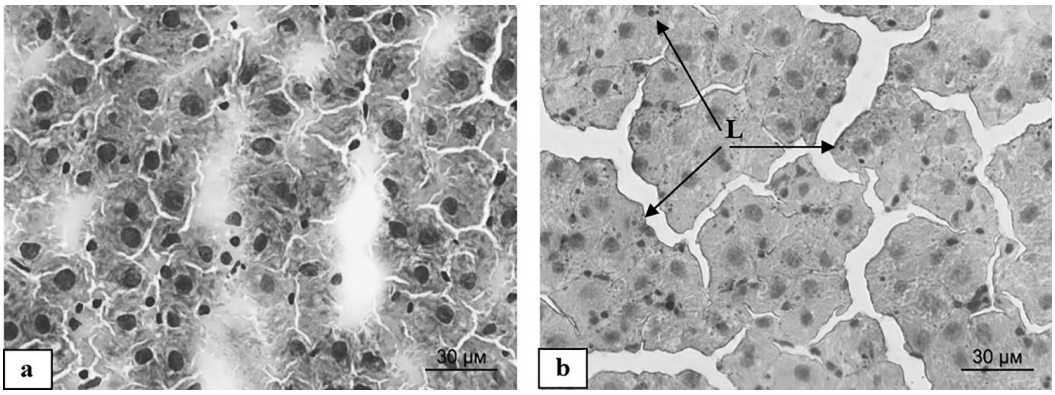

Рис. 3. Гистоструктура печени крыс группы «СтД + бег»: L – липидные включения.
Окраска: гематоксилин-эозин (*a*), судан III (*b*). ×400

Fig. 3. Histostructure of the liver of rats from the "StD + running" group: L – lipid inclusions.
Color: hematoxylin-eosin (*a*), sudan III (*b*). ×400

Результаты макроскопического исследования показали, что печень крыс, находившихся на высококалорийном питании («ВКД» и «ВКД + бег»), увеличена в размере, имеет закругленные края, желтый цвет поверхности и на разрезе, а также дряблую консистенцию.

Гистологическое исследование выявило, что после 16 недель содержания крыс на ВКД вне зависимости от физических нагрузок произошло значительное нарушение гистоархитектоники печени (рис. 4, 5). Дольчатое строение паренхимы органа не визуализировалось. Отмечалось нарушение радиального расположения синусоидов, которые местами были расширены. Гепатоциты имели полигональную форму и преимущественно мелкого размера ядра (рис. 4, *a*; 5, *a*). Выявлена выраженная жировая дистрофия органа – липидные капли мелкого и среднего размера во всех гепатоцитах. Часто липиды занимали практически всю клетку, оттесняя ядро и органеллы к периферии и образуя так называемые «перстневидные» клетки. После гибели гепатоцитов жировые капли сливались, что приводило к образованию жировых кист, вокруг которых, как правило, развивалась воспалительная реакция (рис. 4, *b*; 5, *b*). Наблюдалась сосудисто-мезенхимальная реакция органа. В паренхиме в синусоидах и по ходу портальных трактов встречался умеренный диффузный и мелкоочаговый полиморфноклеточный инфильтрат, выявлялось различное кровенаполнение центральных вен, полнокровие ряда сосудов портальных трактов.

Макроскопическое исследование печени крыс группы коррекции посредством возврата на стандартный рацион вивария «ВКД/СтД» показало, что, как и в контрольной группе, поверхность печени животных гладкая, однородной темно-красной окраски, капсула тонкая, прозрачная, ткань печени на разрезе полнокровная, умеренно плотная. Однако гистологическое исследование

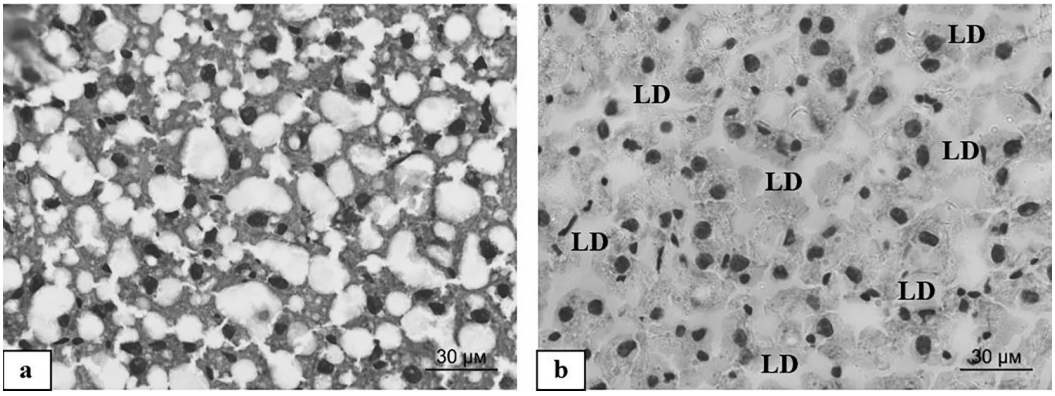

Рис. 4. Гистоструктура печени крыс группы «ВКД»: LD – липидные капли.
Окраска: гематоксилин-эозин (*a*), судан III (*b*). ×400

Fig. 4. Histostructure of the liver of rats from the "HCD" group: LD – lipid droplets.
Color: hematoxylin-eosin (*a*), sudan III (*b*). ×400



Рис. 5. Гистоструктура печени крыс группы «ВКД + бег»: LD – липидные капли.
Окраска: гематоксилин-эозин (*a*), судан III (*b*). ×400

Fig. 5. Histostructure of the liver of rats from the "HCD + running" group: LD – lipid droplets.
Color: hematoxylin-eosin (*a*), sudan III (*b*). ×400

выявило некоторое изменение общей архитектоники печени у крыс через 8 недель после перехода на стандартный рацион с 8-недельной ВКД («ВКД/СтД»). Синусоиды были расширены, их радиальное расположение отмечалось на отдельных участках. Наблюдались гепатоциты полигональной формы с хорошо выраженной не нарушенной мембраной, с ядрами разных размеров (рис. 6, *a*). При окраске гематоксилин-эозином цитоплазма большинства гепатоцитов имела однородную окраску, вакуолей не наблюдалось. Некротические и некробиотические изменения в гепатоцитах встречались преимущественно по периферии долек. Центральные вены и портальные тракты были чаще неизмененной формы. В центральных венах местами наблюдалось небольшое скопление форменных элементов крови. Некоторые центральные вены были расширены. В паренхиме в синусоидах и по ходу портальных трактов отмечался умеренный диффузный и мелкоочаговый полиморфноклеточный инфильтрат (рис. 6, *a*). Как видно на рис. 6, *b*, на отдельных участках имелись мелкие липидные включения.

У крыс группы «ВКД/СтД + бег», где применялись два корректирующих фактора (диета и бег), при макроскопическом исследовании патологических изменений не обнаружено: поверхность печени гладкая, однородной темно-красной окраски, капсула тонкая, прозрачная. Ткань печени на разрезе полнокровная, умеренно плотная.

Гистологическое исследование также не выявило нарушений общей архитектоники органа, на отдельных участках синусоиды были расширены, отмечалось их радиальное расположение (рис. 7, *a*). Гепатоциты полигональной формы, с хорошо выраженной не нарушенной мембраной, ядрами разного размера и светлой кариоплазмой. При окраске гематоксилин-эозином цитоплазма

Рис. 6. Гистоструктура печени крыс из группы «ВКД/СтД»: I – очаговая воспалительная инфильтрация,
L – липидные включения. Окраска: гематоксилин-эозин (*a*), судан III (*b*). ×400

Fig. 6. Histostructure of the liver of rats from the "HCD/StD" group: I – focal inflammatory infiltration,
L – lipid inclusions. Color: hematoxylin-eosin (*a*), sudan III (*b*). ×400



Рис. 7. Гистоструктура печени крыс из группы «ВКД/СтД + бег»: * − двуядерные гепатоциты, L – липидные включения. Окраска: гематоксилин-эозин (*a*), судан III (*b*). ×400

Fig. 7. Histostructure of the liver of rats from the "HCD/StD + running" group: * − binuclear hepatocytes, L − lipid inclusions. Color: hematoxylin-eosin (*a*), sudan III (*b*). ×400

гепатоцитов имела зернистую окраску, на отдельных участках органа выявлялись клетки с вакуолизацией цитоплазмы. Часто обнаруживались двуядерные гепатоциты (рис. 7, *a*). Центральные вены и портальные тракты были, как правило, неизмененной формы. В центральных венах местами наблюдалось небольшое скопление форменных элементов крови. Единичные центральные вены были слегка расширены. В паренхиме в синусоидах и по ходу портальных трактов встречался слабый диффузный полиморфноклеточный инфильтрат. Окраска суданом III показала наличие многочисленных мелких липидных включений в гепатоцитах (рис. 7, *b*).

Обсуждение. Следует отметить, что ВКД для грызунов, включающая избыточное количество жиров и углеводов, как правило, моделирует признаки не только ожирения, но и метаболического синдрома и имитирует структуру избыточного питания современного человека. Применение таких диет у грызунов во многих случаях вызывает увеличение массы тела [4, 11–13]. Однако в проведенном нами исследовании такого эффекта зарегистрировано не было, что также согласуется с результатами, полученными рядом авторов [7, 8, 14]. Одним из основных показателей развития ожирения является увеличение количества жировой ткани в организме грызунов [11], что подтверждается нашими данными о накоплении висцерального жира у крыс групп «ВКД» и «ВКД + бег». Известно, что нарастание массы висцеральной жировой ткани оказывает системное влияние на весь организм, в том числе и на печеночный метаболизм. При ожирении гипертрофированные и гипоксические адипоциты развивают воспалительный фенотип и становятся некротическими, выделяя в кровоток воспалительные цитокины. При этом жирные кислоты, вместо того чтобы накапливаться в адипоцитах, доставляются в печень. Эти многочисленные пути перекрестных взаимодействий между жировой тканью и печенью способствуют развитию и прогрессированию патологии печени: TNFα индуцирует гибель гепатоцитов и модулирует иммунную функцию печени, жирные кислоты способствуют стеатозу печени и являются провоспалительными, в то время как адипокины опосредуют и усугубляют повреждение органа (например, лептин усиливает фиброзные реакции на повреждающие воздействия) [3, 15, 16].

Нами установлено, что в группах коррекции ожирения посредством перехода на стандартный рацион вивария вне зависимости от физических нагрузок масса и массовый коэффициент жировой ткани приближались к контролю и достоверно снижались по сравнению с показателями у животных, постоянно получавших ВКД. Последнее согласуется с данными других авторов, что свидетельствует о нормализации депо жировой ткани в организме при адекватной калорийности рациона [7, 8, 11, 12].

Восьминедельный бег на тредмиле при сбалансированном рационе приводил к умеренным функциональным изменениям в печени крыс, отмечалось лишь появление мелких липидных включений в цитоплазме гепатоцитов. Последнее, вероятно, связано с активацией липолиза и поступлением свободных жирных кислот в кровь на фоне стимуляции симпатической нервной системы при физических нагрузках [17].

Длительное (16-недельное) применение ВКД вне зависимости от физических нагрузок вызывало развитие дислипидемии, а также изменение биохимических показателей функционального состояния печени, что обычно регистрируется на фоне избыточного количества висцеральной жировой ткани [7, 8, 12, 15, 16, 18]. Снижение активности трансаминаз в сыворотке крови можно рассматривать как показатель уменьшения количества функционирующих гепатоцитов, а билирубинемия и увеличение активности ЩФ также указывают на поражение печени [19]. При переходе на стандартное питание практически все биохимические показатели возвращались к норме независимо от применения физических нагрузок. Эта нормализация регистрировалась на фоне сокращения массы висцерального жира до уровня контроля.

Макроскопическое и гистологическое исследование печени у животных, получавших ВКД, выявило признаки развития жирового гепатоза, соответствующие начальной стадии печеночной недостаточности, которые в значительной степени компенсировались при переходе на стандартную диету. Что касается применения физических нагрузок без перехода на стандартную диету, то этот вариант коррекции не оказывал нормализующего влияния на метаболические и морфофункциональные характеристики печени. В наших экспериментах физические нагрузки были начаты после 8-недельного кормления животных ВКД. На этой стадии, как правило, уже происходит индукция ожирения и жирового гепатоза [20]. В работе M.-S. Gauthier с соавт. [20] было показано, что 8-недельный бег на тредмиле, проводимый одновременно с ВКД, полностью предупреждает развитие жирового перерождения печени у крыс. Однако в приведенной работе были использованы более интенсивные и длительные физические нагрузки (60 мин при скорости 26 м/мин в течение последних 4 недель), которые рассматриваются как нагрузки средней и высокой степени тяжести [20]. Авторы отмечают, что по окончании эксперимента масса тела крыс, получавших ВКД в сочетании с бегом на тредмиле, была идентична таковой у крыс, содержащихся на стандартной диете в сочетании с бегом [20]. Физические упражнения приводили к значительному ($p \leq 0{,}05$) уменьшению брыжеечных и подкожных жировых отложений, а также всех измеренных (включая подкожные) жировых отложений у крыс на стандартной диете, а в большей степени – у крыс, получавших ВКД [20]. Таким образом, предупреждение развития гепатоза достигалось благодаря нормализации массы тела и массы депонированного жира вследствие высокоинтенсивных и продолжительных физических нагрузок. Авторы работы [4] применяли ВКД у крыс в течение 18 недель, причем последние 7 недель в качестве коррекции ожирения использовали плавание в теплой воде в течение 1 ч. Физические упражнения приводили к улучшению морфологических и окислительных показателей при повреждениях печени, вызванных ВКД, и к нормализации массы тела [4]. Вероятно, физические упражнения высокой интенсивности и длительности, препятствующие развитию ожирения, являются эффективными в плане нормализации морфофункциональных показателей печени на фоне длительной ВКД [4, 20]. Очевидно, что такой эффект можно сравнить с переходом на сбалансированное питание, поскольку в обоих случаях достигается оптимальный энергетический баланс организма.

После перехода с ВКД на стандартную диету в наших экспериментах отмечалась практически полная нормализация биохимических показателей крови и значительное, но не полное восстановление архитектоники печени с сохранением признаков воспалительной инфильтрации органа. У крыс группы «ВКД/СтД + бег» общая архитектоника органа была восстановлена наиболее полно. Существенным фактом, выявленным в наших экспериментах, является наличие многочисленных двуядерных гепатоцитов, что свидетельствует об активном процессе регенерации паренхимы печени в условиях перехода на стандартную диету в сочетании с бегом на тредмиле. Признаки активной регенерации обнаруживались только на фоне бега, но отсутствовали при переходе с ВКД на стандартную диету без физических нагрузок. Известно, что повышение физической активности полезно пациентам с НАЖБП [2]. Литературные данные свидетельствуют об улучшении показателей при стеатозе печени у пациентов, занимающихся постоянной физической активностью более 150 мин в неделю [2]. Механизмы этих позитивных влияний в настоящее время привлекают внимание ученых. Показано, что физические упражнения улучшают выработку нейротрофических факторов, нейротрансмиттеров и гормонов, которые способствуют выживанию нейронов и нейропластичности. Умеренная физическая активность повышает чувстви-

тельность вегетативной и центральной нервной системы, стимулируя многие процессы, такие как синаптическая пластичность, нейрогенез, ангиогенез и аутофагия, рост новых кровеносных сосудов в нервной системе, снижение нейровоспаления и резистентности к инсулину [21]. Установлено, что сокращение скелетных мышц во время физических упражнений высвобождает гуморальные факторы, которые регулируют метаболизм всего организма посредством взаимодействия с другими немышечными органами [22].

Следует отметить, что в наших экспериментах умеренные физические нагрузки не оказывали радикального влияния на нормализацию биохимических и морфофункциональных показателей печени, вызванных ВКД, но вносили позитивный вклад при переходе от ВКД к сбалансированному питанию.

Выводы

1. Содержание крыс-самцов линии Вистар в течение 16 недель на высококалорийной диете приводит к формированию висцерального ожирения, гепатомегалии и, как следствие, к нарушениям липидного обмена и дисбалансу ферментативных процессов в ткани печени.

2. На фоне диет-индуцированного висцерального ожирения происходит выраженная жировая дистрофия печени с перестройкой ее дольковой структуры, образованием жировых кист и частичной гибелью гепатоцитов.

3. Коррекция висцерального ожирения путем перехода на стандартную диету приводит к практически полной нормализации уровней холестерина, триглицеридов, общего билирубина, а также ферментативной активности (АСТ, АЛТ, ЩФ) в сыворотке крови.

4. Умеренные физические нагрузки не вносят дополнительного вклада в процесс нормализации биохимических показателей крови крыс-самцов линии Вистар при переходе от высококалорийного к сбалансированному питанию.

5. Возврат на стандартный рацион питания способствует частичному восстановлению гистоархитектоники печени с сохранением воспалительной инфильтрации органа.

6. Сочетание нормализованного питания с бегом на тредмиле приводит к наиболее полному восстановлению гистоструктуры печени. Морфологическими признаками регенерации органа служат многочисленные двуядерные гепатоциты.

Таким образом, длительная высококалорийная диета приводит к развитию жирового гепатоза у крыс-самцов линии Вистар, умеренная физическая нагрузка без изменения рациона питания не препятствует его развитию. Переход на стандартный рацион питания способствует полному восстановлению биохимических показателей крови, но при этом только частичному восстановлению гистоархитектоники печени. Признаки активной регенерации паренхимы органа выявляются только при физической нагрузке на фоне изменения диеты.

Конфликт интересов. Авторы заявляют об отсутствии конфликта интересов.

Список использованных источников

1. Obesity and overweight. World Health Organization [Electronic resource]. – Mode of access: https://www.who.int/news-room/fact-sheets/detail/obesity-and-overweight. – Date of access: 31.01.2022.

2. Obesity and nonalcoholic fatty liver disease: current perspectives / R. Sarwar, N. Pierce, S. Koppe // Diabetes Metab. Syndr. Obes. – 2018. – Vol. 11. – P. 533–542. https://doi.org/10.2147/DMSO.S146339

3. Parker, R. The role of adipose tissue in fatty liver diseases / R. Parker // Liver Res. – 2018. – Vol. 2, N 1. – P. 35–42. https://doi.org/10.1016/j.livres.2018.02.002

4. Morphological evaluation of the effects of exercise on high-fat-diet-induced liver damage in rats / M. A. Elmas [et al.] // Turk. J. Gastroenterol. – 2020. – Vol. 31, N 9. – P. 626–632. https://doi.org/10.5152/tjg.2020.19638

5. Nonalcoholic fatty liver disease and mortality from all causes, cardiovascular disease, and cancer: a meta-analysis / Y. Liu [et al.] // Sci. Reports. – 2019. – Vol. 9, N 1. – Art. 11124. https://doi.org/10.1038/s41598-019-47687-3

6. Abdelmalek, M.F. Nonalcoholic fatty liver disease: another leap forward / M. F. Abdelmalek // Nat. Rev. Gastroenterol. Hepatol. – 2021. – Vol. 18, N 2. – P. 85–86. https://doi.org/10.1038/s41575-020-00406-0

7. Effect of intermittent versus continuous exercise on obesity and fatty liver in rats fed with high-fat diet / M. Yang [et al.] // J. South. Med. University. – 2013. – Vol. 33, N 1. – P. 61–65.

8. Experimental models of metabolic syndrome in rats / S. Gancheva [et al.] // Scripta Scientifica Medica. – 2015. – Vol. 47, N 2. – P. 14–21. http://dx.doi.org/10.14748/ssm.v47i2.1145

9. Impacts of exercise intervention on various diseases in rats / R. Wang [et al.] // J. Sport Health Sci. – 2020. – Vol. 9, N 3. – P. 211–227. https://doi.org/10.1016/j.jshs.2019.09.008

10. Коржевский, Д. Э. Основы гистологической техники / Д. Э. Коржевский, А. В. Гиляров. – СПб. : Спецлит, 2010. – 95 с.

11. The effect of diet-induced obesity on toxicological parameters in the polygenic Sprague-Dawley rat model / J. M. Rojas [et al.] // Toxicol. Pathol. – 2018. – Vol. 46, N 7. – P. 777–798. https://doi.org/10.1177/0192623318803557

12. Effects of red pitaya juice supplementation on cardiovascular and hepatic changes in high-carbohydrate, high-fat diet-induced metabolic syndrome rats / N. S. Ramli [et al.] // BMC Complement Altern. Med. – 2014. – Vol. 14, N 189. – P. 1–10. https://doi.org/10.1186/1472-6882-14-189

13. Диетически индуцированные животные модели метаболического синдрома (обзор литературы) / Д. В. Лещенко [и др.] // Верхневолж. мед. журн. – 2015. – Т. 14, № 2. – С. 34–39.

14. Bone density and hyperlipidemia: the T-lymphocyte connection / L. S. Graham [et al.] // J. Bone Miner. Res. – 2010. – Vol. 25, N 11. – P. 2460–2469. https://doi.org/10.1002/jbmr.148

15. Дедов, И. И. Жировая ткань как эндокринный орган / И. И. Дедов, Г. А. Мельниченко, С. А. Бутрова // Ожирение и метаболизм. – 2006. – Т. 3, № 1. – С. 6–13.

16. Шварц, В. Жировая ткань как эндокринный орган / В. Шварц // Проблемы эндокринологии. – 2009. – Т. 55, № 1.– С. 38–43.

17. Физиология человека : учеб. пособие / А. А. Семенович [и др.]. – 4-е изд. – Минск : Выш. шк., 2012. – 514 с.

18. Poudyal, H. Comparison of purple carrot juice and β-carotene in high-carbohydrate, high-fat diet-fed rat model of the metabolic syndrome / H. Poudyal, S. Panchal, L. Brown // Brit. J. Nurt. – 2010. – Vol. 104, N 9. – P. 1322–1332. https://doi.org/10.1017/S0007114510002308

19. Гавриленко, Д. И. Особенности интерпретации некоторых печеночных тестов / Д. И. Гавриленко, Т. Е. Гавриленко. – Гомель : ГУ «Респ. науч.-практ. Центр радиац. медицины и экологии человека», 2017. – 27 с.

20. Concurrent exercise prevents high-fat-diet-induced macrovesicular hepatic steatosis / M.-S. Gauthier [et al.] // J. Appl. Physiol. – 2003. – Vol. 94, N 6. – P. 1–13. https://doi.org/10.1152/japplphysiol.01164.2002

21. Possible neuroprotective mechanisms of physical exercise in neurodegeneration / B. Mahalakshmi [et al.] // Int. J. Mol. Sci. – 2020. – Vol. 21, N 16. – Art. 5895. https://doi.org/10.3390/ijms21165895

22. Roles of myokines in exercise-induced improvement of neuropsychiatric function / S. Kim [et al.] // Pflugers Arch. – 2019. – Vol. 471, N 3. – P. 491–505. https://doi.org/10.1007/s00424-019-02253-8

References

1. *Obesity and overweight. World Health Organization*. Available at: https://www.who.int/news-room/fact-sheets/detail/obesity-and-overweight (accessed 01.31.2022).

2. Sarwar R., Pierce N., Koppe S. Obesity and nonalcoholic fatty liver disease: current perspectives. *Diabetes, Metabolic Syndrome and Obesity: Targets and Therapy*, 2018, vol. 11, pp. 533–542. https://doi.org/10.2147/DMSO.S146339

3. Parker R. The role of adipose tissue in fatty liver diseases. *Liver Research*, 2018, vol. 2, no. 1, pp. 35–42. https://doi.org/10.1016/j.livres.2018.02.002

4. Açıkel Elmas M., Atay N., Bingöl Özakpınar Ö., Arbak S., Kolgazi M., Şener G., Ercan F. Morphological evaluation of the effects of exercise on high-fat-diet-induced liver damage in rats. *Turkish Journal of Gastroenterology*, 2020, vol. 31, no. 9, pp. 626–632. https://doi.org/10.5152/tjg.2020.19638

5. Liu Y., Zhong G.-C., Tan H.-Y., Hao F.-B., Hu J.-J. Nonalcoholic fatty liver disease and mortality from all causes, cardiovascular disease, and cancer: a meta-analysis. *Scientific Reports*, 2019, vol. 9, no. 1, art. 11124. https://doi.org/10.1038/s41598-019-47687-3

6. Abdelmalek M. F. Nonalcoholic fatty liver disease: another leap forward. *Nature Reviews. Gastroenterology and Hepatology*, 2021, vol. 18, no. 2, pp. 85–86. https://doi.org/10.1038/s41575-020-00406-0

7. Yang M., Li Y., Zhang R. Effect of intermittent versus continuous exercise on obesity and fatty liver in rats fed with high-fat diet. *Journal of Southern Medical University*, 2013, vol. 33, no. 1, pp. 61–65.

8. Gancheva S., Zhelyazkova-Savova M., Galunska B., Chervenkov T. Experimental models of metabolic syndrome in rats. *Scripta Scientifica Medica*, 2015, vol. 47, no. 2, pp. 14–21. http://dx.doi.org/10.14748/ssm.v47i2.1145

9. Wang R., Tian H., Guo D., Tian Q., Yao T., Kong X. Impacts of exercise intervention on various diseases in rats. *Journal of Sport and Health Science*, 2020, vol. 9, no. 3, pp. 211–227. https://doi.org/10.1016/j.jshs.2019.09.008

10. Korzhevskii D. E., Gilyarov A. V. *Fundamentals of histological technique*. St. Petersburg, Spetslit Publ., 2010. 95 p. (in Russian).

11. Rojas J. M., Bolze F., Thorup I., Nowak J., Dalsgaard C. M., Skydsgaard M. [et al.]. The effect of diet-induced obesity on toxicological parameters in the polygenic Sprague-Dawley rat model. *Toxicologic Pathology*, 2018, vol. 46, no. 7, pp. 777–798. https://doi.org/10.1177/0192623318803557

12. Ramli N. S., Brown L., Ismail P., Rahmat A. Effects of red pitaya juice supplementation on cardiovascular and hepatic changes in high-carbohydrate, high-fat diet-induced metabolic syndrome rats. *BMC Complementary and Alternative Medicine*, 2014, vol. 14, no. 189, pp. 1–10. https://doi.org/10.1186/1472-6882-14-189

13. Leshchenko D. V., Kostyuk N. V., Belyakova M. B., Egorova E. N., Minyaev M. V., Petrova M. B. Diet-induced animal models of the metabolic syndrome (literature review). *Verkhnevolzhskii meditsinskii zhurnal* [Verkhnevolzhski medical journal], 2015, vol. 14, no. 2, pp. 34–39 (in Russian).

14. Graham L. S., Tintut Y., Parhami F., Kitchen C. M-R., Ivanov Y., Tetradis S., Effros R. B. Bone density and hyperlipidemia: the T-lymphocyte connection. *Journal of Bone and Mineral Research*, 2010, vol. 25, no. 11, pp. 2460–2469. https://doi.org/10.1002/jbmr.148

15. Dedov I. I., Mel'nichenko G. A., Butrova S. A. Adipose tissue as an endocrine organ. *Ozhirenie i metabolizm* [Obesity and metabolism], 2006, vol. 3, no. 1, pp. 6–13 (in Russian).

16. Shvarts V. Adipose tissue as an endocrine organ. *Problemy endokrinologii* [Problems of endocrinology], 2009, vol. 55, no. 1, pp. 38–43 (in Russian).

17. Semenovich A. A., Pereverzev V. A., Zinchuk V. V., Koroshkevich T. V. *Human Physiology. 4th ed*. Minsk, Vysheishaya shkola Publ., 2012. 514 p. (in Russian).

18. Poudyal H., Panchal S., Brown L. Comparison of purple carrot juice and β-carotene in a high-carbohydrate, high-fat diet-fed rat model of the metabolic syndrome. *British Journal of Nutrition*, 2010, vol. 104, no. 9, pp. 1322–1332. https://doi.org/10.1017/S0007114510002308

19. Gavrilenko D. I., Gavrilenko T. E. *Peculiarities of interpretation of some liver tests*. Gomel, State Institution "Republican Scientific and Practical Center for Radiation Medicine and Human Ecology", 2017. 27 p. (in Russian).

20. Gauthier M. S., Couturier K., Latour J. G., Lavoie J. M. Concurrent exercise prevents high-fat-diet-induced macrovesicular hepatic steatosis. *Journal of Applied Physiology*, 2003, vol. 94, no. 6, pp. 2127–2134. https://doi.org/10.1152/japplphysiol.01164.2002

21. Mahalakshmi B., Maurya N., Lee S.-D., Bharath Kumar V. Possible neuroprotective mechanisms of physical exercise in neurodegeneration. *International Journal of Molecular Sciences*, 2020, vol. 21, no. 16, art. 5895. https://doi.org/10.3390/ijms21165895

22. Kim S., Choi J. Y., Moon S., Park D. H., Kwak H. B., Kang J. H. Roles of myokines in exercise-induced improvement of neuropsychiatric function. *Pflugers Archiv, European Journal of Physiology*, 2019, vol. 471, no. 3, pp. 491–505. https://doi.org/10.1007/s00424-019-02253-8

Информация об авторах

Басалай Анастасия Александровна – науч. сотрудник. Институт физиологии НАН Беларуси (ул. Академическая, 28, 220072, г. Минск, Республика Беларусь). E-mail: anastasiya.basalay@gmail.com

Кузнецова Татьяна Евгеньевна – канд. биол. наук, вед. науч. сотрудник. Институт физиологии НАН Беларуси (ул. Академическая, 28, 220072, г. Минск, Республика Беларусь). E-mail: tania_k@mail.ru

Митюкова Татьяна Алексеевна – канд. биол. наук, гл. науч. сотрудник. Институт физиологии НАН Беларуси (ул. Академическая, 28, 220072, г. Минск, Республика Беларусь). E-mail: mityukovat@gmail.com

Полулях Ольга Евгеньевна – науч. сотрудник. Институт физиологии НАН Беларуси (ул. Академическая, 28, 220072, г. Минск, Республика Беларусь). E-mail: reanzy@yandex.ru

Чудиловская Екатерина Николаевна – науч. сотрудник. Институт физиологии НАН Беларуси (ул. Академическая, 28, 220072, г. Минск, Республика Беларусь). E-mail: e.chudilovskaya@gmail.com

Костюченко Никита Сергеевич – мл. науч. сотрудник. Институт физиологии НАН Беларуси (ул. Академическая, 28, 220072, г. Минск, Республика Беларусь). E-mail: nkostuchenko888@gmail.com

Щербаков Яков Валентинович – мл. науч. сотрудник. Институт физиологии НАН Беларуси (ул. Академическая, 28, 220072, г. Минск, Республика Беларусь). E-mail: yakov.shcherbakov.98@gmail.com

Хрусталёва Татьяна Александровна – канд. биол. наук, ученый секретарь. Институт физиологии НАН Беларуси (ул. Академическая, 28, 220072, г. Минск, Республика Беларусь). E-mail: tanissia.lir@gmail.com

Губкин Сергей Владимирович – член-корреспондент, д-р мед. наук, профессор, директор. Институт физиологии НАН Беларуси (ул. Академическая, 28, 220072, г. Минск, Республика Беларусь). E-mail: goubkin@yandex.ru

Information about the authors

Anastasia A. Basalai – Researcher. Institute of Physiology of the National Academy of Sciences of Belarus (28, Akademicheskaya Str., 220072, Minsk, Republic of Belarus). E-mail: anastasiya.basalay@gmail.com

Tatyana E. Kuznetsova – Ph. D. (Biol.). Leading Researcher. Institute of Physiology of the National Academy of Sciences of Belarus (28, Akademicheskaya Str., 220072, Minsk, Republic of Belarus). E-mail: tania_k@mail.ru

Tatyana A. Mityukova – Ph. D. (Biol.). Chief Researcher. Institute of Physiology of the National Academy of Sciences of Belarus (28, Akademicheskaya Str., 220072, Minsk, Republic of Belarus). E-mail: mityukovat@gmail.com

Olga Y. Poluliakh – Researcher. Institute of Physiology of the National Academy of Sciences of Belarus (28, Akademicheskaya Str., 220072, Minsk, Republic of Belarus). E-mail: reanzy@yandex.ru

Katerina N. Chudilovskaya – Researcher. Institute of Physiology of the National Academy of Sciences of Belarus (28, Akademicheskaya Str., 220072, Minsk, Republic of Belarus). E-mail: e.chudilovskaya@gmail.com

Mikita S. Kastsiuchenka – Junior Researcher. Institute of Physiology of the National Academy of Sciences of Belarus (28, Akademicheskaya Str., 220072, Minsk, Republic of Belarus). E-mail: nkostuchenko888@gmail.com

Yakov V. Shcherbakov – Junior Researcher. Institute of Physiology of the National Academy of Sciences of Belarus (28, Akademicheskaya Str., 220072, Minsk, Republic of Belarus). E-mail: yakov.shcherbakov.98@gmail.com

Tatyana A. Khrustaleva – Ph. D. (Biol.). Scientific Secretary. Institute of Physiology of the National Academy of Sciences of Belarus (28, Akademicheskaya Str., 220072, Minsk, Republic of Belarus). E-mail: tanissia.lir@gmail.com

Siarhei V. Hubkin – Corresponding Member, D. Sc. (Med.), Professor, Director. Institute of Physiology of the National Academy of Sciences of Belarus (28, Akademicheskaya Str., 220072, Minsk, Republic of Belarus). E-mail: goubkin@yandex.ru