ISSN 1814-6023 (Print)
ISSN 2524-2350 (Online)
УДК 617.55-089.168.1-06-085-092.9
https://doi.org/10.29235/1814-6023-2022-19-3-278-289

Паступіў у рэдакцыю 02.07.2021
Received 02.07.2021

А. А. Астроўскі [1], А. А. Бакуновіч[1], А. Б. Астроўская[2]

[1]Інстытут біяхіміі біялагічна актыўных злучэнняў НАН Беларусі, Гродна, Рэспубліка Беларусь
[2]Гродзенскі дзяржаўны медыцынскі ўніверсітэт, Гродна, Рэспубліка Беларусь

КОМПЛЕКСНАЕ МАКРАСКАПІЧНАЕ, ГІСТАЛАГІЧНАЕ І ЭЛЕКТРОННА-МІКРАСКАПІЧНАЕ ДАСЛЕДАВАННЕ ЗАГОЙВАННЯ ПАЎНАСЛОЙНАЙ СКУРНАЙ РАНЫ Ў ЛАБАРАТОРНЫХ ПАЦУКОЎ

Анатацыя. З дапамогай макра-, мікра- і ўльтрамікраскапічнага метадаў вывучаны асаблівасці загойвання паўнаслойнай скурнай раны ў лабараторных пацукоў. Высветлена, што падчас загойвання на паверхні раны ўтвараюцца дзве мяжы – адна па краі дэрмы, другая па краі эпідэрміса. Паказана, што грануляцыйная тканка можа фарміравацца не толькі шляхам перабудовы фібрыну, але і за кошт рэарганізацыі падскурнай клятчаткі. Вылучана гіпотэза, што кантракцыя раны адбываецца не толькі праз сцягванне калагенавых фібрыл міяфібрабластамі, але і шляхам уцягвання фібрыл у цытаплазму дадзеных клетак з наступным разбурэннем. Звяртаецца ўвага на аднаўленне эластычнай праслойкі як істотнага кампанента скурнага рэгенерата. Тлумачацца прычыны з'яўлення прадольна выцягнутай формы і арыентацыі па сагітальнай лініі шнара, які пажыццёва застаецца на месцы былога пашкоджання скуры.

Ключавыя словы: паўнаслойная скурная рана, межы раны, кантракцыя, эпідэрмізацыя, адзіпацыты, грануляцыйная тканка, эластычная праслойка

Для цытавання: Астроўскі, А. А. Комплекснае макраскапічнае, гісталагічнае і электронна-мікраскапічнае даследаванне загойвання паўнаслойнай скурнай раны ў лабараторных пацукоў / А. А. Астроўскі, А. А. Бакуновіч, А. Б. Астроўская // Вес. Нац. акад. навук Беларусі. Сер. мед. навук. – 2022. – Т. 19, № 3. – С. 278–289. https://doi.org/10.29235/1814-6023-2022-19-3-278-289

Aliaksandr A. Astrowski[1], Aliaksei A. Bakunovich[1], Aksana B. Astrowskaja[2]

[1]Institute of Biochemistry of Biologically Active Compounds of the National Academy of Sciences of Belarus, Grodno, Republic of Belarus
[2]Grodno State Medical University, Grodno, Republic of Belarus

COMPLEX MACROSCOPIC, HISTOLOGICAL, AND ELECTRON MICROSCOPIC EXAMINATION OF THE HEALING OF A FULL-THICKNESS SKIN WOUND IN LABORATORY RATS

Abstract. A model was developed, on the basis of which the features of healing of a full-thickness skin wound were studied in laboratory rats using macro-, micro- and ultramicroscopic methods. It was found that during this process, two borders are formed on the surface of the wound – one on the edge of the dermis and the second on the edge of the epidermis. It is shown that a granulation tissue can be formed not only due to the restructuring of fibrin, but also due to the reorganization of a subcutaneous tissue. It is hypothesized that the wound contraction occurs not only due to the contraction of collagen fibrils by myofibroblasts, but also due to the retraction of collagen fibers in the cytoplasm of these cells. Attention is drawn to the restoration of the elastic layer as an essential component of the skin regenerate. The reasons for the appearance of a longitudinal elongated shape and orientation along the sagittal line of the scar, which remains for life at the site of the former skin damage, are explained.

Keywords: full-thickness skin wound, wound edges, wound healing time, contraction, epidermization, granulation tissue, elastic layer, adipocytes

For citation: Astrowski A. A., Bakunovich A. A., Astrowskaya A. B. Complex macroscopic, histological, and electron microscopic examination of the healing of a full-thickness skin wound in laboratory rats. *Vestsi Natsyyanal'nai akademii navuk Belarusi. Seriya meditsinskikh navuk = Proceedings of the National Academy of Sciences of Belarus. Medical series*, 2022, vol. 19, no. 3, pp. 278–289 (in Belarusian). https://doi.org/10.29235/1814-6023-2022-19-3-278-289

Уводзіны. Трэць усіх траўм, якія атрымлівае чалавек, выклікаюць з'яўленне ран. Гэта абумоўлівае значэнне ран як важнай медыцынскай праблемы [1]. Вядома, што рана ўзнікае ў выніку пашкоджання нармальнай структуры скуры чалавека рознымі чыннікамі (фізічнай, хімічнай ці біялагічнай прыроды), наступствам чаго з'яўляецца лакальнае парушэнне яе функцыі [2]. Нягледзячы на прагрэс у сферы лекавання ран, і сёння існуюць пытанні, якія турбуюць лекараў. Для рашэння

© Астроўскі А. А., Бакуновіч А. А., Астроўская А. Б., 2022

дадзеных праблем увесь час уносяцца прапановы, якія патрабуюць дакладнага вывучэння ці апрабавання на жывёлах [3]. Таму істотным з'яўляецца далейшая распрацоўка лабараторных мадэляў. Пры гэтым распаўсюджаным з'яўляецца меркаванне, што па сукупнасці крытэраў (такіх, як эканамічная эфектыўнасць, падабенства да чалавека, даступнасць) для вывучэння загойвання ран найбольш падыходзяць пацукі [4].

Дадатковай увагі патрабуюць і некаторыя прабелы ў разуменні механізмаў раназагойвання. Так, аб'ектыўна ранай трэба лічыць той участак паверхні цела, на якім парушана суцэльнасць эпідэрміса (Э), бо менавіта гэтая структура з'яўляецца мяжой арганізма адносна вонкавага асяроддзя [5]). Таму многія навукоўцы раяць для вызначэння памераў раны арыентавацца на край нарастаючага на яе паверхню Э [6]. Аднак у навуковых артыкулах часта не ўдакладняецца, што лічыцца краем раны – край дэрмы (Д) ці Э. У сувязі з гэтым узнікае праблема вызначэння моманту загойвання раны.

Большую частку рэгенерата, які ўтвараецца на месцы паўнаслойнага скурнага дэфекта (ПСД), складае грануляцыйная тканка (ГТ). Гэта від злучальнай тканкі, у склад якой уваходзяць новаствораныя калагенавыя валокны, крывяносныя сасуды, фібрабласты, макрафагі. Цяпер у навуковай літаратуры найбольш распаўсюджана меркаванне, што ГТ фарміруецца па замяшчальнаму (субстытуцыянальнаму) тыпу [7] за кошт пераўтварэння перш за ўсё фібрыну, які адкладаецца на дне раны [8]. У яго мігруюць фагацыты (для выдалення чужародных бактэрый і тканкавага дэтрыту, у тым ліку і самаго фібрыну), прарастаюць крывяносныя сасуды, пранікаюць фібрабласты, якія ўтвараюць сетку калагенавых валокнаў. Пры апісанні разнастайнасці фібрабластаў, якія ўдзельнічаюць у загойванні раны, па маркёрах біяхімічных шляхоў, рэцэптарах і лігандах выяўляецца да 12 дыферонаў гэтых клетак [9]. Меркаванне, што ГТ можа ўтварацца шляхам замяшчэння падскурнай клятчаткі (ПК), якое была запрапанавана на мяжы стагоддзяў [10], да нядаўняга часу амаль не ўзгадвалася. Мы лічым, што пытанне асноўнай крыніцы ўтварэння ГТ на месцы пашкоджання скуры (пераважна шляхам субстытуцыі фібрыну ці клятчаткі) патрабуе далейшага высвятлення.

Многія навукоўцы пры апісанні працэсу загойвання ран не звяртаюць увагу на рэгенерацыю некаторых структур, якія аблігатна прысутнічаюць у інтактнай скуры. Маецца на ўвазе перш за ўсё эластычная праслойка (ЭП), якая знаходзіцца пад Д і дазваляе скуры рухацца адносна органаў, якія размешчаны пад ёй (косткі, цягліцы, сухажыллі). У млекакормячых дадзены пласт асабліва развіты ў грызуноў, зайцападобных, драпежных, якіх называюць жывёламі з няшчыльна далучанай скурай [11]. Ёсць дадзены пласт і ў скуры чалавека, дзе ён пабудаваны з калагенавых валокнаў [12], стабілізаваных эластычнымі валокнамі [13]. Такі пласт забяспечвае меншую траўматызацыю органаў, размешчаных пад скурай, падчас механічнага ўздзеяння звонку на цела жывёлы ці чалавека. Аднак у абсалютнай большасці артыкулаў, прысвечаных загойванню ран, пытанне аб аднаўленні дадзенай праслойкі нават не ставіцца.

Пры апісанні працэсу раназагойвання даследчыкі часта спыняюцца на этапе, калі месца былога пашкоджання цалкам закрываецца Э. Аднак на справе ГТ пад Э працягвае паступова ператварацца ў рубцовую тканку. У выніку праз пэўны час, незалежна ад таго, якім па форме было першапачатковае пашкоджанне, на месцы былога ПСД, як правіла, аказваецца адносна тонкі шнар, выцягнуты ў пэўным кірунку. Цікавым з'яўляецца пытанне пра прычыны дадзенай з'явы.

Мэта даследавання – на аснове вывучэння ў лабараторных пацукоў загойвання паўнаслойнай скурнай раны (ПСР) з дапамогай макраскапічнага, гісталагічнага і электронна-мікраскапічнага метадаў удакладніць уяўленні, датычныя праблем межаў раны, крыніц фарміравання грануляцыйнай тканкі, механізмаў яе кантракцыі, значэння аднаўлення субдэрмальнай эластычнай праслойкі, фарміравання канчатковага шнара.

Матэрыялы і метады даследавання. Даследаванне выканана на 67 пацуках-самках пароды Wistar масай 230–280 г. Усе маніпуляцыі, якія патрабавалі абязбольвання і абезрухомлівання жывёл, былі выкананы пад глыбокім эфірным наркозам, што адпавядае ДАСТ 33215-2014, ДАСТ 33216-2014, а таксама ТКП 125-2008 (02040) «Надлежащая лабораторная практика».

Усе жывёлы былі падзелены на 5 груп. У пацукоў *I групы* ($n = 8$) стварылі ПСД, абаронены ахоўнай камерай [14]. Для гэтага ў жывёл у міжлапаткавай вобласці выдалялі поўсць і галілі скуру, якую затым мылі і высушвалі. У міжлапаткавай вобласці 8-ю швамі падшывалі ахоўную камеру, якая была

зроблена з інэртнай пластмасы, мела таўшчыню сценкі 1 мм і ўнутраны дыяметр 19 мм. На скуры, якая апыналася ў сярэдзіне камеры, штампам ставілі квадратную метку памерам 10×10 мм, па якой нажніцамі праразалі скуру да ПК, ствараючы ПСР. Пры гэтым частку падскурнай цягліцы таксама выдалялі. Яе пярэдні край адыходзіў далёка за край скуры, а задні край часта аказваўся пад скурай, паколькі фіксаваўся першым швом пры падшыванні ахоўнай камеры. За кошт сіл нацягнення скуры [15] плошча нанесенай раны звычайна аказвалася больш за 100 мм^2 – каля 120–140 мм^2. Рану, камеру і суправаджальны пратакольны запіс фатаграфавалі. ПСР закрывалі марлевымі дыскамі і наносілі на іх ізатанічны раствор хларыда натрыя, а зверху клалі марлевы тампон, пасля чаго камеру зачынялі крышачкай. Прааперараных жывёл утрымлівалі ў індывідуальных клетках.

На наступны дзень рабілі першую перавязку: для гэтага пацука ўводзілі ў наркоз, з камеры здымалі крышачку, выдалялі перавязачныя матэрыялы. Затым побач з камерай клалі пратакольны запіс і праводзілі фатаграфаванне ранавай паверхні (РП). Пасля гэтага на рану клалі марлевыя дыскі, на якія наносілі 200 мкл фізраствору, зверху размяшчалі марлевы тампон і зачынялі крышачкай. Такія перавязкі працягвалі рабіць усім пацукам штодня, да поўнай эпідэрмізацыі ран. Пры гэтым часам наступлення апошняй лічылі той дзень, калі на паверхні раны пасля выдалення струпа (на заключных этапах рэгенерацыі яго акуратна выдалялі з інтэрвалам у 2 дні) не выступала нават мікраскапічнай кроплі эксудату. Пацукоў гэтай групы ўтрымлівалі яшчэ 3 мес., каб выявіць асаблівасці будовы шнара, які ўтвараўся праз 100 сут на месцы былога ПСД. Фіксацыя часу наступлення поўнай эпідэрмізацыі ПСР дазваляла вылічыць два першыя параметры, якія колькасна характарызавалі ранавы працэс у кожнага асобнага пацука: працягласць загойвання ПСР і яго сярэднія тэмпы.

Атрыманыя падчас перавязак фотаздымкі выкарыстоўвалі для фотапланіметрыі з мэтай атрымання даных, якія адлюстроўвалі дынаміку раназагойвальнага працэсу. Для атрымання лічбаў, максімальна адпаведных рэальным памерам раны, арыентаваліся на лінію, якую ўтвараў ніжні ўнутраны край сценкі ахоўнай камеры, які непасрэдна прылягаў да скуры. Гэта лінія абмяжоўвала стандартную плошчу 283,4 мм^2, якая рабілася арыентырам для далейшага знаходжання абсалютных памераў іншых структур, для чаго карысталіся кампутарнай праграмай *ImageJ*. З яе дапамогай на кожным фотаздымку ў ручным рэжыме праводзілі лініі па краі інтактнай Д і па краі Э. Ведаючы рэальнае значэнне плошчы скуры ўнутры камеры, вылічвалі тры ключавыя абсалютныя параметры, якія змяняліся з часам і характарызавалі дынаміку ранавага працэсу ў кожным індывідуальным выпадку: частку паверхні цела пацука, на якой адсутнічае Д; плошчу раны, не пакрытую Э; плошчу Э, які нарос на рану (розніца паміж першымі двума параметрамі).

З-за таго, што абсалютныя зыходныя памеры раны адрозніваліся ў розных пацукоў, было вырашана дадаткова паказваць дынаміку працэсу загойвання ПСД у адносных лічбах. Для гэтага ў кожнага пацука за 100 % прымалі тую плошчу раны, якой яна была праз суткі пасля аперацыі. Памер усіх іншых структур вылічвалі адносна гэтай плошчы. Гэта адпавядае падыходу большасці сучасных даследчыкаў да апісання працэсу загойвання раны [16].

Для правядзення гісталагічнага даследавання ў двух пацукоў *II групы* (n = 28) была ўзята інтактная скура ў міжлапаткавай вобласці, у іншых жывёл гэтай групы – тканкі з вобласці ПСД як адразу пасля стварэння раны, так і праз 1, 2, 3, 5, 7, 11, 15 і 21 сут. Пры гэтым для вызначэння межаў рэгенерата забіралі не толькі Э, Д, ГТ, а і ЭП разам з ПК. Тканкі памерам 5×15 мм у распраўленым стане і пры нацяжэнні, блізкім да натуральнага, фіксавалі ў сумесі фармалін–спірт–воцатная кіслата. Пасля прамыўкі, абязводжвання і заліўкі ў парафін атрымлівалі вертыкальныя зрэзы таўшчынёй 5 мкм, якія праходзілі па сагітальнай лініі адносна цела пацука. Зрэзы афарбоўвалі гематаксілінам ды эазінам, а таксама па Малоры, вывучалі і фатаграфавалі ў мікраскопе Leica DM6-B.

III група жывёл (n = 13) была выкарыстана для больш дакладнага вызначэння ролі ПК ва ўтварэнні ГТ. Для гэтага праз суткі пасля стварэння ПСД на паверхню раны наносілі вадкую туш. Пацукоў забівалі праз 7 і 11 сут. Месца знаходжання часцінак тушы вызначалі гісталагічна.

IV група жывёл (n = 8) была выкарыстана для электронна-мікраскапічнага даследавання ЭП у складзе інтактнай скуры, а таксама для вывучэння клеткавага складу і міжклеткавага матрыксу

рэгенерата праз 2, 5 і 7 сут пасля стварэння ПСД. Пры гэтым асаблівая ўвага звярталася на калагенавыя і эластычныя валокны, а таксама на змену будовы адзіпацытаў і ўдзел міяфібрабластаў (МФБ) у кантракцыі.

Тканкі памерам каля 1×2×1 мм фіксавалі ў 1 %-ным осміевым фіксатары на 0,1 М буферы Мілоніга (pH 7,4) пры +4 ºС на працягу 2 гадзін. Затым іх абязводжвалі і залівалі ў аралдыт. На ўльтрамікратоме Leica EM UC7 атрымлівалі ўльтратонкія зрэзы таўшчынёй каля 50 нм, якія кантрасціравалі 2 %-ным растворам уранілацэтата на 50 %-ным метаноле і цытратам свінца па E. S. Reynolds [17]. Прэпараты вывучалі ў электронным мікраскопе JEM-1011 (JEOL, Японія).

У жывёл *V групы* (n = 10) вывучалі асаблівасці ўздзеяння сіл кантракцыі ў розных напрамках на паверхні раны. Усім жывёлам мадэлявалі ПСД, як і ў I групе. Затым праз 2 дні па апісанай раней методыцы [14] былі падрыхтаваны і перасаджаны на РП тры вушныя аўтатрансплантаты квадратнай формы плошчай 11,1 мм^2 кожны. Пры гэтым палове жывёл трансплантаты размяшчалі па сагітальнай лініі, а другой палове – па франтальнай. РП разам з трансплантатамі перыядычна фатаграфавалі. Жывёл забівалі праз 100 дзён з моманту трансплантацыі. Вынікі ацэньвалі фотапланіметрычна.

Статыстычную апрацоўку атрыманых колькасных даных праводзілі з дапамогай праграмы GraphPad Prism, Version 5. Розніцу паказчыкаў лічылі статыстычна значымай пры $p < 0,05$.

Вынікі і іх абмеркаванне. Штосуткавае фатаграфаванне ПСР у жывёл I групы дазволіла выявіць прынцыповую макраскапічную дынаміку загойвання такой раны. Як бачна на мал. 1, загойванне забяспечваецца двума ключавымі механізмамі – кантракцыяй раны і краявой эпідэрмізацыяй.

Кантракцыю фармальна можна апісаць як памяншэнне з часам плошчы ўнутры ад той мяжы, якая аддзяляе Д інтактнай скуры ад РП, на якой дэрма адсутнічае. Другую мяжу пазначае край Э, які нарастае на рану. Унутр ад яе адсутнічае не толькі Д, але і Э. Бачна, што гэтая плошча таксама памяншаецца падчас загойвання раны, пакуль цалкам не закрыецца Э. Атрымліваецца, што, апісваючы працэс загойвання ПСР, неабходна ўлічваць аб'ектыўны факт – існаванне дзвюх межаў раны, якая загойваецца: паміж краем Д інтактнай скуры і рэгенератам, а таксама паміж РП, закрытай і не закрытай Э. Наша мадэль гэта дазваляе рабіць. Між тым у большасці публікацый, у якіх ідзе гаворка пра рану, вымераную па пэўнай мяжы, і дынаміку працэсу яе памяншэння, не агаворваецца, якая з дзвюх аб'ектыўна існуючых межаў маецца на ўвазе. Здагадацца можна па кантэксце, але не заўсёды.

Фіксацыя часу наступлення поўнага загойвання ПСР дазваляе вылічваць параметры, якія колькасна характарызуюць ход ранавага працэсу ў кожнага асобнага пацука: працягласць загойвання ПСР і яго сярэднія тэмпы. Пры гэтым працягласць загойвання ўключае час, які прайшоў ад моманту стварэння ПСД (дзень аперацыі) да моманту поўнага загойвання раны (пад апошнім намі было вырашана лічыць момант, калі на РП упершыню не заставалася нават самага малога ўчастка, на якім адсутнічае Э, інакш назіралася яе поўная эпідэрмізацыя). Улік гэтых дзвюх часавых кропак, заснаваных на адзначаных крытэрах, дазволіў атрымаць сярэдні паказчык працягласці загойвання ПСД ва ўмовах нашай мадэлі – 14,9 сут. Дзяленне зыходнай плошчы раны (той, якой яна была праз суткі пасля сварэння ПСД) на час, які пайшоў на яе поўнае загойванне, паказвае тэмпы загойвання раны. Ва ўмовах нашай мадэлі гэты паказчык у сярэднім склаў 7,7 мм^2/сут.

Дадаткова была ахарактарызавана дынаміка загойвання раны з улікам двух яго асноўных механізмаў – кантракцыі і эпідэрмізацыі. Вынікі ў выглядзе адпаведных крывых паказаны на мал. 1.

Найперш прааналізуем крывую, якая адлюстроўвае змяненне адноснай плошчы раны як плошчы ўчастка на скуры, на якім адсутнічае Д, адносна той плошчы раны, якой яна была праз суткі пасля пашкоджання (мал. 1, крывая *1*; нагадаем, паколькі адразу пасля стварэння раны яе мяжа няўстойлівая, было вырашана за 100 % прымаць плошчу раны праз суткі пасля пашкоджання). Як бачна, наступныя суткі-двое плошча раны не памяншалася (нават некалькі павялічвалася), паколькі ішлі дэструктыўна-альтэратыўныя працэсы, абумоўленыя посттраўматычным запаленнем. У інтэрвале 3–4 сут пасля пашкоджання ўчастак скуры, дзе адсутнічала Д, пачаў скарачацца. Далей, у інтэрвале 4–9 сут, гэтае скарачэнне было самым хуткім, а затым яго тэмпы зноў памяншаліся (мал. 1, крывая *1*).

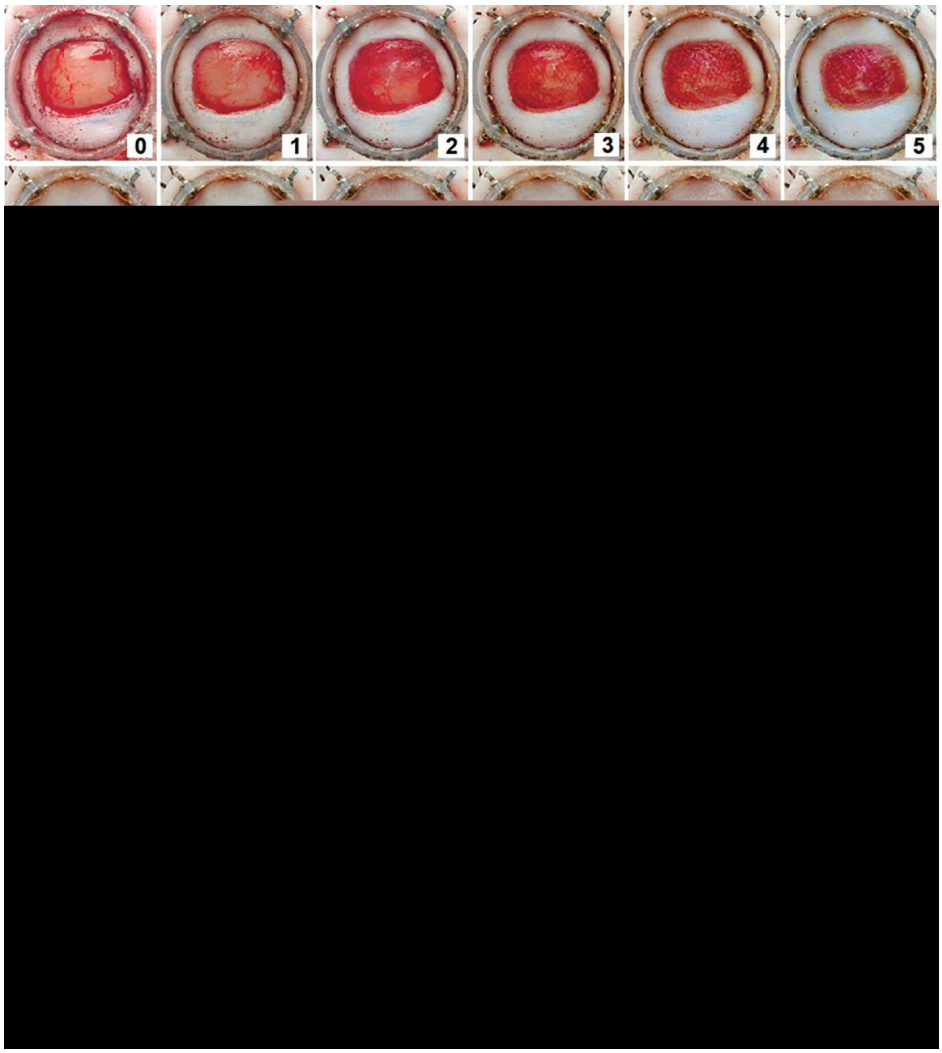

Мал. 1. Прыклад пасуткавага загойвання ПСР у аднаго з пацукоў I групы (уверсе: у дадзеным выпадку поўная эпідэрмізацыя раны адбылася праз 16 сут пасля пашкоджання) і графік, які дэманструе дынаміку раназагойвання (унізе: паказаны дынамічныя крывыя, якія дэманструюць змены ключавых морфаметрычных паказчыкаў у працэсе раназагойвання; першыя тры паказчыкі суаднесены з плошчай ПСД праз суткі пасля пашкоджання, чацвёрты – з плошчай ПСР на кожны дзень вымярэння)

Fig. 1. An example of the daily healing of each full-thickness skin wound in one group (above; in this case, complete epidermization of the wound occurred 16 days after the injury) and a graph showing the dynamics of wound healing in them (below are the dynamic curves showing the quantitative changes in key morphometric indicators during wound healing; the first three indicators are correlated with the area of each full-thickness skin wound 1 day after injury, the fourth – with the area of a full-thickness skin wound on each day of measurement)

Звяртае на сябе ўвагу тое, што дадзены паказчык (адносная плошча ўчастка скуры, дзе адсутнічае Д) на момант наступлення поўнай эпідэрмізацыі не дасягаў нулявога значэння, спыніўшыся ў межах 20–25 %. Гэта сведчыць аб тым, што кантракцыя раны хаця і забяспечвае скарачэнне яе памераў на 75–80 %, але не з'яўляецца адзіным механізмам раназагойвання.

Вымярэнне плошчы раны, якая заставалася не пакрытай Э, адбывалася па краі Э, нарастаючага на паверхню ПСД. Аднак на працягу першых сутак пасля пашкоджання дадзены край цяжка вызначыць дакладна, паколькі Э вельмі тонкі і падрастае пад фібрынавы струп, размешчаны на РП, а спробы выдаляць апошні могуць выклікаць пашкоджанне Э (той у гэты час яшчэ слаба звязаны з маладой ГТ). У сувязі з адзначаным першае выдаленне струпа, які знаходзіўся на РП, рабілася намі праз 6 сут пасля стварэння раны, таму першыя вымярэнні плошчы раны, не пакрытай Э, належаць да гэтага часу. На графіку бачна, што ў інтэрвале 6–10 сут плошча раны без Э скарачалася дастаткова хутка, пазней – менш актыўна, а праз 15 сут знікла амаль цалкам (мал. 1, крывая *2*).

Дадаткова можна ацаніць, як змянялася плошча раны, пакрытая Э (мал. 1, крывая *3*). Бачна, што Э першыя суткі нарастаў на рану (але быў схаваны ў значнай ступені пад струпам). Пазней, пасля выдалення струпа, высветлілася, што ў інтэрвале часу 6–10 сут яго плошча на РП практычна не павялічвалася. Даны феномен прынята тлумачыць тым, што ў час актыўнай кантракцыі раны (а менавіта ў дадзеным часавым інтэрвале кантракцыя раны была найбольш хуткай) Э слаба нарастае на РП. Затым у інтэрвале часу 10–15 сут, калі інтэнсіўнасць кантракцыі паменшылася, Э зноў пачаў патроху нарастаць на рану.

Крывая *4* на мал. 1 паказвае, якая частка на паверхні ГТ аказваецца пакрытай Э на кожным этапе раназагойвання. Як бачна, з 6-х сутак гэты паказчык рос практычна аднымі і тымі ж тэмпамі да наступлення поўнай эпідэрмізацыі раны.

Перад апісаннем дынамікі загойвання ПСР на гісталагічным узроўні варта падкрэсліць некаторыя асаблівасці будовы інтактнай скуры пацукоў у тым месцы, дзе ствараўся ПСД.

У лабараторных пацукоў пароды Wistar інтактная скура міжлапаткавай вобласці мае ў сваім складзе Э, Д з вытворнымі эпідэрміса, падскурную цягліцу, ЭП і ПК, складзеную з долек белага і бурага тлушчу. Пры гэтым пучкі калагенавых валокнаў у складзе ЭП з'яўляюцца больш тонкімі і размешчаны больш рыхла ў параўнанні з дадзенымі структурамі ў Д (мал. 2; гэта асабліва добра бачна па прысутных на фотаздымку калагенавых пучках, якія акружаюць артэрыю, пранікаючую з ПК у дэрму, і маюць аналагічную дэрмальным таўшчыню і шчыльнасць размеркавання).

Валасяныя фалікулы, якія знаходзяцца ў Д, звычайна маюць нахіл уверх і каўдальна, што, як правіла, добра бачна на зрэзах, зробленых паралельна сагітальнай лініі (мал. 2; гэты нахіл на дадзеным і аналагічных фота дазваляе сцвярджаць, што, напрыклад, галава жывёлы зходзілася злева, а хвост – справа).

Пры стварэнні ПСР выдаляецца паўнаслойны скурны лоскут (ПСЛ). У складзе апошняга звычайна аказваюцца Э, Д (з валасянымі фалікуламі і сальнымі залозамі), падскурная цягліца і частка ЭП.

Вывучэнне гісталагічных прэпаратаў, зробленых з тканак ран жывёл II групы, у цэлым пацвярджае тое, што выяўляецца на макраскапічных фота: галоўнае, што забяспечвае загойванне ПСД на працягу першых трох тыдняў пасля пашкоджання (праз 0, 1, 2, 3, 5, 7, 11, 21 сут), звязана з фарміраваннем і функцыянаваннем скурнага рэгенерата. Апошні ўтвараецца ў вобласці раны і з часам забяспечвае збліжэнне краёў інтактнай Д і пакрываецца Э.

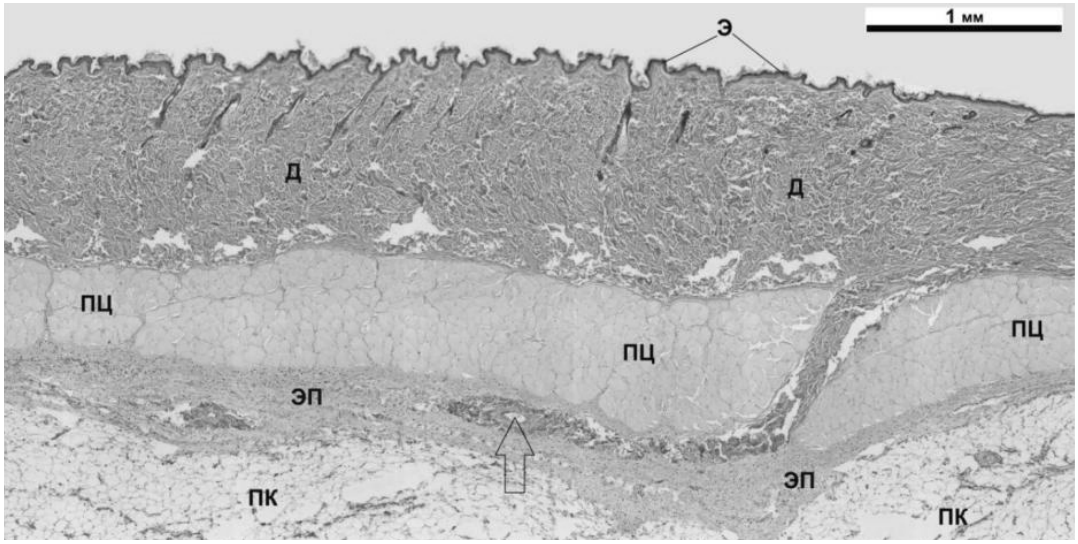

Мал. 2. Будова скуры ў міжлапаткавай вобласці пацукоў (Э – эпідэрміс; Д – дэрма з валасянымі фалікуламі (знаходзяцца ў фазе целаген) і сальнымі залозамі; ПЦ – падскурная цягліца; ЭП – эластычная праслойка; ПК – падскурная клятчатка). Пры выдаленні ПСЛ для стварэння ПСР расшчапленне скуры адбываецца пераважна па ходу ЭП. Стрэлка паказвае артэрыю, якая праходзіць з ПК у Д

Fig. 2. The structure of the skin in the interscapular region of rats (Э – epidermis, Д – dermis with hair follicles (they are in the telogen phase) and sebaceous glands; ПЦ – subcutaneous muscle; ЭП – elastic layer; ПК – subcutaneous tissue). When the full-thickness skin flap is removed to create the full-thickness skin wound, the skin cleavage occurs primarily along the elastic layer. The arrow shows the artery that runs from the subcutaneous tissue to the dermis

Пры выкарыстанні большых павелічэнняў мікраскопа бачна, што непасрэдна пасля выдалення ПСЛ дно раны найчасцей уяўляе сабой ПК, пакрытую ніжняй часткай ЭП, а з бакоў рана абмежавана краямі інтактнай скуры. Ужо праз суткі пасля пашкоджання паверхня ПСД пакрываецца фібрынам, у які адбываецца інфільтрацыя нейтрафільных лейкацытаў. Праз 2 сут становяцца бачнымі першыя прыкметы краявой эпідэрмізацыі і перабудовы фібрыну ды ПК у ГТ. Праз 3 сут у павярхоўных пластах раны маладая ГТ на месцы былой ПК ужо колькасна перавагае над адзіпацытамі. Праз 5 сут прыкметы загойвання становяцца яшчэ больш відавочнымі – пад РП прысутнічае ГТ, на паверхні якой добра бачны эпідэрмальныя «языкі», якія нарастаюць на рану з краёў інтактнай скуры. Сетка крывяносных сасудаў, характэрная для ПК, перабудоўваецца для забеспячэння функцыянавання ГТ – у больш глыбокіх пластах апошняй буйныя сасуды ідуць паралельна РП, а драбнейшыя сасуды і капіляры ў павярхоўных пластах ГТ размяшчаюцца пераважна перпендыкулярна паверхні раны. У гэты ж час з'яўляюцца адзнакі таго, што пад ГТ на месцы былой клятчаткі будзе фармавацца новая ЭП (дарэчы, наяўнасць апошняй у адзначаны час ужо добра выяўляецца пры ўзяцці матэрыяла для гісталагічнага даследавання). Гэтыя змены, як і збліжэнне краёў скуры ў выніку кантракцыі, становяцца ўсё больш выразнымі праз 7–11 сут пасля пашкоджання. На многіх гісталагічных прэпаратах, зробленых з тканак праз 15 сут пасля стварэння ПСР, ГТ аказваецца цалкам пакрытай Э, што характэрна для ўсіх узятых праз 21 сут прэпаратаў, вырабленых з тканак у вобласці пашкоджання. Выяўлены таксама прыкметы частковай рэгенерацыі падскурнай цягліцы.

Адно з самых важных пытанняў, якое паўстае пры вывучэнні раназагойвання ва ўмовах выкарыстанай мадэлі, датычыць асноўнага месца паходжання ГТ. Утварэнне ГТ з фібрыну, адкладзенага на РП, напэўна, магчыма, але ва ўмовах выкарыстанай мадэлі дастаткова абгрунтаваным, на наша меркаванне, выглядае фарміраванне большай часткі ГТ шляхам перабудовы ПК. На карысць такога механізму сведчыць тое, што вялікі аб'ём гэтай тканкі з'яўляўся вельмі хутка, а таксама тое, што ў складзе маладой ГТ часта застаюцца астраўкі адзіпацытаў, размешчаныя ў яе павярхоўных пластах.

Дадатковыя доказы магчымасці ўтварэння ГТ на месцы ПК былі атрыманы ў выніку даследаванняў, звязаных з нанясеннем на паверхню свежай раны часцінак тушы (найперш у выглядзе воднай суспензіі). Асноўная маса часцінак тушы праз працяглы час пасля пашкоджання скуры і нанясення ўзгаданых вышэй рэчываў знаходзілася непасрэдна пад РП – пад адносна тонкімі фібрынавымі напластаваннямі, глыбей за якія знаходзілася асноўная маса ГТ (мал. 3, *b*, *c*). Гэта яшчэ больш пераканаўча сведчыла, што ўтварэнне асноўнай масы ГТ адбылося на месцы ПК шляхам яе перабудовы.

Да таго ж меркавання прыводзілі вынікі электронна-мікраскапічнага даследавання, у ходзе якога былі бачны паслядоўныя стадыі ператварэння тыповых адзіпацытаў белага тлушчу, верагодна, у фібрабласты (прыкметы ліполізу былі і на паўтонкіх зрэзах). Так, праз 2 сут з часу стварэння раны адзіпацыты, якія знаходзіліся непасрэдна пад яе паверхняй, пачыналі спадацца, іх цытаплазма павялічвалася ў аб'ёме, а ў ёй побач з вялікай кропляй тлушчу з'яўляліся шматлікія дробныя ліпідныя кропелькі, аддзеленыя адна ад адной тонкімі межамі. Аднак дадзеныя клеткі ў цэлым захоўвалі сваю жыццяздольнасць і самастойна выконвалі адзначаныя пераўтварэнні. Адзіпацыты з прыкметамі ліполізу выяўляліся ў больш глыбокіх пластах ГТ і праз 5 сут пасля пашкоджання [18]. Усе гэтыя знаходкі таксама адпавядаюць гіпотэзе, што частка фібрабластаў ГТ можа ўтварацца шляхам ператварэння адзіпацытаў.

Дадзеная гіпотэза ўпершыню была выказана яшчэ ў канцы XX ст. [10]. У нашы дні яна знайшла пацверджанне ў працах навукоўцаў, якія выкарыстоўваюць самыя сучасныя метады даследавання [19].

ГТ у складзе рэгенерата, сфармаванага на месцы ПСД, выконвае функцыю часовай заплаткі. Але ў яе ёсць яшчэ адна важнейшая функцыя. У адрозненне ад многіх іншых рэгенератаў, ГТ як асноўная частка скурнага рэгенерата не толькі не расце, але пасля фарміравання на месцы ПСР нават памяншае свае памеры, што вядзе да скарачэння плошчы скурнага дэфекта – так званай кантракцыі раны, якая, як вядома, забяспечваецца пераважна функцыяй МФБ [20]. Апошнія характарызуюцца выцягнутай формай, наяўнасцю ў цыпатлазме гранулярнага эндаплазматычнага рэтыкулуму, мітахондрый, участкаў цытаплазмы з акцінавымі ніцямі. Такія пераўтварэнні істот-

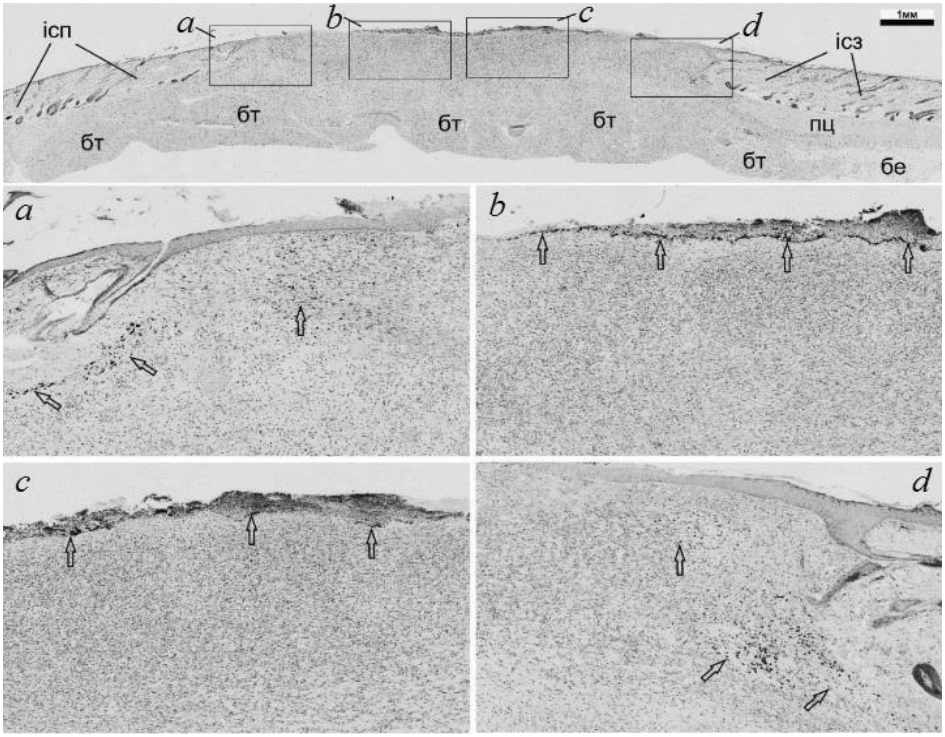

Мал. 3. Часцінкі тушы, нанесенай на паверхню раны праз суткі пасля яе стварэння, праз 7 сут пасля рэгенерацыі ПСД. Верхняе фота дэманструе агульны выгляд тканак на сагітальным зрэзе, ніжэй паданы фрагменты гэтага ж фота пры большым павелічэнні (*a*–*d*) (ісп – інтактная скура спераду ад раны, ісз – інтактная скура ззаду ад раны, бт – буры тлушч, бе – белы тлушч, пц – падскурная цягліца). Празрыстымі стрэлкамі паказаны месцы, дзе знаходзяцца часцінкі тушы: на большай частцы паверхні ГТ, прыкрытыя толькі тонкімі напластаваннямі фібрыну (*b*, *c*), у больш глыбокіх пластах ГТ – каля вонкавых межаў, побач з Д (*a*, *d*). Асноўная маса ГТ не мае часцінак тушы. Афарбоўка: гематаксілін ды эазін

Fig. 3. Ink particles applied to the wound surface a day after its creation, after 7-day regeneration of a full-thickness skin wound. The upper photo shows the general appearance of the tissues on the sagittal section, below are the fragments of the same photo at a higher magnification (*a*–*d*) (ісп – intact skin from the front of the wound, ісз – intact skin from the back of the wound, бт – brown fat, бе –white fat, рс – subcutaneous muscle). The transparent arrows show the places where the ink is located: on most of the surface of the granulation tissue covered only with thin fibrin layers (*b*, *c*), in the deeper layers of the granulation tissue – near the outer borders, next to the dermis (*a*, *d*). The bulk of the granulation fabric does not contain ink. Staining: hematoxylin and eosin

на адрозніваюць загойванне скурных ран ад «паводзін» большасці рэгенератаў, якія пасля свайго з'яўлення стабільна павялічваюцца ў памерах.

Згодна з распаўсюджанымі меркаваннямі, працэс кантракцыі ГТ з удзелам МФБ адбываецца наступным чынам: акцінавыя валокны, якія знаходзяцца ў цытаплазме МФБ, праз пасрэдніцтва размеркаваных на мембране гэтых клетак комплексаў адгезіі фібранексуса прымацоўваюцца да калагенавых фібрыл. Потым, скарачаючы даўжыню акцінавых ніцяў унутры сябе, МФБ сцягвае калагенавыя фібрылы, што, верагодна, і выклікае памяншэнне ГТ [21]. Атрымліваецца, што ў час кантракцыі калагенавае валакно заўсёды знаходзіцца звонку ад МФБ і не трапляе ў яго цытаплазму [20].

Праведзенае намі электронна-мікраскапічнае даследаванне дазваляе меркаваць, што на сцягванні калагенавых валокнаў кантракцільная функцыя МФБ не завяршаецца. Даволі часта аточаныя мембранай калагенавыя валокны прысутнічаюць унутры цытаплазмы дадзеных клетак (гл. мал. 4, *a*). Гэта дазваляе выказаць здагадку, што пасля таго, як МФБ злучыцца з дапамогай кампанентаў фібранэксуса з калагенавымі валокнамі, якія знаходзяцца звонку ад яго, дадзеныя валокны ўцягваюцца ў цытаплазму клеткі. Працэс адбываецца з пэўнай перыядычнасцю (мал. 4, *b*). У цытаплазме МФБ глыбінны фрагмент калагенавага валакна, верагодна, дэградуе, а на яго месца падцягваецца новы фрагмент. Так, магчыма, адбываецца працэс кантракцыі за кошт актыўнасці адных МФБ, без удзелу макрафагаў.

Вышэй узгадвалася, што ў лабараторных пацукоў паміж падскурнай цягліцай і ПК знаходзіцца ЭП, у якой калеганавыя валокны танчэй, чым у Д, і размешчаны значна больш рыхла (гл. мал. 2).

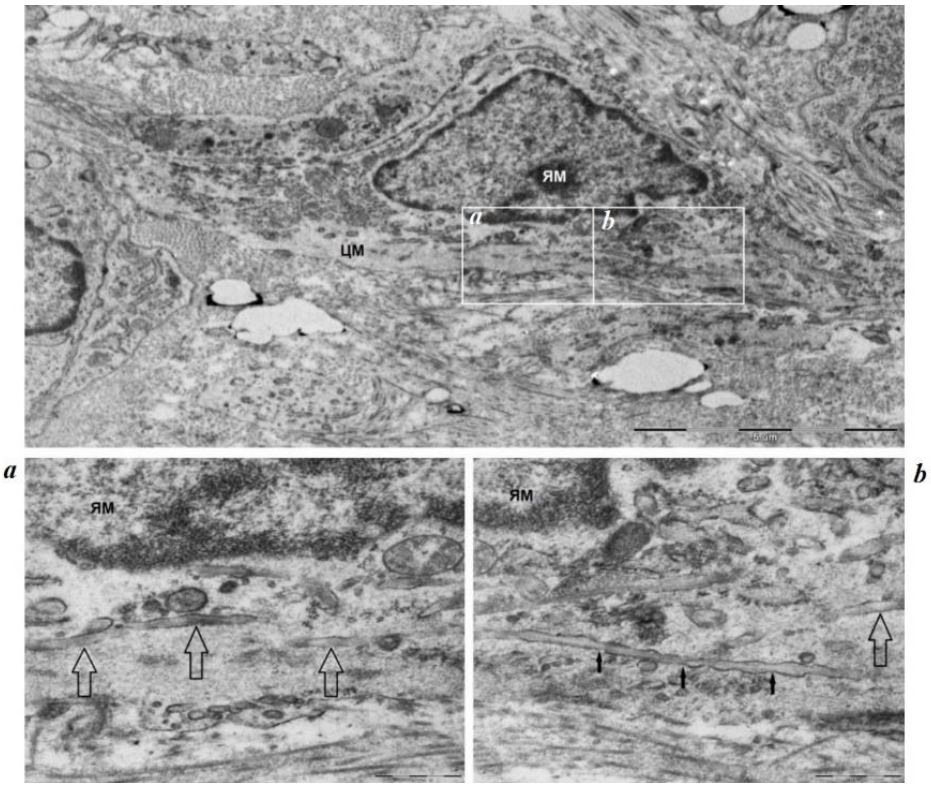

Мал. 4. МФБ у ране праз 5 сут пасля пашкоджання (ЯМ – ядро МФБ, ЦМ – яго цытаплазма). Празрыстыя стрэлкі паказваюць на калагенавыя валокны, якія знаходзяцца ў цытаплазме клеткі, чорныя стрэлкі – на адно з такіх валокнаў, дзе бачна перыядычнасць яго ахопу мембранай МФБ

Fig. 4. Myofibroblast in the wound 5 days after the wound creation (ЯМ – the nucleus of the myofibroblast, ЦМ – its cytoplasm). The transparent arrows indicate the collagen fibers in the cytoplasm of the cell, the black arrows – one of these fibers where the periodicity of its coverage with the myofibroblast membrane is visible

Электронна-мікраскапічнае вывучэнне дадзенага пласта ў лабараторных пацукоў пацверділа адзначаныя ўласцівасці калагенавай сеткі. Дадаткова там жа былі выяўлены эластычныя валокны, якія складаюцца са значна больш тонкіх, чым калагенавыя, оксіталанавых валокнаў і эластыну. ЭП ёсць і ў скуры чалавека. Аўтары даследавання ўказваюць, што калагенавыя валокны ў ёй таксама больш тонкія і размеркаваны ў выглядзе рыхлай сеткі [12].

ЭП надаецца неапраўдана мала ўвагі пры апісанні працэсу загойвання ран. Між тым яе аднаўленне з'яўляецца абсалютна заканамернай з'явай, характэрнай для рэнерацыі скуры млекакормячых. У жывёл III групы рэгенерацыю ЭП можна было бачыць як макраскапічна, так і пры гісталагічным ды электронна-мікраскапічным даследаваннях. Знаходжанне ЭП пад ГТ азначае, што яе рэгенерацыя адбываецца за кошт перабудовы ПК, а гэта значыць шляхам марфалаксісу.

Сёння ў навуковай літаратуры прынята выдзяляць тры асноўныя спосабы рэгенерацыі ў жывёл: эпімарфоз (калі адрастанне пашкоджанай часткі адбываецца ад РП), морфалаксіс (звязаны з першапачатковай перабудовай тканак кульці, якая аднаўляе форму пашкоджанай часткі органа, а затым расце) і эндамарфоз (ці рэгенерацыйная гіпертрафія, характэрная для аднаўлення большасці ўнутраных органаў) [22, 23]. Паўстае пытанне: якім з пералічаных спосабаў адбываецца загойванне ПСД? Некаторыя даследчыкі выказваюць меркаванне, што рэгенерацыя вонкавых структур цела хрыбтовых, у тым ліку скуры, адбываецца пераважна за кошт эпімарфозу. Іншыя, бачачы істотныя асаблівасці загойвання пласкасных ПСР, прапануюць аднесці іх да асобнага спосабу рэгенераторных працэсаў – фіброзу [24]. На наша меркаванне, для адказу на ўзнятае пытанне трэба спачатку вызначыць, што з'яўляецца рэгенератам на месцы ПСД, з якіх кампанентаў ён складаецца і якім спасабам утвараецца кожны з іх. Паколькі сфармаваны скурны рэгенерат абмежаваны з бакоў краямі інтактнай скуры, а знізу інтактнай ПК, то ўсё, што знаходзіцца ўнутры ад дадзеных межаў, належыць рэгенерату. Таму ў склад апошняга ўваходзіць Э, які ўтвараецца (нарастае

на РП) шляхам эпімарфозу. Асноўны аб'ём рэгенерата складае ГТ. Яе самы павярхоўны пласт – таксама прыклад эпіморфнай рэгенерацыі, паколькі ён узнікае шляхам трансфармацыі фібрыну, які адкладаўся на РП. Больш глыбокія пласты ГТ утвараюцца, як адзначана вышэй, праз перабудову ПК, а гэта значыць шляхам морфалаксісу. Нарэшце, у скурны рэгенерат уваходзіць ЭП, якая цалкам утвараецца з клятчаткі праз морфалаксіс. Таму мы лічым, што загойванне ПСД – гэта прыклад камбінацыі эпімарфозу і морфалаксісу.

Наша даследаванне пераўтварэння рэгенерата працягвалася і пасля завяршэння эпідэрмізацыі – да 100-х сутак пасля пашкоджання. Пры макраскапічным назіранні высветлілася, што рэгенерат не толькі працягваў памяншать свой памер, але ва ўсіх выпадках ён выцягнуўся ў сагітальным напрамку і быў моцна сціснуты па франтальнай лініі. Так, калі на момант поўнай эпідэрмізацыі рэгенерат меў выгляд чатырохкутнай зоркі, то яшчэ праз 3 мес. ён выглядаў як шнар падоўжанай формы, арыентаваны па сагітальнай лініі. Дадзеная арыентацыя шнара, які ўзнікае пасля стварэння ПСД круглай ці квадратнай формы ў міжлапаткавай вобласці, адпавядае лініям Лангера [25], якія адлюстроўваюць вектар лакальнага нацягнення скуры.

Паколькі паміж кірункам нацягнення скуры і кірункам кантракцыі існуе сувязь, можна меркаваць, што атрыманая ў нашым даследаванні форма шнара была абумоўлена сіламі кантракцыі, якія дзейнічалі больш інтэнсіўна па франтальнай лініі, чым па сагітальнай.

Каб праверыць дадзеную гіпотэзу, на пацуках V групы было даследавана, якую плошчу будзе займаць рана, на якой па-рознаму будуць размешчаны тры квадратныя скурна-хандрацытарныя трансплантаты агульнай плошчай 33,3 мм^2. Высветлілася, што праз 100 сут пасля трансплантацыі плошча, абмежаваная краем інтактнай скуры, была даставерна большай у жывёл з абодвума варыянтамі размяшчэння трансплантатаў, чым у жывёл без іх. Гэта азначае, што трансплантаты інгібіравалі кантракцыю раны (дадзены эфект быў паказаны ў папярэдніх даследаваннях [14]). Акрамя таго, плошча ўнутры ад мяжы інтактнай скуры ў жывёл з трансплантатамі, размешчанымі па сагітальнай лініі, у сярэднім аказалася на 27 % большай, чым у жывёл, у якіх трансплантаты размяшчаліся па франтальнай лініі ($p < 0{,}05$). Гэта азначае, што апошнія трансплантаты больш сціскаліся сіламі кантракцыі.

Такім чынам, верагодна, асноўныя вектары кантракцыі раны фарміруюць канчатковую форму шнара на адпаведным месцы.

Заключэнне. З выкарыстаннем макра-, мікра-, і ўльтрамікраскапічных метадаў вывучана загойванне механічнай паўнаслойнай пласкасной раны плошчай 110–140 мм^2, зробленай у лабараторных пацукоў у міжлапаткавай вобласці і абароненай ахоўнай камерай. Паказана, што на момант наступлення поўнай эпідэрмізацыі (якая назіраецца праз 14,9 сут пасля пашкоджання) такая рана на 75–80 % загойваецца за конш кантракцыі і на 20–25 % за кошт краявой эпідэрмізаціі. Паказана, што ўтварэнне ГТ на месцы ПСР адбываецца не столькі шляхам перабудовы фібрынавага слоя, які адкладаецца на РП, колькі за кошт рэарганізацыі ПК. Вылучана гіпотэза, што падчас кантракцыі раны МФБ не толькі сцягваюць калагеныя валокны вакол сябе, але і ўцягваюць іх у сваю цытаплазму з наступным разбурэннем. У ходзе рэгенерацыі адбываецца аднаўленне эластычнай праслойкі, якая ў норме знаходзіцца пад падскурнай цягліцай, а ў ране аднаўляецца пад ГТ. Выяўлены факты, якія дазваляюць меркаваць, што канчатковы выгляд шнара на месцы былога ПСД (з яго падоўжанай формай і арыентацыяй па сагітальнай лініі) абумоўлены больш моцнай кантракцыяй у франтальным кірунку, чым у сагітальным.

Канфлікт інтарэсаў. Аўтары заяўляюць аб адсутнасці канфлікту інтарэсаў.

Спіс выкарыстаных крыніц

1. Лечение ран : учеб.-метод. пособие / А. А. Завражнов [и др.]. – Краснодар : ГБОУ ВПО «Кубан. гос. мед. ун-т», 2016. – 29 с.

2. Velnar, T. The wound healing process: an overview of the cellular and molecular mechanisms / T. Velnar, T. Bailey, V. Smrkolj // J. Int. Med. Res. – 2009. – Vol. 37, N 5. – P. 1528–1542. https://doi.org/10.1177/147323000903700531

3. Cells from discarded dressings differentiate chronic from acute wounds in patients with *Epidermolysis Bullosa* / I. Fuentes [et al.] // Sci. Rep. – 2020. – Vol. 10, N 1. – Art. 15064. https://doi.org/10.1038/s41598-020-71794-1

4. Experimental models and methods for cutaneous wound healing assessment / D. S. Masson-Meyers [et al.] // Int. J. Exp. Pathol. – 2020. – Vol. 101, N 1–2. – P. 21–37. https://doi.org/10.1111/iep.12346

5. Wound healing concepts in clinical practice of OMFS / S. Chhabra [et al.] // J. Maxillofac. Oral Surg. – 2017. – Vol. 16, N 4. – P. 403–423. https://doi.org/10.1007/s12663-016-0880-z

6. An overview of tissue types in pressure ulcers: a consensus panel recommendation / J. Black [et al.] // Ostomy/wound Management. – 2010. – Vol. 56, N 4. – P. 28–44.

7. Влияние ауто- и ксеногенных фибробластов и дермального эквивалента на содержание макрофагов в грануляционной ткани ишемизированной раны кожи на 12-е сутки регенеративного гистогенеза / Е. Ю. Шаповалова [и др.] // Мед. вестн. Север. Кавказа. – 2019. – Т. 14, № 1–2. – С. 255–260.

8. Novel fibrin-fibronectin matrix accelerates mice skin wound healing / C. P. Jara [et al.] // Bioactive Materials. – 2020. – Vol. 4, N 4. – P. 949–962. https://doi.org/10.1016/j.bioactmat.2020.06.015

9. Single-cell analysis reveals fibroblast heterogeneity and myeloid-derived adipocyte progenitors in murine skin wounds / C. F. Guerrero-Juarez [et al.] // Nat. Commun. – 2019. – Vol. 10, N 1. – Art. 650. https://doi.org/10.1038/s41467-018-08247-x

10. Andrade, Z. A. Interrelationship between adipocytes and fibroblasts during acute damage to the subcutaneous adipose tissue of rats: an ultrastructural study / Z. A. Andrade, J. de-Oliveira-Filho, A. L. M. Fernandes // Brazil. J. Med. Biol. Res. – 1998. – Vol. 31, N 5. – P. 659–664. https://doi.org/10.1590/s0100-879x1998000500009

11. Davidson, J. M. Animal models for wound repair / J. M. Davidson // Arch. Dermatol. Res. – 1998. – N 290, suppl. 1. – P. S1–S11. https://doi.org/10.1007/pl00007448

12. The dynamic anatomy and patterning of skin / R. Wong [et al.] // Exp. Dermatol. – 2016. – Vol. 25, N 2. – P. 92–98. https://doi.org/10.1111/exd.12832

13. Starcher, B. Multiple roles for elastic fibers in the skin / B. Starcher, R. L. Aycock, C. H. Hill // J. Histochem. Cytochem. – 2005. – Vol. 53, N 4. – P. 431–443. https://doi.org/10.1369/jhc.4A6484.2005

14. Выкарыстанне ўдасканаленай ахоўнай камеры для мадэлявання пашкоджання скуры ў лабараторных пацукоў [Электронны рэсурс] / А. А. Бакуновіч [і інш.]. – Рэжым доступу : http://www.grsmu.by/files/file/science/konferencija/bakunovich_a_a.pdf. – Дата доступу : 19.03.2021.

15. Бордаков, В. Н. Рана. Раневой процесс. Принципы лечения ран : учеб.-метод. пособие / В. Н. Бордаков. – Минск : БГМУ, 2014. – 31 с.

16. Regenerative potential of tonsil mesenchymal stem cells on surgical cutaneous defect / S. C. Shin [et al.] // Cell Death & Disease. – 2018. – Vol. 9, N 2. – P. 183. https://doi.org/10.1038/s41419-017-0248-4

17. Reynolds, E. S. The use of lead citrate at high pH as an electronopaque stain in electron microscopy / E. S. Reynolds // J. Cell. Biol. – 1963. – Vol. 17, N 1. – P. 208–212. https://doi.org/10.1083/jcb.17.1.208

18. Formation and degradation of lipid droplets in human adipocytes and the expression of aldehyde oxidase (AOX) / H. Heid [et al.] // Cell Tissue Res. – 2020. – Vol. 379, N 1. – P. 890–900. https://doi.org/10.1007/s00441-019-03152-1

19. Dermal adipocyte lipolysis and myofibroblast conversion are required for efficient skin repair / B. A. Shook [et al.] // Cell Stem Cell. – 2020. – Vol. 26, N 6. – P. 880–895. https://doi.org/10.1016/j.stem.2020.03.013

20. Van De Water, L. Mechanoregulation of the myofibroblast in wound contraction, scarring, and fibrosis: opportunities for new therapeutic intervention / L. Van De Water, S. Varney, J. J. Tomasek // Adv. Wound Care. – 2013. – Vol. 2, N 4. – P. 122–141. https://doi.org/10.1089/wound.2012.0393

21. Differentiation of myofibroblasts in wounds after topical use of metronidazole: an experimental study / L. C. T. Trindade [et al.] // Rev. Col. Brasil. Cir. – 2019. – Vol. 46, N 1. – P. 1–11. https://doi.org/10.1590/0100-6991e-20192015

22. Лиознер, Л. Д. Восстановление утраченных органов / Л. Д. Лиознер. – М. : Издательство АН СССР, 1962. – 140 с.

23. Comparative regenerative mechanisms across different mammalian tissues / S. E. Iismaa [et al.] // npj Regen Med. – 2018. – Vol. 3, N 6. – P. 1–20. https://doi.org/10.1038/s41536-018-0044-5

24. Rinkevich, B. The “stars and stripes” metaphor for animal regeneration-elucidating two fundamental strategies along a continuum / B. Rinkevich, Y. Rinkevich // Cells. – 2013. – Vol. 2, N 1. – P. 1–18. https://doi.org/10.3390/cells2010001

25. Non-invasive evaluation of skin tension lines with elastic waves / C. Deroy [et al.] // Skin Res. Technol. – 2017. – Vol. 23, N 3. – P. 326–335. https://doi.org/10.1111/srt.12339

References

1. Zavrazhnov A. A., Gvozdev M. Yu., Krutova V. A., Ordokova A. A. *Wound treatment*. Krasnodar, Kuban State Medical University, 2016. 29 p. (in Russian).

2. Velnar T., Bailey T., Smrkolj V. The wound healing process: an overview of the cellular and molecular mechanisms. *Journal of International Medical Research*, 2009, vol. 37, no. 5, pp. 1528–1542. https://doi.org/10.1177/147323000903700531

3. Fuentes I., Guttmann-Gruber C., Tockner B., Diem A., Klausegger A., Cofré-Araneda G. [et al.]. Cells from discarded dressings differentiate chronic from acute wounds in patients with *Epidermolysis Bullosa*. *Scientific Reports*, 2020, vol. 10, no. 1, art. 15064. https://doi.org/10.1038/s41598-020-71794-1

4. Masson-Meyers D. S., Andrade T. A. M., Caetano G. F., Guimaraes F. R., Leite M. N., Leite S. N., Frade M. A. C. Experimental models and methods for cutaneous wound healing assessment. *International Journal of Experimental Pathology*, 2020, vol. 101, no. 1–2, pp. 21–37. https://doi.org/10.1111/iep.12346

5. Chhabra S., Chhabra N., Kaur A., Gupta N. Wound healing concepts in clinical practice of OMFS. *Journal of Maxillofacial and Oral Surgery*, 2017, vol. 16, no. 4, pp. 403–423. https://doi.org/10.1007/s12663-016-0880-z

6. Black J., Baharestani M., Black S., Cavazos J., Conner-Kerr T., Edsberg L., Peirce B., Rivera E., Schultz G. An overview of tissue types in pressure ulcers: a consensus panel recommendation. *Ostomy/wound Management*, 2010, vol. 56, no. 4, pp. 28–44.

7. Shapovalova E. Yu., Demyashkin G. A., Boiko T. A., Baranovskii Yu. G., Morozova M. N., Baranovskii A. G., Ageeva E. S. The effect of auto-and xenogenic fibroblasts and the dermal equivalent on the content of macrophages in the granulation tissue of an ischemic skin wound on the 12th day of regenerative histogenesis. *Meditsinskii vestnik Severnogo Kavkaza* [Medical bulletin of the North Caucasus], 2019, vol. 14, no. 1–2, pp. 250–260 (in Russian).

8. Jara C. P., Wang O., Paulino do Prado T., Ismail A., Fabian F. M., Li H. [et al.]. Novel fibrin-fibronectin matrix accelerates mice skin wound healing. *Bioactive Materials*, 2020, vol. 4, no. 4, pp. 949–962. https://doi.org/10.1016/j.bioactmat.2020.06.015

9. Guerrero-Juarez C. F., Dedhia P. H., Jin S., Ruiz-Vega R., Ma D., Liu Y. [et al.]. Single-cell analysis reveals fibroblast heterogeneity and myeloid-derived adipocyte progenitors in murine skin wounds. *Nature Communications*, 2019, vol. 10, no. 1, art. 650. https://doi.org/10.1038/s41467-018-08247-x

10. Andrade Z. A., de-Oliveira-Filho J., Fernandes A. L. M. Interrelationship between adipocytes and fibroblasts during acute damage to the subcutaneous adipose tissue of rats: an ultrastructural study. *Brazilian Journal of Medical and Biological Research*, 1998, vol. 31, no. 5, pp. 659–664. https://doi.org/10.1590/s0100-879x1998000500009

11. Davidson J. M. Animal models for wound repair. *Archives of Dermatological Research*, 1998, no. 290, suppl. 1, pp. S1–S11. https://doi.org/10.1007/pl00007448

12. Wong R., Geyer S., Weninger W., Guimberteau J. C., Wong J. K. The dynamic anatomy and patterning of skin. *Experimental Dermatology*, 2016, vol. 25, no. 2. – P. 92–98. https://doi.org/10.1111/exd.12832

13. Starcher B., Aycock R. L., Hill C. H. Multiple roles for elastic fibers in the skin. *Journal of Histochemistry and Cytochemistry*, 2005, vol. 53, no. 4, pp. 431–443. https://doi.org/10.1369/jhc.4A6484.2005

14. Bakunovich A. A., Raduta E. F., Yarashenka Yu. U., Buka V. U., Astrouski A. A. *Use of an advanced security camera for modeling skin damage in laboratory rats.* Available at : http://www.grsmu.by/files/file/science/konferencija/bakunovich_a_a.pdf. (accessed 21.06.2021) (in Belarusian).

15. Bordakov V. N. *The wound. Wound process. Principles of wound treatment.* Minsk, Belarusian State Medical University, 2014. 31 p. (in Russian).

16. Shin S. C., Seo Y., Park H. Y., Jung D. W., Shin T. H., Son H. [et al.]. Regenerative potential of tonsil mesenchymal stem cells on surgical cutaneous defect. *Cell Death and Disease*, 2018, vol. 9, no. 2, p. 183. https://doi.org/10.1038/s41419-017-0248-4

17. Reynolds E. S. The use of lead citrate at high pH as an electronopaque stain in electron microscopy. *Journal of Cell Biology*, 1963, vol. 17, no. 1, pp. 208–212. https://doi.org/10.1083/jcb.17.1.208

18. Heid H., Zimbelmann R., Dörflinger Y., Rickelt S. Formation and degradation of lipid droplets in human adipocytes and the expression of aldehyde oxidase (AOX). *Cell and Tissue Research*, 2020, vol. 379, no. 1, pp. 890–900. https://doi.org/10.1007/s00441-019-03152-1

19. Shook B. A., Wasko R. R., Mano O., Rutenberg-Schoenberg M., Rudolph M. C., Zirak B. [et al.]. Dermal adipocyte lipolysis and myofibroblast conversion are required for efficient skin repair. *Cell Stem Cell*, 2020, vol. 26, no. 6, pp. 880–895. https://doi.org/10.1016/j.stem.2020.03.013

20. Van De Water L., Varney S., Tomasek J. J. Mechanoregulation of the myofibroblast in wound contraction, scarring, and fibrosis: opportunities for new therapeutic intervention. *Advances in Wound Care*, 2013, vol. 2, no. 4, pp. 122–141. https://doi.org/10.1089/wound.2012.0393

21. Trindade L. C. T., Matias J. E. F., Sampaio C. P. P., Farias R. E., Biondo-Simões M. L. P. Differentiation of myofibroblasts in wounds after topical use of metronidazole: an experimental study. *Revista do Colégio Brasileiro de Cirurgiões*, 2019, vol. 46, no. 1, pp. 1–11. https://doi.org/10.1590/0100-6991e-20192015

22. Liozner L. D. *Restoration of lost organs*. Moscow, Publishing House of the USSR Academy of Sciences, 1962. 140 p. (in Russian).

23. Iismaa S. E., Kaidonis X., Nicks A. M., Bogush N., Kikuchi K., Naqvi N., Harvey R. P., Husain A., Graham R. M. Comparative regenerative mechanisms across different mammalian tissues. *npj Regenerative Medicine*, 2018, vol. 3, no. 6, pp. 1–20. https://doi.org/10.1038/s41536-018-0044-5

24. Rinkevich B., Rinkevich Y. The “stars and stripes” metaphor for animal regeneration-elucidating two fundamental strategies along a continuum. *Cells*, 2013, vol. 2, no. 1, pp. 1–18. https://doi.org/10.3390/cells2010001

25. Deroy C., Destrade M., Mc Alinden A., Ní Annaidh A. Non-invasive evaluation of skin tension lines with elastic waves. *Skin Research and Technology*, 2017, vol. 23, no. 3, pp. 326–335. https://doi.org/10.1111/srt.12339

Інфармацыя пра аўтараў

Астроўскі Аляксандр Аляксандравіч – д-р мед. навук, прафесар, вядуч. навук. супрацоўнік. Інстытут біяхіміі біялагічна актыўных злучэнняў НАН Беларусі (БЛК, 50, 230030, г. Гродна, Рэспубліка Беларусь). E-mail: astrowski@gmail.com

Бакуновіч Аляксей Аляксеевіч – мал. навук. супрацоўнік. Інстытут біяхіміі біялагічна актыўных злучэнняў НАН Беларусі (БЛК, 50, 230030, г. Гродна, Рэспубліка Беларусь). E-mail: baptist.alexei@mail.ru

Астроўская Аксана Барысаўна – канд. біял. навук, дацэнт, ст. навук. супрацоўнік. Гродзенскі дзяржаўны медыцынскі ўніверсітэт (вул. Горкага, 80, 230009, г. Гродна, Рэспубліка Беларусь). E-mail: astrowskaja@gmail.com

Information about the authors

Aliaksandr A. Astrowski – D. Sc. (Med.), Professor, Leading Researcher. Institute of Biochemistry of Biologically Active Compounds of the National Academy of Sciences of Belarus (50, BLK, 230030, Grodno, Republic of Belarus). E-mail: astrowski@gmail.com

Aliaksei A. Bakunovich – Junior Researcher. Institute of Biochemistry of Biologically Active Compounds of the National Academy of Sciences of Belarus (50, BLK, 230030, Grodno, Republic of Belarus). E-mail: baptist.alexei@mail.ru

Aksana B. Astrowskaja – Ph. D. (Biol.), Associate Professor, Senior Researcher. Grodno State Medical University (80, Gorky Str., 230009, Grodno, Republic of Belarus). E-mail: astrowskaja@gmail.com