ISSN 1814-6023 (Print)
ISSN 2524-2350 (Online)
УДК 616.71-001.5-089.84
https://doi.org/10.29235/1814-6023-2021-18-4-466-473

Поступила в редакцию 30.05.2021
Received 30.05.2021

А. К. Рушай, В. В. Скиба, Ю. С. Лисайчук, А. А. Мартынчук, М. В. Байда

Национальный медицинский университет им. А. А. Богомольца, Киев, Украина

ПЛАСТИКА ДЕФЕКТОВ КОСТЕЙ ГОЛЕНИ С ИСПОЛЬЗОВАНИЕМ КОЛЬЦЕВЫХ ФИКСАТОРОВ СПИЦЕ-СТЕРЖНЕВОГО ТИПА

Аннотация. Сегментарная потеря костной массы большеберцовой кости после переломов является актуальной, но не окончательно решенной проблемой. Основным методом лечения в настоящее время является дистракционный остеогенез по Илизарову. Усовершенствование этой технологии позволит улучшить результаты лечения.

Цель работы – усовершенствование технологии дистракционного остеосинтеза с использованием кольцевых фиксаторов, учитывая возникающие при этом проблемы.

Задачи: выявить недостатки метода дистракционного остеогенеза у больных с сегментарными дефектами костей голени после переломов и предложить их решение; проанализировать результаты.

Критериям включения в исследование соответствовали 78 пострадавших. В основную группу вошли 36 пациентов, прооперированных по предложенной нами методике, в группу сравнения – 42 пациента, лечение которых осуществлялось по общепринятой методике. Для оценки результатов использовали следующие критерии: время нахождения в аппарате внешней фиксации и индекс внешней фиксации, для финальной оценки – анатомо-функциональную шкалу Modified Functional Evaluation System by Karlstrom–Olerud.

Полученные нами результаты (хорошие и отличные – 77,8 %, неудовлетворительные – 2,8 %) сравнимы с данными большинства исследователей. Анатомо-функциональные показатели в основной группе с высокой долей вероятности (>95 %) превосходили аналогичные показатели в группе сравнения.

Имея в виду тяжесть поражения, такой результат следует считать обнадеживающим. Учитывая недостаточное количество наблюдений, предложенные усовершенствования в виде применения кольцевых фиксаторов (КФ) следует рекомендовать в лечении несращений костей голени после переломов и провести дальнейшее исследование эффективности КФ.

Таким образом, несращение большеберцовой кости требует комплексного лечения с использованием остеосинтеза КФ. Спице-стержневые конструкции аппаратов, щадящая техника, оптимальные способы проведения спиц, переход на финальную фиксацию с использованием систем Softcast/Scotchcast, медикаментозная коррекция нарушений регенерации позволили избежать многих осложнений при внеочаговой фиксации и получить хорошие результаты.

Ключевые слова: костные дефекты большеберцовой кости, дистракционный остеогенез, кольцевые фиксаторы

Для цитирования: Пластика дефектов костей голени с использованием кольцевых фиксаторов спице-стержневого типа / А. К. Рушай [и др.] // Вес. Нац. акад. навук Беларусі. Сер. мед. навук. – 2021. – Т. 18, № 4. – С. 466–473. https://doi.org/10.29235/1814-6023-2021-18-4-466-473

Anatoliy K. Rushay, Vladimir V. Skiba, Yury S. Lisaichuk, Alexander A. Martinchuk, Maxim V. Baida

Bogomolets National Medical University, Kyiv, Ukraine

PLASTY OF SHIN BONE DEFECTS WITH SEGMENTAL LOSS USING RING FIXATORS OF THE WIRE-ROD TYPE

Abstract. The problem of segmental bone loss of the tibia after fractures is an urgent and not completely resolved problem. The use of distraction osteogenesis by bone transport according to Ilizarov is the leading method of treatment. Improving this technology is a generally accepted way of improving treatment outcomes.

To propose improvements in the technology of distraction osteosynthesis with the use of ring fixators, taking into account the problematic issues of their use; analyze the results obtained.

Tasks: to formulate the disadvantages and problematic issues of distraction osteogenesis in patients with segmental defects of the leg bones after fractures; to propose a solution to the existing disadvantages of the method; analyze the results.

78 victims met the inclusion criteria. 36 patients were operated on according to the proposed method; they made up the core group; 42 – comparison group, treatment was carried out according to the generally accepted method. The time spent in the external fixation apparatus and the index of external fixation were used as criteria for evaluating the results; the final assessment was carried out according to the anatomical and functional scale Modified Functional Evaluation System by Karlstrom–Olerud.

Our results (good and excellent 77.8 %; unsatisfactory in 2.8 % are comparable to those of most researchers. Anatomical and functional results in the main group with a high degree of probability (>95 %) exceeded the results in the comparison group.

Bearing in mind the severity of the defeat, we find this result encouraging. Given the insufficient number of observations, it is necessary to recommend the use of the proposed improvements in the use of RF in the treatment of nonunions of the shin bones after fractures and further study of their effectiveness.

Thus, nonunion of the tibia requires complex treatment using osteosynthesis with ring fixators. Spoke-rod designs of the apparatus, gentle technique, optimal ways of guiding the pins, transition to final fixation using Softcast/Scotchcast systems, drug correction of regeneration disorders made it possible to avoid many complications of extrafocal fixation and obtain good results.

Keywords: bone defects of the tibia, distraction osteogenesis, ring fixators

For citation: Rushay A. K., Skiba V. V., Lisaichuk Yu. S., Martinchuk A. A., Baida M. V. Plasty of shin bone defects with segmental loss using ring fixators of the wire-rod type. *Vestsi Natsyyanal'nai akademii navuk Belarusi. Seriya meditsinskikh navuk = Proceedings of the National Academy of Sciences of Belarus. Medical series*, 2021, vol. 18, no. 4, pp. 466–473 (in Russian). https://doi.org/10.29235/1814-6023-2021-18-4-466-473

Введение. Сегментарная потеря костной массы большеберцовой кости после переломов является актуальной, но не окончательно решенной проблемой. Основными методами лечения сегментарных костных дефектов являются: пластика свободным васкуляризированным трансплантатом малоберцовой кости (FVG), дистракционный остеогенез (DO) и индуцированная мембранная техника (IMT) [1–3].

Проведение FVG требует привлечения бригады микрохирургов, специального оборудования (микроскопы и микрохирургический инструментарий). Перестройка малоберцовой кости (тибиализация) происходит достаточно длительно, при постоянной нагрузке, поэтому для профилактики ее перелома необходимо создать определенные условия (дополнительную иммобилизацию).

Техника IMT, используемая при дефектах до 5 см, включает несколько этапов, требует специального оборудования для получения значительного количества костной пульпы из бедренной кости аспирационно-ирригационным методом. Существуют риски рассасывания костного аутотрансплантата и его деформации. IMT подразумевает длительную иммобилизацию до полной перестройки зоны костного дефекта.

Дистракционная костная пластика в лечении дефектов и несращений длинных костей голени с помощью кольцевых фиксаторов (КФ), получившая распространение по всему миру, широко применяется наряду с аутопластикой васкуляризированной малоберцовой костью и с техникой IMT [4–6].

Каждый из этих методов имеет свои преимущества и недостатки, детерминирующие их использование.

Техника с использованием КФ малотравматична, создает жесткую фиксацию, достаточную для сращения. Метод имеет низкий риск глубокого инфицирования, экономически выгоден и технически выполним в условиях финансовых и технических ограничений.

В случаях дефектов костной ткани осуществление дистракционного замещения с использованием дистракционного остеогенеза по Илизарову (Ilizarov bone transport – BT) является ведущим методом, что обусловлено его преимуществами. Реализуется возможность образования высококачественной, биологически нормальной новой костной ткани достаточно больших размеров. Осуществить дистракционный остеосинтез можно в условиях не только современных специальных центров, но и в травматологических отделениях районных больниц. Возможно повторное использование модулей КФ после обработки и перемонтажа с применением новых расходных материалов – спиц и стержней. Это удешевляет операционное обеспечение, что достаточно важно в условиях ограниченного финансирования. В случаях сегментарных септических дефектов метод является наиболее рациональным и надежным по сравнению с другими видами пластики.

Все эти свойства делают использование КФ конкурентоспособным методом в современных условиях. Однако имеются и недостатки осуществления DO КФ, основными из которых являются следующие:

достаточно часто развиваются контрактуры суставов, что во многом обусловлено прохождением спиц через мышцы и сухожилия вблизи суставов;

в местах проведения спиц нередко наблюдаются явления воспаления, а при длительном применении КФ может развиться нестабильность системы аппарат–кость, обусловленная изменениями в системе внешней фиксации или явлениями остеопороза;

сращение в месте стыковки при дистракционном остеосинтезе происходит не всегда, что требует дополнительных вмешательств; из-за технических ошибок может произойти и неполноценный остеогенез;

после демонтажа КФ возможна деформация регенерированной кости.

Усовершенствование технологии лечения КФ позволит улучшить результаты лечения этой тяжелой патологии [7–9].

Цель работы − усовершенствовать технологию дистракционного остеосинтеза с использованием кольцевых фиксаторов, учитывая возникающие при их использовании недостатки.

Задачи: выявить недостатки использования КФ при осуществлении DO у больных с сегментарными дефектами костей голени после переломов; предложить технические и тактические решения существующих недостатков метода; проанализировать полученные результаты.

Материалы и методы исследования. Все пациенты проходили лечение в период с 2009 по 2019 г. по поводу несращений с сегментарной потерей костной массы, дефект которой составлял около 5 см. Критериями включения пострадавших были возраст от 18 до 60 лет, наличие сегментарных костных дефектов большеберцовой кости после переломов, которые наблюдались в сроки не менее 6 мес. после вмешательства. Из исследования исключались пациенты младше 18 лет, пациенты с системными или любыми скелетными заболеваниями и травмами, влияющими на консолидацию костей; пациенты, наблюдавшиеся менее 6 мес. после демонтажа фиксатора.

Критериям включения соответствовали 36 пациентов (31 (85,7 %) мужчина, 5 (13,9 %) женщин) с несращениями костей голени, которые были прооперированы по предложенной методике (основная группа).

При осмотре были задокументированы: наличие сегментарного дефекта, его размеры, степень сосудисто-нервной недостаточности и состояние мягких тканей. Все пациенты были проинформированы о приблизительной продолжительности лечения и связанных с ним осложнениях до проведения реконструктивной хирургии. Для включения пациентов в исследование было получено их информированное согласие.

Группа сравнения состояла из 42 пострадавших. Критерии отбора соответствовали таковым в основной группе. Отличие состояло в том, что лечение проводилось с использованием традиционных методик дистракционного остеосинтеза. Аппараты были классической Илизаровской компоновки – в кольцах проводилось по паре перекрещенных спиц в горизонтальной плоскости. Перекрест двух спиц вблизи коленного сустава был потенциально опасен развитием контрактур. Спицы имели трехгранную заточку и проводились в режиме 200–300 оборотов в минуту. Остеотомирование большеберцовой кости для получения низводимого транспорта производилось осцилляционной пилой из хирургического доступа до 4–5 см с введением «защитников» – леваторов.

Результаты лечения оценивали по анатомо-функциональной шкале Modified Functional Evaluation System by Karlstrom–Olerud. Количество баллов в пределах шкалы колебалось от 21 до 33 (21–23 – плохие (неудовлетворительные) результаты; 24–26 – умеренное нарушение функции; 27–29 – удовлетворительное нарушение функции, 30 – хороший функциональный статус), тогда как 33 балла указывали на отличный функциональный статус. Проводимый анализ охватывал методы описания функции и статистическую обработку. Для определения статистической достоверности использовали программное обеспечение Office Excel.

Применение предложенного метода обеспечивало малую травматичность, достаточно жесткую динамическую фиксацию при отсутствии в зоне регенерации посторонних фиксаторов. Технология билокального остеосинтеза осуществлялась следующим образом. Сначала вводили стержень в верхнюю треть большеберцовой кости, после чего монтировали заранее подготовленный кольцевой модуль аппарата.

Профилактика развития контрактур суставов проводилась следующим образом. Исключалось проведение перекрещенных спиц в верхней трети голени; КФ представлял собой стержневого типа спицу, которую вводили в дистальный отдел большеберцовой кости. Стабильность фиксации стержня усиливалась монтировкой «треугольника жесткости».



A *B*

Рис. 1. Компоновка спице-стержневого аппарата с «ребром жесткости» на стержне (спицы диаметром 2,0 мм) с перекрестом в двух плоскостях (*A*); рентгенограмма полузакрытой остеотомии, низведение «транспорта», дистракционный регенерат большеберцовой кости (*B*)

Fig. 1. Layout of the spoke-rod apparatus with a “stiffening rib” on the rod (2.0 mm dia needles) with a cross in two planes (*A*); the radiograph of a semi-closed osteotomy, the lowering of the “transport”, the distraction regenerate of the tibia (*B*)

Спицы в кольцах проводились в рекомендованных малофункциональных зонах голени. Лечебная физкультура (кинезотерапия) начинала проводиться сразу после наложения аппарата и в течение всего периода фиксации.

Спицы использовали с перьевой заточкой. Количество оборотов электродрели не превышало 200, после 10–15 с сверления делали перерыв. Натяжение спиц в кольцах постоянно контролировали, при необходимости спицы перенатягивали. Места выхода спиц ежедневно перевязывали и обрабатывали растворами антисептиков.

Для достижения стабильности системы использовали спицы Илизарова диаметром 2,0 мм, которые проводили с перекрестом не только во фронтальной, но и в сагиттальной плоскостях; при дистракционном остеосинтезе в низводимом кольцевом фрагменте аппарата, перемещающем остеотомированный фрагмент («транспорт»), связь аппарат–кость усиливалась за счет дополнительной спицы на выносных элементах с целью профилактики запрокидывания фрагмента (рис. 1).

С целью получения полноценного дистракционного регенерата применяли следующие приемы. Производили полузакрытую остеотомию большеберцовой кости, которую осуществляли из продольного разреза мягких тканей длиной до 1 см с последующей остеотомией передней и боковых кортикальных стенок с помощью прямого малого долота; заднюю кортикальную стенку пересекали с использованием леватора. Косое направление пересечения кости, отсутствие скелетирования и большая площадь пересечения (в идеале – оскольчатая остеотомия) обеспечивали сохранение хорошего кровоснабжения и получение полноценного регенерата при дистракции (рис. 2).

Замещение дефекта производилось со скоростью 1 мм в сутки и сопровождалось медикаментозным обеспечением – мультимодальным обезболиванием в периоперационном периоде и эндотелиопротекцией в послеоперационном периоде (введение пентоксифиллина и растворов гидроэтилкрахмалов). Использование низкомолекулярного гепарина бемипарина натрия в профилактической дозе 2500 ЕД и транексамовой кислоты позволяло безопасно, без значительной периоперационной кровопотери провести профилактику микротромбозов. Назначение препаратов Са и витамина Д3 обеспечивало необходимое количество и концентрацию активного Са в виде кальцийтриола в зоне регенерата.

После рентгенологического контроля этапа замещения дефекта большеберцовой кости проводили оперативное вмешательство, целью которого было создание оптимальных условий сращения сопоставленных отломков. Из поперечного разреза с помощью долота и ложки Фолькмана удаляли мягкие ткани, торцы костных отломков насверливали спицей. В зону сопоставления

помещали смесь гидроксиапатита с заранее полученной Platelet-Rich Fibrin PRF-плазмой, гемостатической губкой. Все компоненты, стимулировавшие регенерацию, были надежно фиксированы на необходимое время.

После проведения DO КФ с целью профилактики деформаций регенерата после демонтажа аппарата и полноценной нагрузки голени осуществляли фиксацию индивидуальными полужесткими системами Softcast/Scotchcast, что позволяло до наступления полной перестройки регенерата и стойкой консолидации сопоставленных отломков полностью нагружать конечность при ходьбе (рис. 3).



Рис. 2. Внешний вид (*A*), рентгенограммы (*B*) и схема полузакрытой оскольчатой остеотомии (*C*)

Fig. 2. External view (*A*), radiographs (*B*) and the scheme of a semi-closed comminuted osteotomy (*C*)

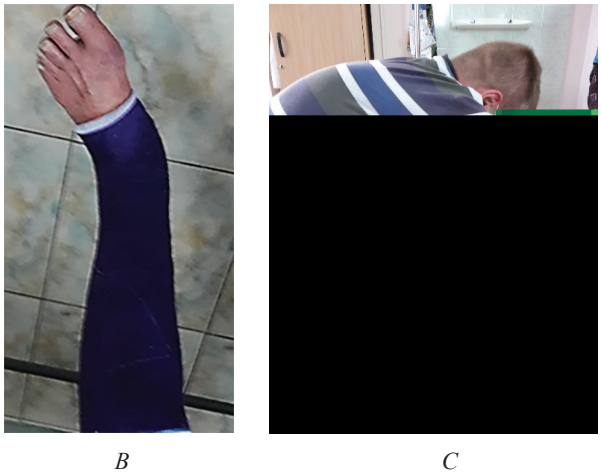

Рис. 3. Наложение полужесткой повязки Softcast/Scotchcastт (*B*) после КФ (*A*). Функция конечности после ее снятия (*C*)

Fig. 3. Applying a semi-rigid bandage Softcast/Scotchcast (*B*) after CF (*A*). The limb function after removal (*C*)

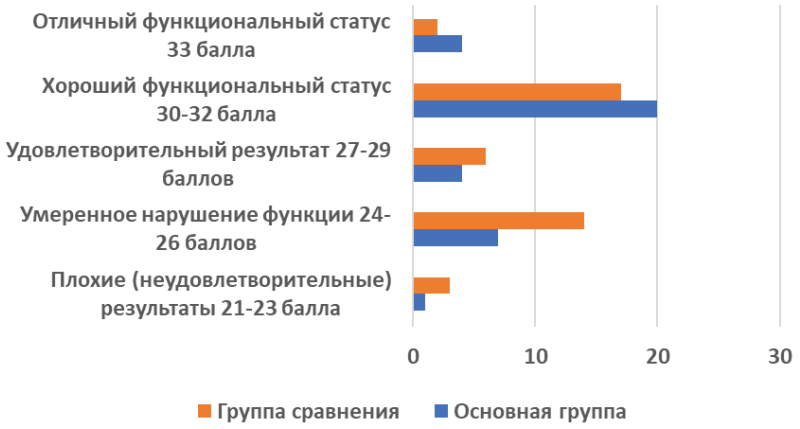

Рис. 4. Сравнение полученных результатов лечения в группах. Критерий Пирсона при анализе массива данных с учетом количества балов составил 0,98, коэффициент корреляции КК – 0,976983738. Величина коэффициента корреляции отражала силы связи. При его определении использовали шкалу Чеддока (0–0,3 – очень слабая сила связи, 0,5–0,7 – средняя, 0,7–0,9 – высокая, 0,9–1 – очень высокая)

Fig. 4. Comparison of the obtained treatment results in the groups. Pearson's criterion in the analysis of the data set, taking into account the number of points, was 0.98; the QC correlation coefficient was 0.976983738. The correlation coefficient value reflected the bond strength. When determining it, the Chaddock scale was used (0–0.3 – very weak bond strength, 0.5–0.7 – medium, 0.7–0.9 – high, 0.9–1 – very high)

В качестве критериев оценки результатов использовалось время нахождения в аппарате внешней фиксации EFT (the time in the external fixator) и индекс внешней фиксации EFI (the external fixation) [10, 11]; финальные критерии оценки включали функциональные и анатомические результаты по оценочной анатомо-функциональной шкале Modified Functional Evaluation System by Karlstrom–Olerud.

Результаты и их обсуждение. Спице-стержневые КФ при несращениях большеберцовой кости применяли с предложенными нами усовершенствованиями: режимы проведения и компоновка спиц под углами в разных плоскостях; вмешательство в зоне сопоставления отломков с использованием пластических элементов (обработка торцевых частей, гидроксиаппатит коллапан, PRP – плазма), ранняя кинезотерапия, финальное использование полужесткой системы внешней фиксации Softcast/Scotchcast. Все это позволило избежать деформации регенерата и создать оптимальные условия для его созревания и сращения отломков.

Среднее время нахождения в КФ в группе сравнения ($n = 21$) составляло 997 ± 19,9 дня, а в основной ($n = 18$) – 911 ± 12,4 дня ($p < 0,05$). Индекс внешней фиксации EFI был получен путем разделения общей продолжительности внешней фиксации КФ на длину регенерата. В основной группе он составил 178,63 ± 11,9 203, в группе сравнения – 47 ± 14,5 ($p < 0,05$).

Получены следующие результаты лечения пострадавших с несращениями костей голени при использовании КФ с предложенными нами режимами использования по оценочной анатомо-функциональной шкале Modified Functional Evaluation System by Karlstrom–Olerud: количество баллов в пределах значений оценочной анатомо-функциональной шкале Modified Functional Evaluation System by Karlstrom–Olerud колебалось от 21 до 33 (21–23 – плохие (неудовлетворительные) результаты; 24–26 – умеренное нарушение функции; 27–29 – удовлетворительное нарушение функции, 30 – хороший функциональный статус), тогда как 33 балла указывали на отличный функциональный статус (рис. 4). Описанные функции подвергали статистической обработке и оценивали в баллах.

По данным различных авторов [12–14], полученные функциональные результаты при лечении несращения большеберцовой кости колеблются в следующих пределах: отличные и хорошие – от 37,6 до 84,7 %; плохие, неудовлетворительные – от 4,3 и 6,7 до 16,67 %. EFT уменьшалось за счет более раннего перехода на фиксацию индивидуальными полужесткими повязками. На этапе финального их применения пострадавшие осуществляли полноценную двигательную нагрузку на травмированную конечность с использованием лишь трости, без риска деформации регенерата и развития воспалительных явлений.

Небольшое количество случаев в большинстве исследований, отсутствие полной однородности между исследованиями, различные сроки оценки (от 6 мес. до 3 лет) – вот некоторые из трудностей, с которыми приходится сталкиваться при оценке доказательств и сравнении эффективности исследований, проведенных разными авторами [4, 14]. Полученные нами результаты (хорошие и отличные – 77,8 %, неудовлетворительные – 2,8 %) сравнимы с данными большинства исследователей. Анатомо-функциональные результаты в основной группе с высокой долей вероятности (>95 %) превосходили результаты в группе сравнения.

Имея в виду тяжесть поражения, такой результат следует считать обнадеживающим. Финальное использование систем Softcast/Scotchcast исключало проведение еще одного вмешательства, что является преимуществом. Учитывая небольшое количество наблюдений, следует рекомендовать предложенные усовершенствования в виде применения КФ в лечении несращений костей голени после переломов и дальнейшее исследование эффективности КФ.

Выводы

1. Несращение большеберцовой кости требует проведения комплексного лечения с использованием остеосинтеза КФ.

2. Спице-стержневые конструкции аппаратов, щадящая техника, оптимальные способы проведения спиц, переход на финальную фиксацию с использованием систем Softcast/Scotchcast, медикаментозная коррекция нарушений регенерации позволила избежать многих осложнений внеочаговой фиксации и получить хорошие результаты.

3. Полученные результаты усовершенствованного остеосинтеза КФ следует считать обнадеживающими, однако данная проблема требует дальнейшего изучения.

Конфликт интересов. Авторы заявляют об отсутствии конфликта интересов.

Список использованных источников

1. Birch, J. G. A brief history of limb lengthening / J. G. Birch // J. Pediatr. Orthop. – 2017. – Vol. 37, suppl. 2. – P. S1–S8. https://doi.org/10.1097/BPO.0000000000001021

2. Guerado, E. Challenges of bone tissue engineering in orthopaedic patients / E. Guerado, E. Caso // World J. Orthop. – 2017. – Vol. 8, N 2. – P. 87–98. https://doi.org/10.5312/wjo.v8.i2.87

3. Circular external fixation and cemented PMMA spacers for the treatment of complex tibial fractures and infected nonunions with segmental bone loss / A. H. van Niekerk [et al.]. // J. Orthop. Surg. (Hong Kong). – 2017. – Vol. 25, N 2. – P. 230949901771624. https://doi.org/10.1177/2309499017716242

4. Borzunov, D. Y. Role of the Ilizarov non-free bone plasty in the management of long bone defects and nonunion: problems solved and unsolved / D. Y. Borzunov, S. N. Kolchin, T. A. Malkova // World J. Orthop. – 2020. – Vol. 11, N 6. – P. 304–318 https://doi.org/10.5312/wjo.v11.i6.304

5. Bifocal compression-distraction for combined bone and soft-tissue defects in post-traumatic tibial nonunion / M. F. Thakeb [et al.] // J. Orthop. Trauma. – 2019. – Vol. 33, N 10. – P. 372–377. https://doi.org/10.1097/BOT.0000000000001514

6. Management of post-traumatic long bone defects: a comparative study based on long-term results / G. Wen [et al.] // Trauma. – 2019. – Vol. 50, N 11. – P. 2070–2074. https://doi.org/10.1016/j.injury.2019.07.029

7. Trifocal versus bifocal bone transport in treatment of long segmental tibial bone defects / M. A. Catagni [et al.] // Bone Joint J. – 2019. – Vol. 101-B, N 2. – P. 162–169. https://doi.org/10.1302/0301-620X.101B2.BJJ-2018-0340.R2

8. Ilizarov technique: Bone transport versus bone shortening-lengthening for tibial bone and soft-tissue defects / Y. Wu [et al.] // J. Orthop. Sci. – 2018. – Vol. 23, N 2. – P. 341–345. https://doi.org/10.1016/j.jos.2017.12.002

9. Outcomes of post-traumatic tibial osteomyelitis treated with an Orthofix LRS versus an Ilizarov external fixator / Y. Yilihamu [et al.] // Injury. – 2017. – Vol. 48, N 7. – P. 1636–1643. https://doi.org/10.1016/j.injury.2017.05.002

10. Deformity correction and lengthening of lower legs with an external fixator / H. Matsubara [et al.] // Int. Orthopaedics. – 2006. – Vol. 30, N 6. – P. 550–554. https://doi.org/10.1007/s00264-006-0133-8

11. The results of bone deformity correction using a spider frame with web-based software for lower extremity long bone deformities / A. Ç. Tekin [et al.] // SICOT-J. – 2016. – Vol. 2. – Art. 11. https://doi.org/10.1051/sicotj/2016005

12. Staged procedures after failing ring fixators of lower limb? Series of 15 cases abstract / B. A. Kornah [et al.] // J. Trauma Treat. – 2016. – Vol. 5, N s2. – Art. 337. https://doi.org/10.4172/2167-1222.1000337

13. Al Shahrani, A. A. Effectiveness of Ilizarov frame fixation on functional outcome in aseptic tibial non-union cases at Abha, Kingdom of Saudi Arabia: an experimental study / A. A. Al Shahrani, J. S. Tedla, I. Ahmad // J. Taibah Univ. Med. Sci. – 2015. – Vol. 10, N 2. – P. 216–221. https://doi.org/10.1016/j.jtumed.2014.09.002

14. Aktuglu, K. Ilizarov bone transport and treatment of critical-sized tibial bone defects: a narrative review / K. Aktuglu, K. Erol, A. Vahabi // J. Orthop. Traumatol. – 2019. – Vol. 20, N 1. – Art. 22. https://doi.org/10.1186/s10195-019-0527-1

References

1. Birch J. G. A brief history of limb lengthening. *Journal of Pediatric Orthopaedics*, 2017, vol. 37, suppl. 2, pp. S1–S8. https://doi.org/10.1097/BPO.0000000000001021

2. Guerado E., Caso E. Challenges of bone tissue engineering in orthopaedic patients. *World Journal of Orthopedics*, 2017, vol. 8, no. 2, pp. 87–98. https://doi.org/10.5312/wjo.v8.i2.87

3. van Niekerk A. H., Birkholtz F. F., de Lange P., Tetsworth K., Hohmann E. Circular external fixation and cemented PMMA spacers for the treatment of complex tibial fractures and infected nonunions with segmental bone loss. *Journal of Orthopaedic Surgery*, 2017, vol. 25, no. 2, p. 230949901771624. https://doi.org/10.1177/2309499017716242

4. Borzunov D. Y., Kolchin S. N., Malkova T. A. Role of the Ilizarov non-free bone plasty in the management of long bone defects and nonunion: problems solved and unsolved. *World Journal of Orthopaedics*, 2020, vol. 11, no. 6, pp. 304–318 https://doi.org/10.5312/wjo.v11.i6.304

5. Thakeb M. F., Fayyad T. A., ElGebeily M. A., Diab R. A., El Zahlawy H., Sharafeldin M. S., Al Kersh M. A. Bifocal compression-distraction for combined bone and soft-tissue defects in post-traumatic tibial nonunion. *Journal of Orthopaedic Trauma*, 2019, vol. 33, no. 10, pp. 372–377. https://doi.org/10.1097/BOT.0000000000001514

6. Wen G., Zhou R., Wang Y., Lu S., Chai Y., Yang H. Management of post-traumatic long bone defects: a comparative study based on long-term results. *Trauma*, 2019, vol. 50, no. 11, pp. 2070–2074. https://doi.org/10.1016/j.injury.2019.07.029

7. Catagni M. A., Azzam W., Guerreschi F., Lovisetti L., Poli P., Khan M. S., Di Giacomo L. M. Trifocal versus bifocal bone transport in treatment of long segmental tibial bone defects. *Bone & Joint Surgery*, 2019, vol. 101-B, no. 2, pp. 162–169. https://doi.org/10.1302/0301-620X.101B2.BJJ-2018-0340.R2

8. Wu Y., Yin Q., Rui Y., Sun Z., Gu S. Ilizarov technique: Bone transport versus bone shortening-lengthening for tibial bone and soft-tissue defects. *Journal of Orthopaedic Science*, 2018, vol. 23, no. 2, pp. 341–345. https://doi.org/10.1016/j.jos.2017.12.002

9. Yilihamu Y., Keremu A., Abulaiti A., Maimaiti X., Ren P., Yusufu A. Outcomes of post-traumatic tibial osteomyelitis treated with an Orthofix LRS versus an Ilizarov external fixator. *Injury*, 2017, vol. 48, no. 7, pp. 1636–1643 https://doi.org/10.1016/j.injury.2017.05.002

10. Matsubara H., Tsuchiya H., Sakurakichi K., Watanabe K., Tomita K. Deformity correction and lengthening of lower legs with an external fixator. *International Orthopaedics*, 2006, vol. 30, no. 6, pp. 550–554. https://doi.org/10.1007/s00264-006-0133-8

11. Tekin A. Ç., Çabuk H., Dedeoğlu S. S., Saygılı M. S., Adaş M., Esenyel C. Z., Büyükkurt C. D., Tonbul M. The results of bone deformity correction using a spider frame with web-based software for lower extremity long bone deformities. *SICOT-J*, 2016, vol. 2, art. 11. https://doi.org/10.1051/sicotj/2016005.

12. Kornah B. A., Safwat H. M., Sultan A. M., Abdel-Aleem M. A. Staged procedures after failing ring fixators of lower limb? Series of 15 cases abstract. *Journal of Trauma and Treatment*, 2016, vol. 5, no. s2, art. 337. https://doi.org/10.4172/2167-1222.1000337

13. Al Shahrani A. A., Tedla J. S., Ahmad I., Effectiveness of Ilizarov frame fixation on functional outcome in aseptic tibial non-union cases at Abha, Kingdom of Saudi Arabia: an experimental study. *Journal of Taibah University Medical Sciences*, 2015, vol. 10, no. 2, pp. 216–221. https://doi.org/10.1016/j.jtumed.2014.09.002

14. Aktuglu K., Erol K., Vahabi A. Ilizarov bone transport and treatment of critical-sized tibial bone defects: a narrative review. *Journal of Orthopaedics and Traumatology*, 2019, vol. 20, no. 1, art. 22. https://doi.org/10.1186/s10195-019-0527-1

Информация об авторах

Рушай Анатолий Кириллович – д-р мед. наук, профессор. Национальный медицинский университет имени А. А. Богомольца (бульвар Тараса Шевченко, 13, 01601, г. Киев, Украина). E-mail: Anatoliyrushay@gmail.com. https://orcid.org/0000-0002-9530-2321

Скиба Владимир Викторович – д-р мед. наук, профессор. Национальный медицинский университет имени А. А. Богомольца (бульвар Тараса Шевченко, 13, 01601, г. Киев, Украина). E-mail: Anatoliyrushay@gmail.com

Лисайчук Юрий Сергеевич – д-р мед. наук, профессор. Национальный медицинский университет имени А. А. Богомольца (бульвар Тараса Шевченко, 13, 01601, г. Киев, Украина). E-mail: YLisaichuk@gmail.com. https://orcid.org/0000-0002-2231-193X

Мартинчук Александр Александрович – ст. лаборант. Национальный медицинский университет имени А. А. Богомольца (бульвар Тараса Шевченко, 13, 01601, г. Киев, Украина). E-mail: blaze_amber@ukr.net

Байда Максим Владимирович – ст. лаборант. Национальный медицинский университет имени А. А. Богомольца (бульвар Тараса Шевченко, 13, 01601, г. Киев, Украина). E-mail: meredian18@gmail.com.

Information about the authors

Anatoliy K. Rushay – D. Sc. (Med.), Professor. Bogomolets National Medical University (13, Taras Shevchenko blvd., 01601, Kyiv, Ukraine). E-mail: Anatoliyrushay@gmail.com. https://orcid.org/0000-0002-9530-2321

Vladimir V. Skiba – D. Sc. (Med.), Professor. Bogomolets National Medical University (13, Taras Shevchenko blvd., 01601, Kyiv, Ukraine). E-mail: Anatoliyrushay@gmail.com

Yury S. Lisaichuk – D. Sc. (Med.), Professor. Bogomolets National Medical University (13, Taras Shevchenko blvd., 01601, Kyiv, Ukraine). E-mail: YLisaichuk@gmail.com. https://orcid.org/0000-0002-2231-193X

Alexander A. Martinchuk – Senior Assistant. Bogomolets National Medical University (13, Taras Shevchenko blvd., 01601, Kyiv, Ukraine). E-mail: blaze_amber@ukr.net

Maxim V. Baida – Senior Assistant. Bogomolets National Medical University (13, Taras Shevchenko blvd., 01601, Kyiv, Ukraine). E-mail: meredian18@gmail.com