Рис. 1. Линейные размеры левой верхнечелюстной пазухи: *a* – краниокаудальный, *b* – поперечный, *c* – переднезадний (*A* – фронтальный скан, *B* – сагиттальный КЛКТ скан)

Fig. 1. Linear dimensions of the left maxillary sinus: *a* – craniocaudal, *b* – transverse, *c* – anteroposterior dimension (*A* – frontal scan, *B* – sagittal CBCT scan)

Объем пазух рассчитывали по формуле пирамиды [11]*: *V* (объем) = высота (*a*) × глубину (*c*) × 1/3 ширины (*b*).

Расчет индекса верхнечелюстной пазухи (maxillary sinus index, MSI) производили по формуле MSI = глубина/высоту [12].

Для статистической обработки полученных данных использовали пакет программ Statistica 10.0. Различия признавали статистически достоверными при уровне достоверности $p < 0,05$.

J_amevlZlu b bo h[k m`a_gb_ проанализированной выборке объем верхнечелюстной пазухи варьировался в пределах от 5,53 до 24,03 см^3. Не установлено статистически значимых различий в объеме правой и левой пазух. Вместе с тем выявлены половые различия в объеме пазухи в целом и в зависимости от стороны ее расположения. Объем правой и левой пазух у мужчин был статистически достоверно больше, чем у женщин (рис. 2, табл. 1).

Выявлены статистически значимые различия между всеми линейными размерами пазухи у мужчин и женщин. Глубина и высота пазухи с двух сторон у мужчин статистически достоверно

Рис. 2. Объем верхнечелюстной пазухи

Fig. 2. Maxillary sinus volume

* Hamdy и Abdel-Wahed [11] называют медиолатеральный размер высотой, переднезадний размер – шириной, а краниокаудальный размер обозначают как длину. Эти термины они используют в формуле для расчета объема пазухи.

Таблица 1. Fhjnhf_ljbq_kdb_ iZjZf_lju _jog_q_exklghc iZamob

Table 1. 0RUSKRPHWULF SDUDPHWHUV RI WKH PD[LOODU\ VLQ

Параметр	Мужчины (n = 113)		Женщины (n = 150)		Мужчины + женщины (n = 263)		
	M ± SD	Me (25–75 %), min–max	M ± SD	Me (25–75 %), min–max	M ± SD	CV, %	Me (25–75 %), min–max
Объем, см^3:							
справа	14,58 ± 3,69	14,95 (11,65–16,92), 5,53–23,61	11,79 ± 2,89	11,58 (9,62–13,04), 7,26–24,03*	13,04 ± 3,54	27,15	12,21 (10,40–15,24), 5,53–24,03
слева	14,18 ± 4,21	14,29 (10,75–16,49), 7,00–23,89	11,60 ± 3,05	10,97 (9,39–12,28), 6,79–23,35*	12,67 ± 3,78	29,83	11,91 (9,74–14,91), 6,79–23,89
Всего	14,39 ± 3,92	14,51 (11,24–16,65), 5,53–23,89	11,69 ± 2,96	11,39 (9,46–12,60), 6,79–24,03*	12,85±3,66	28,48	12,09 (10,26–15,06), 5,53–24,03
Ширина, мм:							
справа	28,26 ± 3,99	27,75 (25,27–30,94), 19,10–38,59	26,32 ± 3,08	26,20 (24,53–27,64), 20,35–37,39*	27,19 ± 3,63	13,35	26,77 (24,77–29,49), 19,10–38,59
слева	27,90 ± 4,39	27,71 (24,52–30,86), 20,91–40,62	26,49 ± 3,69	25,72 (24,23–28,07), 19,7–38,05*	27,07 ± 4,04	14,92	26,26 (24,29–29,40), 19,7–40,62
Всего	28,10 ± 4,17	27,73 (25,02–30,86), 19,10–40,62	26,40 ± 3,39	25,01 (24,43–27,92), 19,7–38,05*	27,13 ± 3,83	14,12	26,51 (24,51–29,49), 19,10–40,62
Высота, мм:							
справа	37,95 ± 4,05	37,68 (35,23–40,59), 28,75–48,21	34,75 ± 3,68*	34,80 (31,80–37,40), 28,18–45,37	35,18 ± 4,15	11,80	35,90 (33,39–38,56), 28,18–48,21
слева	37,41 ± 4,47	37,45 (34,28–39,74), 27,76–47,74	34,09 ± 4,10*	33,21(31,22–36,29), 22,46–47,42	35,45 ± 4,55	12,83	34,92(32,17–38,66), 22,46–47,74
Всего	37,70 ± 4,24	37,45 (34,92–40,34), 27,76–48,21	34,42 ± 3,90	34,20 (31,57–37,01), 22,146–47,42	35,83 ± 4,36	12,17	35,65 (32,36–38,66), 22,46–48,21
Глубина, мм:							
справа	40,19 ± 3,50	40,90 (37,27–42,68), 30,20–48,23	38,24 ± 3,04	38,32 (36,55–39,94), 27,90–44,26	39,11 ± 3,39	8,67	38,76(37,07–41,75), 27,9–48,23
слева	39,88 ± 3,83	37,80 (37,07–42,15), 32,43–52,63	38,13 ± 2,83	38,33 (35,36–40,30), 32,31–43,94	38,85 ± 3,37	8,67	39,01(36,12–40,73), 32,31–52,63
Всего	40,05 ± 3,64	40,18 (37,12–42,58), 30,20–52,63	38,18 ± 2,93	38,89 (35,89–40,05), 2790–44,26	38,98 ± 3,38	8,67	38,79 (36,58–41,20), 27,9–52,63

Примечание. * – статистически значимые различия между мужчинами и женщиными (p < 0,001). Здесь и в табл. 2, 3: n – количество верхнечелюстных пазух, SD – стандартное отклонение, CV – коэффициент вариации.

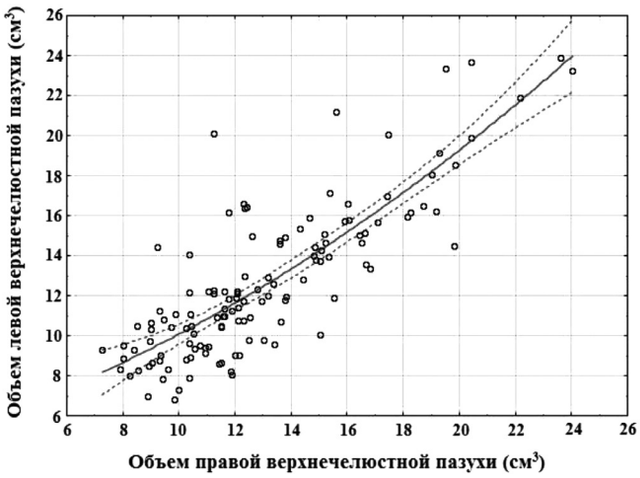

Рис. 3. Корреляция между объемами правой и левой верхнечелюстных пазух (r = 0,83)

Fig. 3. Correlation between the volumes of the right and left maxillary sinus (r = 0.83)

больше, чем у женщин (табл. 1). Ширина правой пазухи у мужчин также больше, чем у женщин. У представителей обоего пола статистически значимые различия между линейными размерами справа и слева не установлены.

Сильная корреляционная связь имеет место между объемами пазух контралатеральных сторон (r = 0,83; p = 0,000; рис. 3).

Среднее значение индекса верхнечелюстной пазухи составило 1,1 с диапазоном колебаний от 0,73 до 1,57. Коэффициент вариации равен 11,98 %, что свидетельствует о средней степени рассеивания данных. Величина индекса статистически достоверно больше у женщин, чем у мужчин (табл. 2). Полученные результаты совпадают с данными T. Khaitan с соавт. [12], которые предлагают использовать выявленное гендерное

Таблица 2. Bg^_dk _jog_q_exklghc iZamob

Table 2. 0D[LOODU\ VLQXV LQGH[

Пол	*n*	M ± SD	Me (25–75 %)	min–max	CV, %	Статистическая значимость половых различий
Женщины	150	1,12 ± 0,14	1,11 (1,05–1,19)	0,73–1,57	12,11	*p* = 0,002
Мужчины	113	1,07 ± 0,12	1,08 (0,98–1,13)	0,81–1,48	11,29	
Всего	263	1,10 ± 0,13	1,10 (1,02–1,17)	0,73–1,57	11,98	–

различие и для идентификации пола в криминалистической практике. Вместе с тем, по данным N. Velpula с соавт. [13], индекс верхнечелюстной пазухи у мужчин статистически достоверно больше, чем у женщин.

Индекс соотношения высоты верхнечелюстной пазухи и ее ширины составил 1,34 с диапазоном колебаний от 0,59 до 1,99. Коэффициент вариации равен 13,19 %, что свидетельствует о средней степени рассеивания данных. Среднее значение индекса статистически достоверно больше у мужчин, чем у женщин (табл. 3).

Таблица 3. Khhlghr_gb_ \ukhlu b rbjbgu _jog_q_exklghc iZamob

Table 3. 0D[LOODU\ VLQXV KHLJKW WR ZLGWK UDWLR

Пол	*n*	M ± SD	Me (25–75 %)	min–max	CV, %	Статистическая значимость половых различий
Женщины	150	1,32 ± 0,17	1,31 (1,22–1,42)	0,59–1,99	13,12	*U* = 7001,00; *p* = 0,015
Мужчины	113	1,36 ± 0,18	1,35(1,26–1,49)	0,89–1,87	12,92	
Всего	263	1,34 ± 0,18	1,32 (1,23–1,44)	0,59–1,99	13,19	–

Согласно данным литературы, средние значения переднезаднего размера верхнечелюстной пазухи варьируются в пределах 28,9–47,6 мм; краниокаудального – 30,0–43,7; поперечного – 9,3–35,3 мм [9, 14]. В эти диапазоны попадают средние значения размеров пазухи, полученные на проанализированной нами выборке. При этом переднезадний размер всегда больше краниокаудального и поперечного размеров. В свою очередь наименьшее значение имел медиолатеральный размер. Y. Ariji с соавт. [14] обнаружили сильную корреляционную связь поперечного и переднезаднего размеров пазухи с ее объемом.

В настоящем исследовании средний объем пазухи был равен 12,85 ± 3,66 мм^3 (варьировался от 5,33 до 24,03 мм^3). Значение этого параметра сопоставимо с литературными данными [9]. Во всех исследованиях обращает на себя внимание большой разброс линейных размеров и объема пазухи у отдельных индивидуумов. Одной из возможных причин большой дисперсии морфометрических результатов является неоднородность качественного состава лиц, размеры пазух которых анализировались разными авторами. В частности, определенное влияние на объем пазухи может оказывать дентальный статус. Установлено, что степень пневматизации пазухи увеличивается в связи с атрофией альвеолярного отростка верхней челюсти, которая развивается после экстракции зубов [15–17]. Вместе с тем Y. Ariji с соавт. [18] в своем исследовании не выявили различий в объеме верхнечелюстной пазухи при наличии или отсутствии верхних премоляров и моляров. В исследовании Y. Uchida с соавт. [19] также не обнаружено статистически значимых различий между объемом верхнечелюстной пазухи и зубным статусом, хотя краниокаудальный и мезиодистальный размеры пазухи на беззубых челюстях были больше, чем при сохранении целостности зубного ряда.

Данные о влиянии возраста на объем пазухи и ее линейные размеры, представленные в литературе, также достаточно противоречивы. Y. Uchida с соавт. [19] не выявили статистически достоверных отличий ее объема и линейных размеров в разных возрастных группах в диапазоне от 40 до 94 лет. Отсутствие корреляции между количественными параметрами пазухи и возрастом отмечают P. Sahlstrand-Johnson с соавт. [20], I. Orhan с соавт. [21], M. Akhlaghi с соавт. [22]. Однако в исследовании Y. Ariji с соавт. [18] было установлено, что объем пазухи увеличивается

до 20-летнего возраста, а затем постепенно уменьшается. S. Karakas и A. Kavaki [23] в возрастной группе 5–55 лет констатировали прогрессивное увеличение объема верхнечелюстной пазухи с возрастом.

В настоящее время считается доказанным, что количественные параметры пазухи имеют расово-этнические особенности. При морфометрическом анализе КТ-сканов черепов представителей европеоидной и негроидной рас C. L. Fernandes [24] выявил, что объем верхнечелюстной пазухи у европеоидов достоверно больше, чем у негроидов. Автор обнаружил также отличия по половому признаку в черепах европеоидов, отметив больший объем у мужчин, в то время как у черепов негроидной расы отличия по половому признаку отсутствовали.

Все линейные размеры верхнечелюстной пазухи в той или иной степени коррелируют с размерами средней зоны лица. Сильная корреляционная связь существует между поперечным размером пазухи и максимальной шириной лица [25], а также, согласно Y. Ariji с соавт. [14], между объемом гайморовой пазухи и линейными размерами средней трети лица.

K. Lovasova с соавт. [26] предлагают выделять три варианта формы верхнечелюстной пазухи, учитывая ее поперечный размер: узкую (до 14 мм), промежуточную (14–20 мм) и широкую (от 20 мм и больше). В исследованной нами выборке у мужчин чаще всего встречалась узкая форма (55,5 %), а у женщин – широкая (57,9 %). Полученные данные частично совпадают с результатами, представленными Е. А. Кармальковой с соавт. [27], измерявшими размеры средней трети лица у молодых людей белорусской популяции. Ими установлено, что большинство девушек (87,67 %) были широколицыми, в то время как большинство юношей (53,57 %) имели среднее лицо.

Результаты нашего исследования демонстрируют выраженные различия размеров верхнечелюстной пазухи в зависимости от пола. Ее объем статистически больше у мужчин, чем у женщин, и составляет 14,39 (от 5,53 до 23,89) и 11,69 (от 6,79 до 24,03) см^3 соответственно, что сопоставимо с данными других исследователей [20, 24]. В то же время S. Pirner с соавт. [28], Y. Ariji с соавт. [14] и Y. Uchida с соавт. [19] не выявили половых отличий в объеме пазухи.

В проанализированной нами выборке не обнаружено статистически значимых различий между размерами правой и левой пазух, но установлена сильная корреляция этих параметров между собой. Данные большинства исследований по изучению объема верхнечелюстной пазухи также не демонстрируют наличие различий ее объема на контралатеральных сторонах [18, 20, 29, 30].

AZdexq_gdc_ Несмотря на большую дисперсию объема верхнечелюстной пазухи, нами не выявлено статистически достоверных различий между значениями этого параметра на контралатеральных сторонах как у мужчин, так и у женщин. Соотношения линейных размеров (индексы) показали среднюю степень рассеивания данных. Выявлены половые различия в морфометрических показателях. Полученные данные относительно границ нормы морфометрических параметров верхнечелюстной пазухи могут быть использованы как для диагностики ее недоразвития, так и для определения, за счет изменения положения каких стенок этот патологический процесс происходит.

Dhgnebdl bgl_j_kh\ Авторы заявляют об отсутствии конфликта интересов.

Kibkhd bkihevah\Zgguo bklhqgbdh\

1. Clinical anatomy of the maxillary sinus: application to sinus floor augmentation / J. Iwanaga [et al.] // Anat. Cell Biol. – 2019. – Vol. 52, N 1. – P. 17–24. https://doi.org/10.5115/acb.2019.52.1.17

2. Левенец, О. А. Характеристика типов и форм строения верхнечелюстных пазух / О. А. Левенец, А. А. Левенец, В. В. Алямовский // Сиб. мед. обозрение. – 2016. – № 4. – С. 57–63.

3. Гайворонский, И. В. Анатомические корреляции при различных вариантах строения верхнечелюстной пазухи и альвеолярного отростка верхней челюсти / И. В. Гайворонский, М. А. Смирнова, М. Г. Гайворонская // Вестн. Санкт-Петерб. ун-та. Медицина. – 2008. – № 3. – С. 95–99.

4. Nuñez-Castruita, A. Prenatal development of the maxillary sinus: a perspective for paranasal sinus surgery / A. Nuñez-Castruita, N. López-Serna, S. Guzmán-López // Otolaryng. Head Neck. – 2012. – Vol. 146, N 6. – P. 997–1003. https://doi.org/10.1177/0194599811435883

5. Maxillary Sinus: Medical and Surgical Management / ed.: J. A. Duncavage, S. S. Becker. – 1st ed. – New York : Thieme Medical Publishers, 2010. – 272 p.

6. Kosko, J. R. Acquired maxillary sinus hypoplasia A consequence of endoscopic sinus surgery? / J. R. Kosko, B. E. Hall, D. E. Tunkel // Laryngoscope. – 1996. – Vol. 106, N 10. – P. 1210–1213. https://doi.org/10.1097/00005537-199610000-00006

7. Bilateral maxillary sinus hypoplasia / S. Khanduri [et al.] // Case Rep. Radiol. – 2014. – Vol. 2014. https://doi.org/10.1155/2014/148940

8. Maxillary sinus hypoplasia and superior orbital fissure asymmetry / A. Bassiouny [et al.] // Laryngoscope. – 1982. – Vol. 92, N 4. – P. 441–448. https://doi.org/10.1288/00005537-198204000-00014

9. von Arx, T. Maxillary sinus / T. von Arx, S. Lozanoff // Clinical Oral Anatomy: A Comprehensive Review for Dental Practitioners and Researchers. – Springer, 2017. – Ch. 9. – P. 163–197.

10. Maxillary sinus dimensions decrease as age and tooth loss increase / M. Velasco-Torres [et al.] // Implant Dent. – 2017. – Vol. 26, N 2. – P. 288–295. https://doi.org/10.1097/ID.0000000000000551

11. Hamdy, R. M. Three-dimensional linear and volumetric analysis of maxillary sinus pneumatization / R. M. Hamdy, N. Abdel-Wahed // J. Adv. Res. – 2014. – Vol. 5, N 3. – P. 387–395. https://doi.org/10.1016/j.jare.2013.06.006

12. Cephalometric analysis for gender determination using maxillary sinus index: a novel dimension in personal identification / T. Khaitan [et al.] // Int. J. Dent. – 2017. – Vol. 2017. – Art. ID 7026796. https://doi.org/10.1155/2017/7026796

13. Gender determination using maxillary sinus index on lateral cephalograms – a retrospective study / N. Velpula [et al.] // Int. J. Sci. Res. – 2020. – Vol. 9, N 1. – P. 33–35.

14. Computed tomographic indices for maxillary sinus size in comparison with the sinus volume / Y. Ariji [et al.] // Dentomaxillofac. Rad. – 1996. – Vol. 25, N 1. – P. 19–24. https://doi.org/10.1259/dmfr.25.1.9084281

15. Изменение формы и степени пневматизации верхнечелюстных пазух при потере зубов у взрослого человека / И. В. Гайворонский [и др.] // Курск. науч.-практ. вестн. «Человек и его здоровье». – 2016. – № 1. – С. 91–95.

16. Sharan, A. Maxillary sinus pneumatization following extraction: a radiographic study / A. Sharan, D. Madjar // Int. J. Oral Maxillofac. Implants. – 2008. – Vol. 23, N 1. – P. 48–56.

17. Harorh, A. The comparison of vertical height and width of maxillary sinus by means of Waters' view radiograms taken from dentate and edentulous cases / A. Harorh, O. Bocutoğlu // Ann. Dent. – 1995. – Vol. 54, N 1–2. – P. 47–49.

18. Age changes in the volume of the human maxillary sinus: a study using computed tomography / Y. Ariji [et al.] // Dentomaxillofac. Rad. – 1994. – Vol. 23, N 3. – P. 163–168. https://doi.org/10.1259/dmfr.23.3.7835518

19. A cadaveric study of maxillary sinus size as an aid in bone grafting of the maxillary sinus floor / Y. Uchida [et al.] // J. Oral Maxillofac. Surg. – 1998. – Vol. 56, N 10. – P. 1158–1163. https://doi.org/10.1016/s0278-2391(98)90761-3

20. Computed tomography measurements of different dimensions of maxillary and frontal sinuses / P. Sahlstrand-Johnson [et al.] // BMC Med. Imaging. – 2011. – Vol. 11, N 1. https://doi.org/10.1186/1471-2342-11-8

21. Morphometric analysis of the maxillary sinus in patients with nasal septum deviation / I. Orhan [et al.] // Eur. Arch. Otorhinolaryngol. – 2014. – Vol. 271, N 4. – P. 727–732. https://doi.org/10.1007/s00405-013-2617-7

22. The diagnostic value of anthropometric indices of maxillary sinuses for sex determination using CT-scan images in Iranian adults: A cross-sectional study / M. Akhlaghi [et al.] // J. Forensic Leg. Med. – 2017. – N 49. – P. 94–100. https://doi.org/10.1016/j.jflm.2017.05.017

23. Karakas, S. Morphometric examination of the paranasal sinuses and mastoid air cells using computed tomography / S. Karakas, A. Kavakli // Ann. Saudi Med. – 2005. – Vol. 25, N 1. – P. 41–45. https://doi.org/10.5144/0256-4947.2005.41

24. Fernandes, C. L. Forensic Ethnic Identification of Crania / C. L. Fernandes // Am. J. Foren. Med. Path. – 2004. – Vol. 25, N 4. – P. 302–313. https://doi.org/10.1097/01.paf.0000146379.85804.da

25. Introducing a simple method of maxillary sinus volume assessment based on linear dimensions / A. Przystańska [et al.] // Ann. Anat. – 2018. – N 215. – P. 47–51. https://doi.org/10.1016/j.aanat.2017.09.010

26. Three-dimensional CAD/CAM imaging of the maxillary sinus in ageing process / K. Lovasova [et al.] // Ann. Anat. – 2018. – N 218. – P. 69–82. https://doi.org/10.1016/j.aanat.2018.01.008

27. Кармалькова, Е. А. Лицо человека / Е. А. Кармалькова, Т. В Третьякова, В. Н. Белевич // Воен. медицина. – 2012. – № 4. – С. 33–38.

28. CT-based manual segmentation and evaluation of paranasal sinuses / S. Pirner [et al.] // Eur. Arch. Otorhinolaryngol. – 2009. – Vol. 266, N 4. – P. 507–518. https://doi.org/10.1007/s00405-008-0777-7

29. A study of the maxillary sinus volume in elderly persons using japanese cadavers / Y. Takahashi [et al.] // Okajimas Folia Anat. Jpn. – 2016. – Vol. 93, N 1. – P. 21–27. https://doi.org/10.2535/ofaj.93.21

30. The analysis of maxillary sinus aeration according to aging process; volume assessment by 3-dimensional reconstruction by high-resolutional CT scanning / B. C. Jun [et al.] // Otolaryngol. Head Neck Surg. – 2005. – Vol. 132, N 3. – P. 429–434. https://doi.org/10.1016/j.otohns.2004.11.012

5 H I H U H Q F H V

1. Iwanaga J., Wilson C., Lachkar S., Tomaszewski K. A., Walocha J. A., Tubbs R. S. Clinical anatomy of the maxillary sinus: application to sinus floor augmentation. *Anatomy and Cell Biology*, 2019, vol. 52, no. 1, pp. 17–24. https://doi.org/10.5115/acb.2019.52.1.17

2. Levenets O. A., Levenets A. A., Alyamovskii V. V. Types characteristics and structure forms of maxillary sinus. *Sibirskoe meditsinskoe obozrenie = Siberian medical review*, 2016, no. 4, pp. 57–63 (in Russian).

3. Gaivoronskii I. V., Smirnova M. A., Gaivoronskaya M. G. Anatomical correlations for different variants of the structure of the maxillary sinus and the alveolar process of the upper jaw. *Vestnik Sankt-Peterburgskogo universiteta. Meditsina = Vestnik of Saint-Petersburg University. Medicine*, 2008, no. 3, pp. 95–99 (in Russian).

4. Nuñez-Castruita A., López-Serna N., Guzmán-López S. Prenatal development of the maxillary sinus: a perspective for paranasal sinus surgery. *Otolaryngology – Head and Neck Surgery*, 2012, vol. 146, no. 6, pp. 997–1003. https://doi.org/10.1177/0194599811435883

5. Duncavage J. A., Becker S. S. *Maxillary sinus: medical and surgical management.* New York, Thieme Medical Publishers, 2010. 272 p.

6. Kosko J. R., Hall B. E., Tunkel D. E. Acquired maxillary sinus hypoplasia A consequence of endoscopic sinus surgery? *Laryngoscope*, 1996, vol. 106, no. 10, pp. 1210–1213.

7. Khanduri S., Agrawal S., Chhabra S., Goyal S. Bilateral Maxillary Sinus Hypoplasia. *Case Reports in Radiology*, 2014, vol. 2014. https://doi.org/10.1155/2014/148940

8. Bassiouny A., Newlands W. J., Ali H., Zaki Y. Maxillary sinus hypoplasia and superior orbital fissure asymmetry. *Laryngoscope*, 1982, vol. 92, no. 4, pp. 441–448. https://doi.org/10.1288/00005537-198204000-00014

9. von Arx T., Lozanoff S. Maxillary sinus. *Clinical Oral Anatomy: A Comprehensive Review for Dental Practitioners and Researchers*. Springer, 2017, ch. 9, pp. 163–197.

10. Velasco-Torres M., Padial-Molina M., Avila-Ortiz G. García-Delgado R., O'Valle F., Catena A., Galindo-Moreno P. Maxillary sinus dimensions decrease as age and tooth loss increase. *Implant Dentistry*, 2017, vol. 26, no. 2, pp. 288–295. https://doi.org/10.1097/ID.0000000000000551

11. Hamdy R. M., Abdel-Wahed N. Three-dimensional linear and volumetric analysis of maxillary sinus pneumatization. *Journal of Advanced Research*, 2014, vol. 5, no. 3, pp. 387–395. https://doi.org/10.1016/j.jare.2013.06.006

12. Khaitan T., Kabiraj A., Ginjupally U., Jain R. Cephalometric analysis for gender determination using maxillary sinus index: a novel dimension in personal identification. *International Journal of Dentistry*, 2017, vol. 2017, art. ID 7026796. https://doi.org/10.1155/2017/7026796

13. Velpula N., Ramesh A., Tejavath S., Zardi F. T., Sam D. M., Tandon R. Gender determination using maxillary sinus index on lateral cephalograms – a retrospective study. *International Journal of Scientific Research*, 2020, vol. 9, no. 3, pp. 33–35.

14. Ariji Y., Ariji E., Yoshiura K., Kanda S. Computed tomographic indices for maxillary sinus size in comparison with the sinus volume. *Dentomaxillofacial Radiology*, 1996, vol. 25, no. 1, pp. 19–24. https://doi.org/10.1259/dmfr.25.1.9084281

15. Gaivoronskii I. V., Gaivoronskaya M. G., Semenova A. A., Ponomarev A. A. Changes of maxillary sinus form and degree of pneumatization after teeth loss in adults. *Kurskii nauchno-prakticheskii vestnik "Chelovek i ego zdorov'e"* [Kursk scientific and practical bulletin "Man and His Health"], 2016, no. 1, pp. 91–95 (in Russian).

16. Sharan A., Madjar D. Maxillary sinus pneumatization following extraction: a radiographic study. *International Journal of Oral and Maxillofacial Implants*, 2008, vol. 23, no. 1, pp. 48–56.

17. Harorh A., Bocutoğlu O. The comparison of vertical height and width of maxillary sinus by means of Waters' view radiograms taken from dentate and edentulous cases. *Annals of Dentistry*, 1995, vol. 54, no. 1–2, pp. 47–49.

18. Ariji Y., Kuroki T., Moriguchi S., Ariji E., Kanda S. Age changes in the volume of the human maxillary sinus: a study using computed tomography. *Dentomaxillofacial Radiology*, 1994, vol. 23, no. 3, pp. 163–168. https://doi.org/10.1259/dmfr.23.3.7835518

19. Uchida Y., Goto M., Katsuki T., Akiyoshi T. A cadaveric study of maxillary sinus size as an aid in bone grafting of the maxillary sinus floor. *Journal of Oral and Maxillofacial Surgery*, 1998, vol. 56, no. 10, pp. 1158–1163. https://doi.org/10.1016/s0278-2391(98)90761-3

20. Sahlstrand-Johnson P., Jannert M., Strömbeck A., Abul-Kasim K. Computed tomography measurements of different dimensions of maxillary and frontal sinuses. *BMC Medical Imaging*, 2011, vol. 11, no. 1, pp. 163–168. https://doi.org/10.1186/1471-2342-11-8

21. Orhan I., Ormeci T., Aydin S., Altin G., Urger E., Soylu E., Yilmaz F. Morphometric analysis of the maxillary sinus in patients with nasal septum deviation. *European Archives of Otorhinolaryngology*, 2014, vol. 271, no. 4, pp. 727–732. https://doi.org/10.1007/s00405-013-2617-7

22. Akhlaghi M., Bakhtavar K., Kamali A., Maarefdoost J., Sheikhazadi A., Mousavi F., Anary S. H. S., Sheikhazadi E. The diagnostic value of anthropometric indices of maxillary sinuses for sex determination using CT-scan images in Iranian adults: a cross-sectional study. *Journal of Forensic and Legal Medicine*, 2017, vol. 49, pp. 94–100. https://doi.org/10.1016/j.jflm.2017.05.017

23. Karakas S., Kavakli A. Morphometric examination of the paranasal sinuses and mastoid air cells using computed tomography. *Annals of Saudi Medicine*, 2005, vol. 25, no. 1, pp. 41–45. https://doi.org/10.5144/0256-4947.2005.41

24. Fernandes C. L. Forensic Ethnic Identification of Crania. *American Journal of Forensic Medicine and Pathology*, 2004, vol. 25, no. 4, pp. 302–313. https://doi.org/10.1097/01.paf.0000146379.85804.da

25. Przystańska A., Kulczyk T., Rewekant A., Sroka A., Jończyk-Potoczna K., Lorkiewicz-Muszyńska D., Gawriołek K., Czajka-Jakubowska A. Introducing a simple method of maxillary sinus volume assessment based on linear dimensions. *Annals of Anatomy – Anatomischer Anzeiger*, 2018, vol. 215, pp. 47–51. https://doi.org/10.1016/j.aanat.2017.09.010

26. Lovasova K., Kachlik D., Rozpravkova M., Matusevska M., Ferkova J., Kluchova D. Three-dimensional CAD/CAM imaging of the maxillary sinus in ageing process. *Annals of Anatomy – Anatomischer Anzeiger*, 2018, vol. 218, pp. 69–82. https://doi.org/10.1016/j.aanat.2018.01.008

27. Karmal'kova E. A., Tret'yakova T. V, Belevich V. N. The face of child and adult. *Voennaya meditsina = Military medicine*, 2012, no. 4, pp. 33–38 (in Russian).

28. Pirner S., Tingelhoff K., Wagner I., Westphal R., Rilk M., Wahl F. M., Bootz F., Eichhorn K. W. CT-based manual segmentation and evaluation of paranasal sinuses. *European Archives of Otorhinolaryngology*, 2009, vol. 266, no. 4, pp. 507–518. https://doi.org/10.1007/s00405-008-0777-7

29. Takahashi Y., Watanabe T., Iimura A., Takahashi O. A study of the maxillary sinus volume in elderly persons using japanese cadavers. *Okajimas Folia Anatomica Japonica*, 2016, vol. 93, no. 1, pp. 21–27. https://doi.org/10.2535/ofaj.93.21

30. Jun B.-C., Song S.-W., Park C.-S., Lee D.-H., Cho K.-J., Cho J.-H. The analysis of maxillary sinus aeration according to aging process; volume assessment by 3-dimensional reconstruction by high-resolutional CT scanning. *Otolaryngology – Head and Neck Surgery*, 2005, vol. 132, no. 3, pp. 429–434. https://doi.org/10.1016/j.otohns.2004.11.012

BgnhjfZpby h[Z\lhjZo

Кабак Сергей Львович – д-р мед. наук, заведующий кафедрой. Белорусский государственный медицинский университет (пр. Дзержинского, 83, 220116, г. Минск, Республика Беларусь). E-mail: kabakmorph@gmail.com

Саврасова Нина Александровна – канд. мед. наук, доцент, врач-рентгенолог. Медицинский центр «ЛОДЭ» (пр. Независимости, 58А, 220005, г. Минск, Республика Беларусь). E-mail: ninasavrassova@tut.by

Мельниченко Юлия Михайловна – канд. мед. наук, доцент. Белорусский государственный медицинский университет (пр. Дзержинского, 83, 220116, г. Минск, Республика Беларусь). E-mail: mjm1980@yandex.ru

Журавлева Наталья Викторовна – канд. мед. наук, доцент. Белорусский государственный медицинский университет (пр. Дзержинского, 83, 220116, г. Минск, Республика Беларусь). E-mail: natallia.zhuravleva@gmail.com

Мехтиев Руслан Салманович – ассистент. Белорусский государственный медицинский университет (пр. Дзержинского, 83, 220116, г. Минск, Республика Беларусь). E-mail: mekhtiev.r.s@gmail.com

,QIRUPDWLRQ DERXW WKH DXWK

Sergey L. Kabak – D. Sc. (Med.), Professor, Head of the Department. Belarusian State Medical University (83, Dzerzhynski Ave., 220116, Minsk, Republic of Belarus). E-mail: kabakmorph@gmail.com

Nina A. Savrasova – Ph. D. (Med.), Associate Professor, Radiologist. Medical center “LODE” (58A, Nezavisimosti Ave., 220005, Minsk, Republic of Belarus). E-mail: ninasavrassova@tut.by

Yuliya M. Melnichenko – Ph. D. (Med.), Associate Professor. Belarusian State Medical University (83, Dzerzhynski Ave., 220116, Minsk, Republic of Belarus). E-mail: mjm1980@yandex.ru

Natallia V. Zhuravleva – Ph. D. (Med.), Associate Professor. Belarusian State Medical University (83, Dzerzhynski Ave., 220116, Minsk, Republic of Belarus). E-mail: natallia.zhuravleva@gmail.com

Ruslan S. Mekhtiev – Assistant. Belarusian State Medical University (83, Dzerzhynski Ave., 220116, Minsk, Republic of Belarus). E-mail: mekhtiev.r.s@gmail.com