ISSN 1814-6023 (Print)
ISSN 2524-2350 (Online)
УДК 617-089.844+57.086.833.4:616.22-007.271(047.31)(476)
https://doi.org/10.29235/1814-6023-2020-17-4-417-426

Поступила в редакцию 12.06.2020
Received 12.06.2020

**Н. Г. Антоневич[1], А. Е. Гончаров[1], В. Л. Чекан[2], Э. А. Шулепова[2], Е. Г. Рында[1]**

*[1]Институт биофизики и клеточной инженерии НАН Беларуси, Минск, Республика Беларусь*
*[2]Белорусская медицинская академия последипломного образования, Минск, Республика Беларусь*

# ТЕРАПИЯ ХРОНИЧЕСКИХ СТЕНОЗОВ ТРАХЕИ И ГОРТАНИ МЕЗЕНХИМАЛЬНЫМИ СТВОЛОВЫМИ КЛЕТКАМИ: РЕЗУЛЬТАТЫ ДВУХЛЕТНЕГО НАБЛЮДЕНИЯ

**Аннотация.** Хронические стенозы гортани и трахеи (ХСГТ) являются тяжелым патологическим состоянием, которое приводит к сужению дыхательных путей вследствие повреждения слизистой оболочки и формирования патофизиологических механизмов регенерации. Перспективным биомедицинским клеточным продуктом для лечения ХСГТ являются мезенхимальные стволовые клетки (МСК), которые, как известно, способны подавлять воспалительную реакцию и стимулировать регенерацию тканей.

Цель данного исследования – оценка безопасности, переносимости и отдаленной клинической эффективности клеточной терапии ХСГТ с использованием аутологичных МСК обонятельной выстилки (ОВ). В клиническое исследование были включены пациенты с диагнозом ХСГТ (J38.6 и J95.5 по МКБ-10) без нарушения целостности хрящевого каркаса с наличием или без наличия трахеостомы/ларингостомы, в том числе после хирургических вмешательств по восстановлению просвета гортани и трахеи.

Клиническое исследование метода лечения ХСГТ с использованием аутологичных МСК ОВ показало безопасность и хорошую переносимость клеточной терапии, позволило предотвратить рестенозирование и формирование рубцово-грануляционной ткани в течение 2 лет наблюдения у всех пациентов, включенных в исследование ($n$ = 7). Восстановление площади просвета гортани и трахеи, улучшение функции дыхания и повышение толерантности к физической нагрузке отмечено у 6 пациентов, у которых отсутствовало нарушение хрящевого каркаса. Полученные данные свидетельствуют о высокой клинической эффективности метода клеточной терапии ХСГТ с использованием аутологичных МСК ОВ.

**Ключевые слова:** хронические стенозы гортани и трахеи, клеточная терапия, биомедицинский клеточный продукт, мезенхимальные стволовые клетки, обонятельная выстилка

**Для цитирования:** Терапия хронических стенозов трахеи и гортани мезенхимальными стволовыми клетками: результаты двухлетнего наблюдения / Н. Г. Антоневич [и др.] // Вес. Нац. акад. навук Беларусі. Сер. мед. навук. – 2020. – Т. 17, № 4. – С. 417–426. https://doi.org/10.29235/1814-6023-2020-17-4-417-426

**Natalia G. Antonevich[1], Andrei Y. Hancharou[1], Valery L. Chekan[2], Elvira A. Shulepova[2], Alena H. Rynda[1]**

*[1]Institute of Biophysics and Cell Engineering of the National Academy of Sciences of Belarus, Minsk, Republic of Belarus*
*[2]Belarusian Medical Academy of Postgraduate Education, Minsk, Republic of Belarus*

# THERAPY OF CHRONIC STENOSIS OF LARYNGOTRACHEAL STENOSIS WITH THE USE OF MESENCHYMAL STEM CELLS: TWO-YEAR OBSERVATION RESULTS

**Abstract.** Laryngotracheal stenosis is a serious pathological process that leads to the narrowing of the airways because of damage of the mucous membrane and the formation of pathophysiological mechanisms of regeneration. Mesenchymal stem cells (MSCs) are known to be able to suppress the inflammatory response and to stimulate tissue regeneration; that is why, they are a promising biomedical cell product for treatment of laryngotracheal stenosis.

The aim of this study was to evaluate the safety, tolerability, and long-term clinical efficacy of cell therapy of laryngotracheal stenosis using autologous MSCs of the olfactory lining (OL). The clinical study included patients with a diagnosis of laryngotracheal stenosis (J38.6 and J95.5 according to ICD-10) without compromising the integrity of the cartilage frame with or without a tracheostomy/laryngostomy, including patients after surgical interventions to restore the lumen of the larynx and trachea.

Clinical trials of laryngotracheal stenosis using autologous olfactory mucosa-derived mesenchymal stem cells were carried out. Cell therapy was safe and well tolerated, and prevented the restenosis and formation of scar granulation tissue during 2 years of observation in all patients included in the clinical study. The restoration of the larynx and trachea lumen, the improved respiratory function and the increased exercise tolerance were observed in 6 patients who had no cartilage disorder. The data obtained indicate the high clinical efficacy of the method of cell therapy of laryngotracheal stenosis using autologous olfactory mucosa-derived mesenchymal stem cells.

**Keywords:** chronic laryngeal stenosis, cell therapy, biomedical cell product, mesenchymal stem cells, olfactory mucosa

**For citation:** Antonevich N. G., Hancharou A. Y., Chekan V. L., Shulepova E. A., Rynda A. H. Therapy of chronic stenosis of laryngotracheal stenosis with the use of mesenchymal stem cells: two-year observation results. *Vestsi Natsyyanal'nai akademii navuk Belarusi. Seriya meditsinskikh navuk = Proceedings of the National Academy of Sciences of Belarus. Medical series*, 2020, vol. 17, no. 4, pp. 417–426 (in Russian). https://doi.org/10.29235/1814-6023-2020-17-4-417-426

**Введение.** Хронический стеноз гортани и трахеи (ХСГТ) достаточно редкое, но тяжелое заболевание, обусловленное сужением дыхательных путей, причинами которого наиболее часто (почти в 90 % случаев) являются медицинские вмешательства, такие как трахеостомия, интубация, длительная искусственная вентиляция легких. Повреждение слизистой оболочки, возникающее вследствие этих медицинских манипуляций, инициирует локальное воспаление, которое может приводить к нарушению естественного процесса эпителизации, формированию патофизиологических механизмов регенерации, которые способствуют избыточному росту незрелой грануляционной ткани, вызывающему сужение просвета трахеи и гортани [1]. Так, в одних участках слизистой оболочки наблюдаются явления альтерации, фибринозного воспаления, в других – развитие грануляционной ткани, в третьих – формирование продуктивного воспаления с развитием фиброза и частичной репарацией слизистой. Причиной этого может быть неполноценность созревающей соединительной ткани, которая постоянно подвергается структурным и метаболическим изменениям, способствующим развитию хронического воспаления [2]. Стеноз дыхательных путей (гортани и/или трахеи) вызывает хроническую гипоксию, что в конечном счете приводит к развитию сердечно-легочной недостаточности. Также необходимо отметить высокую восприимчивость таких пациентов к инфекционным заболеваниям.

Традиционное лечение ХСГТ комплексное, включая различные виды хирургических вмешательств. В зависимости от показаний проводят либо резекцию суженных участков дыхательных путей с последующим формированием анастомозов, либо поэтапное реконструктивно-восстановительное лечение с применением различных по конструкции стентов [3]. Несмотря на то что предпочтительным является радикальный подход с использованием резекционных методик, существует ряд ограничений, не позволяющих применять их к пациентам с ларинготрахеальными стенозами. Следует отметить, что в случае поэтапного реконструирования невозможно использовать один и тот же подход для всех пациентов. В зависимости от протяженности и характера стеноза индивидуально подбираются тип стента, длительность стентирования, сроки наблюдения после извлечения стента, размеры ларинготрахеостом и методы их пластического закрытия. Длительность лечения может варьироваться от нескольких месяцев до нескольких лет [4].

Основной проблемой восстановления просвета гортани и трахеи является рестенозирование с формированием хронических рубцово-грануляционных стенозов, что значительно снижает итоговую эффективность оперативного лечения данной категории пациентов и повышает стоимость лечения [2].

Таким образом, ХСГТ является тяжелым патологическим состоянием, которое значительно снижает качество жизни и требует длительного этапного лечения, в том числе и повторных хирургических вмешательств, а эффективность лечения зависит от того, удастся ли разорвать порочный круг рестенозирования в каждом отдельном случае. Добиться этого можно путем подавления местного воспаления и восстановления тканевого гомеостаза, что впоследствии обеспечит нормальную эпителизацию и регенерацию барьера слизистой оболочки. Перспективным биомедицинским клеточным продуктом (БМКП) для лечения ХСГТ являются мезенхимальные стволовые клетки (МСК), которые, как известно, способны подавлять воспалительную реакцию и стимулировать регенерацию тканей. Так, установлено, что МСК проявляют комплексный протекторный, трофический и иммуномодулирующий эффекты в отношении различных типов клеток, что позволяет снизить интенсивность местного воспалительного процесса при стенозах и обеспечить нормализацию процессов эпителизации ткани [5, 6]. Нами ранее показано, что *in vitro* МСК обонятельной выстилки (МСК ОВ) подавляют митоген-индуцированную пролиферацию Т-лимфоцитов, цитотоксическую активность естественных киллерных клеток и цитотоксических Т-лимфоцитов, стимулируют формирование регуляторного фенотипа у дендритных клеток, В-клеток, макрофагов [7–10].

Обонятельная выстилка – один из наиболее доступных тканевых источников МСК ввиду простоты и безопасности забора тканевого материала из носовых ходов. Преимуществом МСК ОВ как основы БМКП является высокая пролиферативная активность клеток, а благодаря оптимизированным условиям производства БМКП на основе МСК ОВ в короткие сроки возможно накопление терапевтически значимого количества клеточной биомассы для одного пациента [11, 12].

Цель исследования – оценить безопасность, переносимость и отдаленную клиническую эффективность клеточной терапии хронического стеноза гортани и трахеи с использованием аутологичных мезенхимальных стволовых клеток обонятельной выстилки.

**Материалы и методы исследования.** *Отбор пациентов.* В клиническое исследование были включены пациенты с диагнозом ХСГТ (J38.6 и J95.5 по МКБ-10) без нарушения целостности хрящевого каркаса ($n = 6$), с наличием или без наличия трахеостомы/ларингостомы, в том числе после хирургических вмешательств по восстановлению просвета гортани и трахеи (программа клинических исследований утверждена РНПЦ оториноларингологии 15.03.2017, зарегистрирована под номером NCT03130374 в Международной базе данных clinicaltrials.gov). В индивидуальном порядке после согласования с этическим комитетом РНПЦ оториноларингологии клеточную терапию провели 1 пациенту (№ 7), у которого имело место нарушение хрящевого каркаса в виде хондрита после комбинированного лечения органического заболевания среднего отдела гортани. Средний возраст пациентов составил 56,1 ± 12,6 года. Данные пациентов, анамнез и лечение, проведенное для восстановления просвета гортани и ревизии дыхательного тракта, представлены в табл. 1.

Таблица 1. **Данные пациентов, включенных в клиническое исследование**

Table 1. **Data of the patients included in the clinical trial**

| Пациент (пол, возраст) | Анамнез заболевания и лечение, полученное до проведения клеточной терапии |
|---|---|
| № 1 (жен., 51 год) | В 2010 г. струмэктомия, в 2016 г. по экстренным показаниям выполнена трахеостомия. В 2016–2017 гг. до применения МСК 7 госпитализаций, 5 оперативных вмешательств под наркозом |
| № 2 (муж., 76 лет) | В 2016 г. выполнена трахеостомия по экстренным показаниям. В 2016–2017 гг. до применения МСК 3 госпитализации, 3 оперативных вмешательства под наркозом |
| № 3 (жен., 53 года) | В 2010 г. наложена трахеостома после получения резаной раны шеи. В 2015–2017 гг. до применения МСК 15 госпитализаций, 14 оперативных вмешательств под наркозом |
| № 4 (жен., 61 год) | В 2016 г. для проведения эндотрахеального наркоза в связи с невозможностью эндотрахеальной интубации (анатомические особенности) наложена трахеостома. В 2017–2018 гг. до применения МСК 4 госпитализации, 3 оперативных вмешательства |
| № 5 (муж., 35 лет) | В 2000–2002 гг. поэтапное лечение по восстановлению просвета гортани и трахеи после интубации после ЧМТ. Ухудшение состояния в 2018 г., до применения МСК 5 госпитализаций, 4 оперативных вмешательства |
| № 6 (жен., 63 года) | В 1989 и 1991 гг. выполнена частичная тиреоидотомия. В 1991 г. в послеоперационном периоде возник парез гортани, лечение консервативное и фонопедическая коррекция. В 2017 г. наложена трахеостома по экстренным показаниям. В 2017–2018 гг. 3 госпитализации, 2 оперативных вмешательства |
| № 7 (муж., 54 года) | В 2016 г. установлена трахеотомическая трубка после хирургического лечения органического заболевания гортани. В 2017–2018 гг. до применения МСК 4 госпитализации, 3 оперативных вмешательства под наркозом |

Пациенты подробно и на доступном уровне были ознакомлены с целью и технологией клеточной терапии и с необходимостью выполнения дополнительных лабораторно-диагностических процедур. С информированного согласия у 7 пациентов произведен забор ткани ОВ для производства БМКП.

В группу сравнения было включено 12 пациентов (6 мужчин и 6 женщин, средний возраст – 56,5 ± 4,5 года) с аналогичным диагнозом (ретроспективный и проспективный анализ) (табл. 2).

*Производство и контроль качества БМКП.* Первичные культуры получали методом эксплантов. Клетки пересевали в пассажах по стандартной методике с использованием 0,01 % трипсина в растворе Версена (0,02 % ЭДТА в фосфатно-солевом буфере) и культивировали в среде DMEM/F12

Таблица 2. **Данные пациентов группы сравнения**

Table 2. **Data of the patients in the comparison group**

| Пациент (пол, возраст) | Анамнез заболевания и полученное лечение |
|---|---|
| К1 (муж., 56 лет) | С 2013 г. хронический стеноз гортани. Носитель Т-образной трубки. В 2013–2019 гг. 18 госпитализаций |
| К2 (жен., 48 лет) | С 2016 г. хронический двусторонний паралитический стеноз гортани II степени. Канюленоситель. В 2016–2018 гг. 2 госпитализации. Проведено деканюлирование |
| К3 (муж., 63 года) | С 2016 г. стеноз гортани. Канюленоситель. В 2016–2017 гг. 2 госпитализации |
| К4 (жен., 56 лет) | С 2017 г. стеноз гортани. Канюленоситель. В 2017–2018 гг. 1 госпитализация |
| К5 (жен., 50 лет) | С 2017 г. идиопатический стеноз верхней трети трахеи. Канюленоситель. В 2017 г. 1 госпитализация |
| К6 (жен., 56 лет) | С 2012 г. хронический двусторонний паралитический стеноз гортани II степени. В 2012–2018 гг. 5 госпитализаций. Проведено деканюлирование |
| К7 (муж., 61 год) | С 2016 г. стеноз гортани, трахеи. С 2016 г. 5 госпитализаций |
| К8 (муж., 61 год) | С 2018 г. стеноз гортани. В 2018 г. 2 госпитализации |
| К9 (жен., 59 лет) | С 2018 г. хронический срединный стеноз гортани. С 2017 г. 6 госпитализаций |
| К10 (муж., 58 лет) | С 2018 г. стеноз гортани, трахеи. Носитель Т-образной трубки. В 2017–2020 гг. 8 госпитализаций |
| К11 (муж., 57 лет) | С 2018 г. стеноз гортани, трахеи. Канюленоситель. В 2018 г. 1 госпитализация |
| К12 (жен., 53 года) | С 2017 г. хронический стеноз гортани. Носитель Т-образной трубки. С 2017 г. 15 госпитализаций |

с добавлением 10 % v/v эмбриональной телячьей сыворотки в $CO_2$-инкубаторе (5 % $CO_2$) при влажности 95 % и температуре 37 °С. На этапе производства БМКП клетки переводили в суспензию, удаляли остатки трипсина и культуральной среды путем центрифугирования при 200 g, а затем еще 2 раза отмывали с помощью центрифугирования в 0,9 %-ном водном растворе хлорида натрия (физраствор). Перед непосредственным введением пациентам клетки ресуспендировали в 10 %-ном растворе человеческого альбумина в концентрации 10 млн/мл и хранили не более 8 ч при +4 °С [10]. Иммунофенотип и жизнеспособность клеток определяли с помощью стандартных методов. Контроль бактериальной и грибковой контаминации осуществляли путем внесения суспензии МСК ОВ в пробирки с тиогликолевой средой и средой Сабуро, а через 14 сут визуально проводили их учет. Контроль контаминации герпесвирусами (вирусом простого герпеса 1-го и 2-го типа, вирусом Эпштейна–Барра (ВЭБ), цитомегаловирусом (ЦМВ), вирусом герпеса 6-го типа (ВГ-6) осуществляли методом ПЦР с использованием коммерческих тест-систем.

*Проведение клеточной терапии.* Для предотвращения возможных аллергических реакций немедленного типа перед первым применением МСК ОВ выполняли кожный тест, для чего в область медиальной поверхности предплечья подкожно вводили 0,1 мл взвеси клеток. При отсутствии системных и местных реакций через 30 мин использовали оставшуюся взвесь МСК ОВ. Во время оперативного вмешательства по восстановлению просвета дыхательных путей после удаления рубцовой и грануляционной ткани трахеи и/или гортани по периметру и по всей площади деэпителизированного участка с помощью инсулинового шприца единичными инъекциями подслизисто вводили по 100–200 мкл суспензии МСК ОВ. На участке протяженностью 1 см использовали 10 млн клеток в 1 мл. В послеоперационном периоде осуществляли фиброскопический контроль восстанавливаемого участка.

*Оценка количественного содержания субпопуляций лимфоцитов крови* (Т-клетки, Т-хелперы, Т-цитотоксические клетки, ЕК- и ЕКТ-клетки, активированные Т-клетки, Т-регуляторные клетки, В-клетки) для контроля безопасности метода.

*Статистический анализ.* Статистическую обработку полученных данных проводили с использованием программы Statistica версии 12 (StatSoft, США). Значения показателей представлены в виде Mean ± StdDev и Me (25 %–75 %). Использовали непараметрические методы. Статистическую значимость различий между качественными характеристиками оценивали при помощи критерия $\chi^2$. В качестве критерия достоверности различий показателей принимали уровень значимости $p < 0{,}05$.

**Результаты и их обсуждение.** *Производство и характеристика БМКП.* Для обеспечения биобезопасности при производстве БМКП осуществляли контроль культур на соответствие следующим критериям: 1) внешний вид клеток при росте в монослойной культуре (фибробластоподобная морфология); 2) подлинность клеток (более 90 % клеток экспрессируют CD90 и CD105, менее 3 % клеток – CD31 и CD45); 3) жизнеспособность клеток (более 90 %); 4) микробиологическая безопасность (отсутствие контаминации бактериями, дрожжеподобными грибами, герпесвирусами). Герпесвирусы были включены в перечень анализируемых патогенов на основании результатов предыдущих исследований, указывающих, что в биоптаты ОВ могут быть контаминированы генетическим материалом ЦМВ, ВГ-6, ВЭБ [18].

На протяжении всех сроков культивирования клетки сохраняли фибробластоподобную морфологию, их жизнеспособность составляла более 97 %, фенотип клеток – $CD90^+CD105^+CD31^-CD45^-$, контаминации культур микроорганизмами не выявлено (рис. 1). Таким образом, МСК ОВ удовлетворяли критериям подлинности, жизнеспособности, микробиологической безопасности в соответствии с постановлением Совета Министров РБ от 28.11.2014 г. № 1120 «О некоторых вопросах государственной регистрации биомедицинских клеточных продуктов».

Проведена оценка пролиферативной активности клеток и сроков формирования первичных культур. Сроки формирования первичных гетерогенных по клеточному составу первичных культур ОВ составили 22 (21–28) сут. Высокая пролиферативная активность клеток позволила к 4–6-му пассажу накопить биомассу клеток, необходимую для производства не менее одной единичной дозы БМКП (20 млн клеток). Таким образом, от забора биоптата ОВ до этапа накопления терапевтически значимого количества биомассы потребовалось 4–7 недель. Биомассу МСК ОВ всех пациентов криоконсервировали с целью длительного хранения, чтобы иметь возможность производства БМКП к срокам проведения запланированного хирургического вмешательства. Кратность введения зависела от протяженности стеноза в расчете 10 млн клеток на 1 см протяженности дефекта слизистой оболочки (табл. 3).

*Результаты клеточной терапии ХСГТ.* После выполнения очередного этапа хирургического лечения, по данным фиброларинготрахеоскопии трахеи и гортани, в послеоперационном периоде без проведения клеточной терапии (стандартный протокол лечения) в течение последующих 7 сут наблюдения отмечались отек слизистой оболочки и рост грануляционной ткани, на поверхности дефекта слизистой выявлялась фибриновая пленка. Из-за выраженного разрастания у пациентов соединительной ткани спустя 2–6 мес. возникала необходимость в повторных хирургических вмешательствах (см. табл. 1).

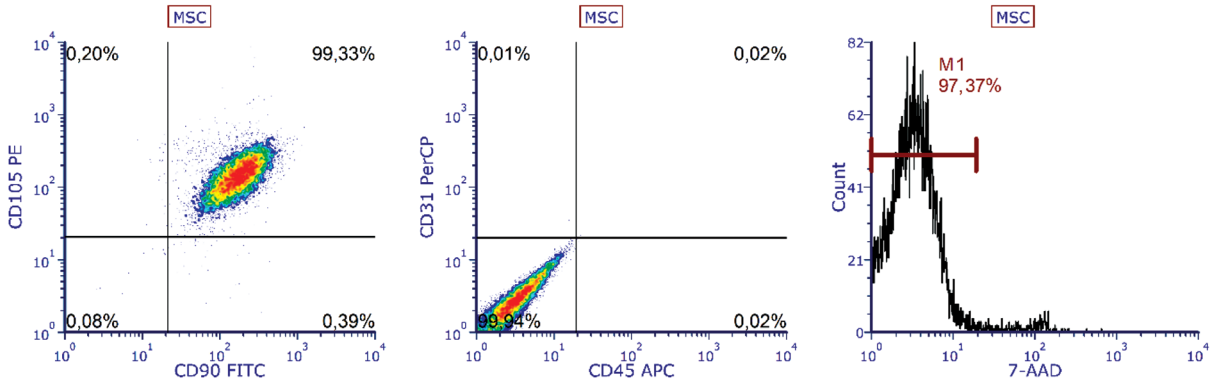


Рис. 1. Иммунофенотипический контроль культур МСК

Fig. 1. Immunophenotypic control of MSC cultures

Т а б л и ц а 3. **Проведение клеточной терапии**

T a b l e 3. **Carrying out cell therapy**

| Идентификационный номер пациента | Протяженность стеноза, см | Кратность введения и дозы БМКП |
|---|---|---|
| 1 | 2 | Однократно 20 млн клеток |
| 2 | 3 | Однократно 30 млн клеток* |
| 3 | 2 | Однократно 20 млн клеток |
| 4 | 2,5 | Двукратно по 25 млн клеток* в один и тот же участок |
| 5 | 6 | Однократно по 30 млн клеток* в разные участки протяженностью по 3 см, поэтапно |
| 6 | 2,5 | Однократно 25 млн клеток* |
| 7 | 6 | Однократно 60 млн клеток |

П р и м е ч а н и е. * – клетки восстановлены из криоконсервации.

После проведения клеточной терапии в ранний постоперационный период (5–7-е сутки) отмечались отсутствие воспалительных проявлений или иных локальных и местных реакций, незначительный налет фибрина. В результате осмотра пациентов через 1–3 мес. не выявлено признаков рестенозирования (роста грануляционной ткани, образования рубцов, сужения просвета гортани) (рис. 2).

Пациентке № 4 потребовалось повторное введение БМКП, так как на первом этапе клеточной терапии не удалось полностью восстановить слизистую оболочку по причине плохой переносимости

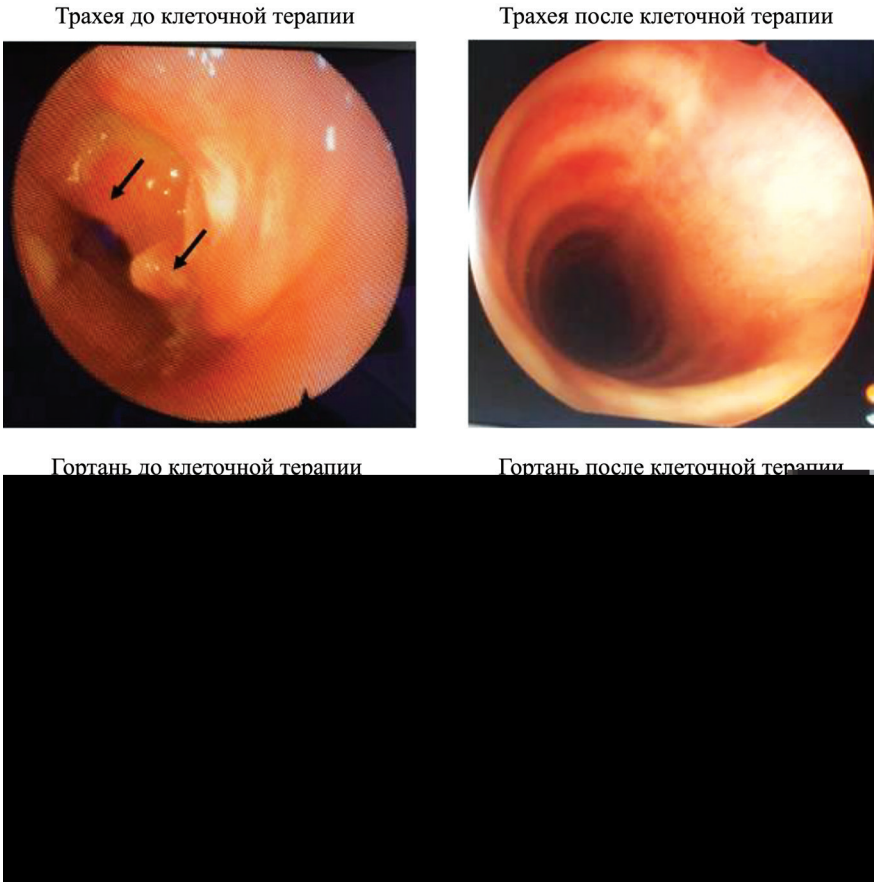


Рис. 2. Фиброларинготрахеоскопия трахеи и гортани пациентки № 1 ретроградно (до применения БМКП после выполнения очередного этапа хирургического лечения по восстановлению просвета гортани, трахеи) и через 2 мес. после проведения клеточной терапии. Стрелками указаны зоны роста грануляционной ткани

Fig. 2. Retrograde fibrolaryngotracheoscopy of the trachea and larynx of patient No. 1 (before the BMCP use after the next stage of surgical treatment to restore the lumen of the larynx, trachea) and in 2 months after cell therapy. The arrows indicate the growth zones of granulation tissue

пациенткой стента. В результате повторного проведения клеточной терапии удалось добиться прекращения рестенозирования.

Пациенту № 5 проведена клеточная терапия в два этапа. Спустя 1 мес. после первого этапа трансплантации МСК ОВ участок на уровне гортани/верхнего отдела трахеи был восстановлен, а признаки рестенозирования на нем отсутствовали. Повторное введение МСК ОВ потребовалось в область сохраняющего рестенозирования – верхний или средний отдел трахеи (частично), куда первый раз БМКП не вводили.

Применение БМКП на основе МСК ОВ при поэтапном лечении позволило выполнить деканюляцию всем пациентам через 2–7 сут после введения БМКП в местах удаленных грануляций. У 2 пациентов трахеостома закрылась самопроизвольно в течение 1 мес., 5 пациентам выполнена пластика трахеостомы в течение 2–4 мес. после трансплантации аутологичных МСК ОВ. Число госпитализаций после применения стволовых клеток до пластики трахеостомы составило 1–2 сут, средний срок пребывания в стационаре – 7 сут.

В связи с тем что у пациента № 7 имело место нарушение хрящевого каркаса вследствие лечения органического заболевания гортани, площадь просвета гортани и трахеи после проведения клеточной терапии в анатомических ориентирах не восстановлена. Ввиду нарастающей дыхательной недостаточности через 3 мес. после клеточной терапии была проведена трахеотомия и установлен стент, в течение 2018–2020 гг. пациент подвергался процедуре трехкратно, в начале апреля 2020 г. выполнена пластика трахеостомы. Вместе с тем, по данным фибролагинготрахеоскопии, эпителиальный слой слизистой оболочки полностью восстановлен, рост грануляционной ткани отсутствует, повторная установка стента не вызывает рестенозирования и деэпителизации. Отсутствие выделения слизи и ее застоя в криптах грануляционной ткани, приводящего к бактериальному обсеменению и поддержанию хронического воспалительного процесса, значительно улучшило качество жизни пациента. Таким образом, в результате клеточной терапии была решена задача по восстановлению эпителиального слоя и предотвращению развития патологической рубцово-грануляционной ткани.

Таблица 4. [illegible] (2 [illegible])

Table 4. **E ciency of treatment of CSTL patients in the main and comparison groups, the short-term observation results (2 years)**

| Показатель | Основная группа (n = 7) | Группа сравнения (n = 12) | p (по критерию $\chi^2$) |
|---|---|---|---|
| Отсутствие формирования рубцово-грануляционной ткани | 7/7 | 6/12 | 0,024 |
| Эпителизация >90 % дефектов внутренней поверхности гортани/трахеи | 7/7 | 2/12 | 0,0004 |
| Улучшение дыхания и повышение толерантности к физической нагрузке | 6/7 | 2/12 | 0,003 |
| Восстановление площади просвета гортани и трахеи в анатомических ориентирах | 6/7 | 2/12 | 0,003 |
| Отсутствие рестенозирования | 7/7 | 2/12 | 0,0004 |

В настоящее время все пациенты наблюдаются амбулаторно, у 6 из них, по данным спирометрии, нет признаков нарастающей дыхательной недостаточности, у 7, по данным фиброларинготрахеоскопии, отсутствуют признаки гранулирования или иного рестенозирования.

Полученные результаты свидетельствуют, что дополнительное проведение клеточной терапии к стандартному лечению ХСТГ статистически достоверно улучшает все показатели, характеризующие восстановление просвета трахеи/гортани.

На основании обследования и изучения лабораторных показателей 7 пациентов до начала, во время и после окончания терапии переносимость клеточной терапии и ее безопасность оценена как хорошая – постинъекционные реакции и/или побочные местные и системные явления (зуд, отечность/инфильтрация прилежащих тканей, повышение температуры тела, аллергические

реакции) отсутствовали. Изучение иммунного статуса пациентов показало, что все показатели находятся в пределах нормы, а признаки иммуносупрессии отсутствуют (не выявлено существенного увеличения содержания Т-регуляторных клеток ($CD4^{+}CD25^{hi}CD127^{-}$), снижения индекса CD4/CD8 и др.).

При наличии нарушений хрящевого каркаса проведение клеточной терапии позволяет восстановить эпителиальный слой слизистой оболочки и предотвратить рестенозирование. В то же время восстановление хрящевого каркаса гортани с помощью данного метода лечения не представляется возможным.

**Заключение.** Проведены клинические исследования метода клеточной терапии ХСГТ с использованием БМКП на основе МСК ОВ. Протокол клеточной терапии включал одно- или двукратное введение суспензии МСК ОВ в расчете 10 млн клеток на 1 см протяженности дефекта слизистой оболочки в дополнение к стандартному хирургическому лечению.

На основании клинико-лабораторных показателей всех пациентов ($n$ = 7) показано, что переносимость и безопасность метода клеточной терапии до начала, во время и после ее окончания оценивается как хорошая – постинъекционные реакции и/или побочные местные и системные явления, в том числе признаки системной иммуносупрессии, отсутствовали.

Проведение клеточной терапии в дополнение к стандартному хирургическому лечению ХСГТ статистически достоверно уменьшает количество случаев рестенозирования и формирования рубцово-грануляционной ткани, приводит к увеличению площади эпителизации слизистой (7 пациентов из 7), улучшает восстановление площади просвета гортани в анатомических ориентирах, приводит к улучшению показателей дыхания и повышению толерантности к физической нагрузке у пациентов основной группы (у 6 человек из 7). В то же время в группе сравнения эти показатели достоверно ниже (у 2 человек из 12).

В настоящее время пациенты после проведения клеточной терапии наблюдаются амбулаторно и по данным спирометрии не имеют признаков нарастающей дыхательной недостаточности ($n$ = 6), а по данным фиброларинготрахеоскопии у них отсутствуют признаки гранулирования (или иного рестенозирования) ($n$ = 7).

Полученные результаты свидетельствуют о безопасности, хорошей переносимости и клинической эффективности метода клеточной терапии ХСТГ с использованием аутологичных МСК ОВ.

**Конфликт интересов.** Авторы заявляют об отсутствии конфликта интересов.

## Список использованных источников

1. Causes and consequences of adult laryngotracheal stenosis / A. Gelbard [et al.] // Laryngoscope. – 2015. – Vol. 125, N 5. – P. 1137–1143. https://doi.org/10.1002/lary.24956

2. Морфологические изменения в трахее при постинтубационном рубцовом стенозе / М. К. Недзведзь [и др.] // Мед. журн. – 2008. – № 1. – С. 43–46.

3. Зенгер, В. Г. Хирургия повреждений гортани и трахеи / В. Г. Зенгер, А. Н. Наседкин, В. Д. Паршин. – М. : Медкнига, 2007. – 364 с.

4. Чайковский, В. В. Опыт применения стентов различных типов при лечении хронических стенозов гортани и трахеи / В. В. Чайковский, В. Л. Чекан, С. Н. Моради // Актуальные проблемы оториноларингологии: материалы и программа Второй междунар. белорус.-польск. конф. по оториноларингологии, 29–30 мая 2003 г., г. Гродно / ред. совет : О. Г. Хоров (отв. ред.) [и др.]. – Гродно, 2003. – С. 70–72.

5. Tissue-engineered trachea: a review / J. X. Law [et al.] // Int. J. Pediatr. Otorhinolaryngol. – 2016. – Vol. 91. – P. 55–63. https://doi.org/10.1016/j.ijporl.2016.10.012

6. Сравнительная характеристика эффективности способов и условий трансплантации с использованием стволовых и прогениторных клеток обонятельного эпителия животным с экспериментальной травмой трахеи и гортани / В. Л. Чекан [и др.] // Разработка новых методов и технологий восстановительной терапии патологически измененных тканей и органов с использованием стволовых клеток : материалы науч.-техн. совета Программы Союзного государства, г. Минск, 21 мая 2013 г. – Минск, 2013. – С. 39–46.

7. Антоневич, Н. Г. Иммуносупрессивные свойства культивируемых эктомезенхимальных стволовых клеток обонятельного эпителия человека // Н. Г. Антоневич, А. Е. Гончаров, В. Л. Чекан // Здравоохранение. – 2014. – № 10. – С. 14–19.

8. Гончаров, А. Е. Влияние мезенхимальных стволовых клеток обонятельной выстилки на антигенный профиль дендритных клеток / А. Е. Гончаров, Н. Г. Антоневич, В. Л. Чекан // Новости мед.-биол. наук. – 2015. – Т. 12, № 4. – С. 159–162.

9. Подавление цитотоксической функции CD8+ Т-лимфоцитов и естественных киллерных клеток мезенхимальными стволовыми клетками обонятельной выстилки полости носа / Н. Г. Антоневич [и др.] // Вес. Нац. акад. навук Беларусі. Сер. мед. навук. – 2017. – № 4. – С. 7–16.

10. Влияние мезенхимальных стволовых клеток обонятельной выстилки человека на иммунофенотип В-клеток / Н. Г. Антоневич [и др.] // Современные проблемы инфекционной патологии человека : сб. науч. тр. / Респ. науч.-практ. центр эпидемиологии и микробиологии. – Минск, 2017. – Вып. 10. – С. 270–276.

11. Гончаров, А. Е. Метод получения биомедицинского клеточного продукта на основе мезенхимальных стволовых клеток обонятельной выстилки носовой полости [Электронный ресурс] / А. Е. Гончаров, Н. Г. Антоневич // Достижения медицинской науки Беларуси. – Режим доступа: http://med.by/dmn/book.php?book=16-19_3. – Дата доступа: 22.10.2017.

12. Изучение вирусологической безопасности культур мезенхимальных стволовых клеток обонятельной выстилки человека для клинического применения / Н. Г. Антоневич [и др.] // Санитарно-эпидемиологическая служба Республики Беларусь: история, актуальные проблемы на современном этапе и перспективы развития : сб. науч. тр. Междунар. науч.-практ. конф. «Здоровье и окружающая среда», посвящ. 90-летию санит.-эпидемиол. службы Респ. Беларусь (Минск, 28 окт. 2016 г.) / редкол. : Н. П. Жукова [и др.]. – Минск, 2016. – Т. 1. – С. 228–231.

## References

1. Gelbard A., Francis D. O., Sandulache V. C., Simmons J. C., Donovan D. T., Ongkasuwan Ju. Causes and consequences of adult laryngotracheal stenosis. *Laryngoscope*, 2015, vol. 125, no. 5, pp. 1137–1143. https://doi.org/10.1002/lary.24956

2. Nedz'ved' M. K., Tatur A. A., Leonovich S. I., Nerovnya A. M. Morphological changes in the trachea in postintubation cicatricial stenosis. *Meditsinskii zhurnal* [Medical journal], 2008, no. 1, pp. 43–46 (in Russian).

3. Zenger V. G., Nasedkin A. N., Parshin V. D. *Surgery of injuries of the larynx and trachea*. Moscow, Medkniga Publ., 2007. 364 p. (in Russian).

4. Chaikovskii V. V., Chekan V. L., Moradi S. N. Experience of using stents of various types in the treatment of chronic stenosis of the larynx and trachea. *Aktual'nye problemy otorinolaringologii: materialy i programma Vtoroi mezhdunarodnoi belorussko-pol'skoi konferentsii po otorinolaringologii (29–30 maya 2003 goda, Grodno)* [Actual problems of otorhinolaryngology: materials and program of the Second international belarusian-polish conference on otorhinolaryngology (May 29–30, 2003, Grodno)]. Grodno, 2003, pp. 70–72 (in Russian).

5. Law J. X., Liau L. L., Aminuddin B. S., Ruszymah B. H. I. Tissue-engineered trachea: a review. *International Journal of Pediatric Otorhinolaryngology*, 2016, vol. 91, pp. 55–63. https://doi.org/10.1016/j.ijporl.2016.10.012

6. Chekan V. L. Comparative characteristics of the effectiveness of methods and conditions for transplantation using stem and progenitor cells of the olfactory epithelium in animals with experimental trachea and larynx trauma. *Razrabotka novykh metodov i tekhnologii vosstanovitel'noi terapii patologicheski izmenennykh tkanei i organov s ispol'zovaniem stvolovykh kletok: materialy nauchno-tekhnicheskogo soveta Programmy Soyuznogo gosudarstva (Minsk, 21 maya 2013 goda)* [Development of new methods and technologies for restorative therapy of pathologically altered tissues and organs using stem cells: materials of the Scientific and Technical Council of the Union State Program (Minsk, May 21, 2013)]. Minsk, 2013, pp. 39–46 (in Russian).

7. Antonevich N. G., Goncharov A. E., Chekan V. L. Immunosuppressive properties of cultured ectomesenchymal stem cells of human olfactory epithelium. *Zdravookhranenie* [Health care], 2014, no. 10, pp. 14–19 (in Russian).

8. Goncharov A. E., Antonevich N. G., Chekan V. L. Effect of olfactory lining mesenchymal stem cells on the antigenic profile of dendritic cells. *Novosti mediko-biologicheskikh nauk = News of biomedical sciences*, 2015, vol. 12, no. 4, pp. 159–162 (in Russian).

9. Antonevich N. G., Goncharov A. E., Bushchik O. V., Rynda E. G., Chekan V. L., Strinkevich E. A. Suppression of the cytotoxic function of CD8+ T-lymphocytes and natural killer cells by mesenchymal stem cells cells of the olfactory lining of the nasal cavity. *Vestsi Natsyyanal'nai akademii navuk Belarusi. Seriya meditsinskikh navuk = Proceedings of the National Academy of Sciences of Belarus. Medical series*, 2017, no. 4, pp. 7–16 (in Russian).

10. Antonevich N. G., Goncharov A. E., Bushchik O. V., Romanova I. V. Influence of mesenchymal stem cells of the human olfactory lining on the immunophenotype of B cells. *Sovremennye problemy infektsionnoi patologii cheloveka: sbornik nauchnykh trudov. Vypusk 10* [Modern problems of infectious human pathology: collection of scientific papers. Issue 10]. Minsk, 2017, pp. 270–276 (in Russian).

11. Goncharov A. E., Antonevich N. G. A method of obtaining a biomedical cell product based on mesenchymal stem cells of the olfactory lining of the nasal cavity. *Achievements of medical science in Belarus*. Available at: http://med.by/dmn/book.php?book=16-19_3 (accessed 22.10.2017) (in Russian).

12. Antonevich N. G., Goncharov A. E., Kvacheva Z. B., Chekan V. L. Study of virological safety of human olfactory lining mesenchymal stem cell cultures for clinical use. *Sanitarno-epidemiologicheskaya sluzhba Respubliki Belarus': istoriya, aktual'nye problemy na sovremennom etape i perspektivy razvitiya: sbornik nauchnykh trudov Mezhdunarodnoi nauchno-prakticheskoi konferentsii "Zdorov'e i okruzhayushchaya sreda", posvyashchennoi 90-letiyu sanitarno-epidemiologicheskoi sluzhby Respubliki Belarus' (Minsk, 28 oktyabrya 2016 goda). Tom 1)* [Sanitary and Epidemiological Service of the Republic of Belarus: history, current problems and development prospects: collection of scientific papers of the International scientific and practical conference "Health and Environment" dedicated to the 90th anniversary of the sanitary and epidemiological service of the Republic of Belarus (Minsk, October 28, 2016). Vol. 1]. Minsk, 2016, pp. 228–231 (in Russian).

## Информация об авторах

*Антоневич Наталья Георгиевна* – канд. биол. наук, заведующий лабораторией. Институт биофизики и клеточной инженерии НАН Беларуси (ул. Академическая, 27, 220072, г. Минск, Республика Беларусь). E-mail: antonevich.n@gmail.com

*Гончаров Андрей Евгеньевич* – канд. мед. наук, доцент, директор. Институт биофизики и клеточной инженерии НАН Беларуси (ул. Академическая, 27, 220072, г. Минск, Республика Беларусь). E-mail: andrei.hancharou@gmail.com

*Чекан Валерий Леонидович* – канд. мед. наук, доцент. Белорусская медицинская академия последипломного образования (ул. Сухая, 8, 220004, г. Минск, Республика Беларусь). E-mail: chekanvalery@gmail.com

*Шулепова Эльвира Анатольевна* – канд. мед. наук, доцент, ст. преподаватель. Белорусская медицинская академия последипломного образования (ул. Сухая, 8, 220004, г. Минск, Республика Беларусь). E-mail: lor_sea@tut.by

*Рында Елена Геннадьевна* – мл. науч. сотрудник. Институт биофизики и клеточной инженерии НАН Беларуси (ул. Академическая, 27, 220072, г. Минск, Республика Беларусь). E-mail: alenarynda@gmail.com

## Information about the authors

*Natalia G. Antonevich* – Ph. D. (Biol.), Head of the Laboratory. Institute of Biophysics and Cell Engineering of the National Academy of Sciences of Belarus (27, Akademicheskaya Str., 220072, Minsk, Republic of Belarus). E-mail: antonevich.n@gmail.com

*Andrei Y. Hancharou* – Ph. D. (Med.), Assistant Professor, Director. Institute of Biophysics and Cell Engineering of the National Academy of Sciences of Belarus (27, Akademicheskaya Str., 220072, Minsk, Republic of Belarus). E-mail: andrei.hancharou@gmail.com

*Valery L. Chekan* – Ph. D. (Med.), Assistant Professor. Belarusian Medical Academy of Postgraduate Education (8, Sukhaya Str., 220004, Minsk, Republic of Belarus). E-mail: chekanvalery@gmail.com

*Elvira A. Shulepova* – Ph. D. (Med.), Assistant Professor, Senior Lecturer. Belarusian Medical Academy of Postgraduate Education (8, Sukhaya Str., 220004, Minsk, Republic of Belarus). E-mail: lor_sea@tut.by

*Alena H. Rynda* – Junior Researcher. Institute of Biophysics and Cell Engineering of the National Academy of Sciences of Belarus (27, Akademicheskaya Str., 220072, Minsk, Republic of Belarus). E-mail: alenarynda@gmail.com