ISSN 1814-6023 (Print)
ISSN 2524-2350 (Online)
УДК 576.3
https://doi.org/10.29235/1814-6023-2020-17-1-55-63

Паступіў у рэдакцыю 16.10.2019
Received 16.10.2019

**А. Б. Астроўская, Р. І. Краўчук, М. М. Курбат**

*Гродзенскі дзяржаўны медыцынскі ўніверсітэт, Гродна, Рэспубліка Беларусь*

# АСАБЛІВАСЦІ ЎЛЬТРАСТРУКТУРЫ ПЕЧАНІ ПАЦУКОЎ ПРЫ ЎЗДЗЕЯННІ АНТЫРЭТРАВІРУСНАГА ПРЭПАРАТА ТЭНАФАВІРА ДЗІСАПРАКСІЛ ФУМАРАТ У СПАЛУЧЭННІ З S-АДЭНАЗІЛМЕТЫЯНІНАМ

**Аннотация.** Описаны ультраструктурные изменения печени крыс при 7- и 21-суточном внутрижелудочном введении *тенофовира дизопроксил фумарат* (tenofovir disoproxil fumarate, TDF) в дозе 50 мг/кг/сут и при коррекции выявленных нарушений S-аденозилметионином (S-adenosylmethionine, SAM).

Воздействие TDF в течение 7 сут вызывает слабо выраженные дистрофические изменения небольшой доли гепатоцитов. После 21-суточного воздействия TDF в гепатоцитах перипортальных зон отмечается развитие умеренно выраженной дистрофии со снижением белок-синтетической функции и слабо выраженными изменениями структуры митохондрий. При обоих сроках введения TDF провоцирует гибель единичных клеток паренхимы печени и реактивную внутридольковую воспалительную инфильтрацию. Использование SAM на фоне длительного назначения TDF не приводит к снижению интенсивности внутридольковой инфильтрации печени, но предотвращает развитие дистрофии перипортальных гепатоцитов, нормализует количество липидных включений в паренхиматозных клетках органа.

**Ключевые слова:** печень, ультраструктура, tenofovir disoproxil fumarate, S-adenosylmethionine

**Для цитирования:** Астроўская, А. Б. Асаблівасці ўльтраструктуры печані пацукоў пры ўздзеянні антырэтравіруснага прэпарата тэнафавіра дзісапраксіл фумарат у спалучэнні з S-адэназілметыянінам / А. Б. Астроўская, Р. І. Краўчук, М. М. Курбат // Вес. Нац. акад. навук Беларусі. Сер. мед. навук. – 2020. – Т. 17, № 1. – С. 55–63. https://doi.org/10.29235/1814-6023-2020-17-1-55-63

**Aksana B. Astrowskaja, Ryma I. Krauchuk, Mikhail M. Kurbat**

*Grodna State Medical University, Grodna, Republic of Belarus*

# FEATURES OF LIVER ULTRASTRUCTURE OF RAT EXPOSED BY ANTIRETROVIRAL DRUG TENOFOVIR DISOPROXIL FUMARATE IN COMBINATION WITH S-ADENOSYLMETHIONINE

**Abstract.** Ultrastructural changes in the liver of rats after 7- and 21-days intragastric administration of tenofovir disoproxil fumarate (TDF) at a dose of 50 mg/kg/daily and correction of the revealed violations by S-adenosylmethionine (SAM) were described. Exposure of TDF for 7 days causes mild dystrophic changes in a small proportion of hepatocytes. The 21-day effect of TDF in the hepatocytes of the periportal zones shows the development of moderately pronounced dystrophy with a decrease in protein-synthetic function and slight changes in the structure of mitochondria. At both periods of administration, TDF leads to the death of single cells of the liver parenchyma and reactive intralobular inflammatory infiltration. The use of SAM on long-term administration of TDF does not reduce the intensity of core liver infiltration, but prevents the development of dystrophy of periportal hepatocytes and normalizes the amount of lipid inclusions in parenchymal cells of the organ.

**Keywords:** liver, ultrastructure, tenofovir disoproxil fumarate, S-adenosylmethionine

**For citation:** Astrowskaja A. B., Krauchuk R. I., Kurbat M. M. Features of liver ultrastructure of rat exposed by antiretroviral drug tenofovir disoproxil fumarate in combination with S-adenosylmethionine. *Vestsi Natsyyanal'nai akademii navuk Belarusi. Seriya meditsinskikh navuk = Proceedings of the National Academy of Sciences of Belarus. Medical series*, 2020, vol. 17, no. 1, pp. 55–63 (in Belarusian). https://doi.org/10.29235/1814-6023-2020-17-1-55-63

**Уводзіны.** Выкарыстанне антырэтравіруснай тэрапіі (АРТ) дазваляе падтрымліваць дастаткова высокую якасць жыцця пацыентаў з ВІЧ-інфекцыяй і істотна зніжаць паказчыкі смяротнасці. Тэнафавіра дзісапраксіл фумарат (Tenofovir disoproxil fumarate, TDF) з'яўляецца біядасягальным папярэднікам тэнафавіра – нуклеазід-аналагавага інгібітара зваротнай транскрыптазы [1, 2], які Сусветная арганізацыя аховы здароўя рэкамендуе ў якасці прэпарата АРТ першай лініі для дарослых [3, 4].

© Астроўская А. Б., Краўчук Р. І., Курбат М. М., 2020

Адной з істотных пераваг TDF перад шэрагам іншых супрацьвірусных прэпаратаў, выкарыстоўваемых для лячэння ВІЧ-інфекцыі, з'яўляецца яго станоўчы ўплыў на ліпідны абмен. Шырока вядома, што АРТ звязана з небяспекай развіцця ліпадыстрафіі [5], а таксама з негатыўнымі зменамі ліпіднага профілю, якія правакуюць кардыяваскулярную паталогію [6]. Увядзенне ў пратакол лячэння TDF прыводзіць да павольнай рэгрэсіі перыферычнай ліпаатрафіі [5], памяншае рызыку ўзнікнення ў пацыентаў падвышанага ўзроўню агульнага халестэрыну [7], што садзейнічае прафілактыцы ліпадыстрафіі і кардыяваскулярнай паталогіі пры лячэнні пацыентаў з вірусам імунадэфіцыта чалавека (ВІЧ).

Тэнафавір праяўляе актыўнасць як супраць ВІЧ, так і супраць віруса гепатыта В (ВГВ) [1, 2]. Гэта абумоўлівае неабходнасць выкарыстання TDF для лячэння пацыентаў з ВІЧ-ВГВ-каінфекцыяй, якая не з'яўляецца рэдкасцю ў сувязі з аднастайнасцю эпідэміялагічных характарыстык абодвух вірусаў. Каінфіцыраваныя пацыенты, якія атрымліваюць АРТ, маюць больш высокую рызыку пячоначных пабочных эфектаў у параўнанні з ВІЧ-монаінфікаванымі, што патрабуе ранняга прызначэння адэкватнай тэрапіі супраць віруса гепатыта з выбарам лекавых сродкаў нізкай гепататаксічнасці [8]. Выкарыстанне TDF у схемах АРТ ВІЧ-ВГВ-каінфікаваных пацыентаў вядзе да зніжэння рэплікацыі ВГВ і стрымлівае прагрэсію хранічнага віруснага гепатыта [8–10]. Акрамя таго, TDF эфектыўны ў лячэнні пацыентаў з ламівудзін-рэзістэнтным хранічным ВГВ [11].

У сувязі з тым, што пры ВІЧ-інфекцыі лячэнне праводзіцца пажыццёва, АРТ-прэпараты павінны мець мінімальную колькасць негатыўных пабочных эфектаў. Згодна з вынікамі рандамізаваных клінічных выпрабаванняў, TDF не праяўляе істотнай гепататаксічнасці, а яго негатыўны ўплыў заключаецца галоўным чынам у зніжэнні клубочкавай фільтрацыі і памяншэнні ступені касцявой мінералізацыі [12]. Разам з тым прысутнічаюць асобныя паведамленні аб развіцці выразнага пашкоджання печані пры трохкампанентнай АРТ, якая ўключала TDF [13], а таксама пры выкарыстанні тэнафавіра ў лячэнні хранічнага ВГВ [14].

Даныя, атрыманыя ў эксперыментах на жывёлах, сведчаць, што доўгатэрміновае ўвядзенне TDF можа справакаваць падвышэнне ўзроўню малонавага дзіальдэгіду ў тканцы печані [15], істотныя зрухі ў экспрэсіі цэлага шэрагу генаў гепатацытаў, у тым ліку ўзрастанне экспрэсіі рэтынол-дэгідрагеназы [16], а таксама марфалагічныя змены ў выглядзе пашырэння сінусоідаў і вакуалізацыі гепатацытаў [17].

Такім чынам, пытанне аб механізмах негатыўнага ўплыву TDF на печань і пошуку пратэктыўных сродкаў, здольных супрацьстаяць пашкоджанню органа пры доўгатэрміновым выкарыстанні прэпарата, застаецца актуальным. Пры гэтым у дасягальнай навуковай літаратуры адсутнічаюць даныя аб уплыве тэнафавіра на ўльтраструктуру печані.

Мэта даследавання – вывучыць уплыў тэнафавіра дызапраксіл фумарат на ўльтраструктурныя характарыстыкі печані пацукоў і ацаніць магчымасць карэкцыі выяўленых парушэнняў з дапамогай S-адэназілметыяніна.

**Матэрыялы і метады даследавання.** Правядзенне даследавання ўзгоднена з камітэтам па біямедыцынскай этыцы УА «Гродзенскі дзяржаўны медыцынскі ўніверсітэт» (пратакол № 2 ад 06.01.2015 г.).

Эксперымент выкананы на 24 белых нелінейных пацуках-самцах масай 280–320 г, якія ўтрымліваліся на стандартным рацыёне віварыя. Жывёлы былі падзелены на 4 групы, па 6 асобін у кожнай. TDF уводзілі ўнутрыстраўнікава ў выглядзе суспензіі ў 0,9 %-ным растворы NaCl. Жывёлы груп «TDF-7» і «TDF-21» атрымлівалі прэпарат у дозе 50 мг/кг/сут на працягу 7 і 21 сут адпаведна. Пацукі групы «TDF-21 + SAM» падвяргаліся ўздзеянню TDF у той жа дозе на працягу 21 сут і атрымлівалі SAM у дозе 10 мг/кг/сут на працягу 14 сут, пачынаючы з 8-х сутак ад пачатку ўвядзення тэнафавіра. Жывёлам групы «Кантроль» уводзілі эквіаб'ёмную колькасць фізіялагічнага раствору. Забой пацукоў ажыццяўлялі шляхам дэкапітацыі гільятынным спосабам з заборам тканкі печані. Атрыманы матэрыял фіксавалі ў 10 %-ным забуфераным фармаліне; парафінавыя зрэзы афарбоўвалі гематаксілінам і эазінам для светлавой мікраскапіі. Для электронна-мікраскапічнага даследавання фрагменты печані фіксавалі ў 1 %-ным осміевым фіксатары на працягу 2 гадзін, абязводжвалі і залівалі ў аралдыт. Напаўтонкія (таўшчынёй

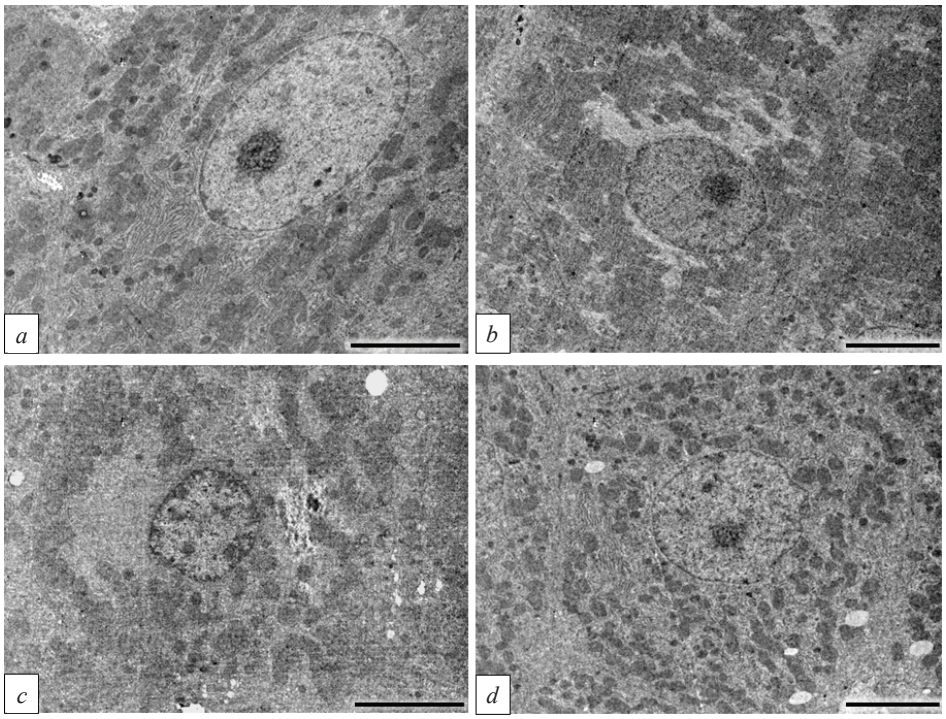


Мал. 2. Ультраструктура гепатацытаў у групах: *a* – «Кантроль»; *b* – «TDF-7» (лакальная «спустошанасць» цытаплазмы); *c* – «TDF-21» (выразная «спустошанасць» цытаплазмы з адціскaннем арганоідаў на перыферыю клеткі); *d* – «TDF-21 + SAM» (раўнамернае размеркаванне арганоідаў у цытаплазме гепатацыта). Мерны адрэзак – 5 мкм

Fig. 2. Ultrastructure of hepatocytes in the groups: *a* – control; *b* – TDF-7 (local "emptiness" of cytoplasm); *c* – TDF-21 (a clear "emptiness" of the cytoplasm from the push-ups of organelles on the periphery of the cell); *d* – TDF-21 + SAM (a uniform distribution of organelles in the cytoplasm of hepatocytes). Bar = 5 μm

на 33 % ад кантрольных значэнняў, аднак змены не былі дакладнымі ($p$ = 0,1573) (гл. табліцу). Пры гэтым на фоне агульнага дыфузнага памяншэння колькасці і памераў ліпідных уключэнняў назіралася выразнае накапленне буйных ліпідных кропляў у адзінкавых асобных размешчаных гепатацытах, што сведчыць аб развіцці іх тлушчавай дыстрафіі.

Электронна-мікраскапічнае даследаванне паказала, што пасля 7-сутачнага ўвядзення TDF амаль паўсюдна гепатацыты мелі ўльтраструктуру, падобную да кантрольнай. Разам з тым у часткі жывёл часам сустракаліся клеткі з лакальнай «спустошанасцю» цытаплазмы, што гаворыць аб ініцыяцыі ў іх дыстрафічных працэсаў. Як правіла, мітахондрыі гепатацытаў мелі авальную або падоўжаную форму з мноствам крыст. Па даным марфаметрыі, не выяўлена якіх-небудзь дакладных адрозненняў у насычанасці клеткі мітахондрыямі, а таксама ў памерах і форме гэтых арганэл (гл. табліцу). Вельмі рэдка сустракаліся змененыя мітахондрыі, аднак часам можна было назіраць утварэнне аўтафагасом, якія змяшчалі гэтыя арганоіды, што можа сведчыць аб актывацыі мітафагіі. Некаторыя гепатацыты характарызаваліся назапашваннем ліпафусцынавых уключэнняў на біліярным полюсе, што сведчыць аб актывацыі працэсаў дэградацыі цытаплазматычных кампанентаў.

Большасць стэлатных клетак печані мела нешматлікія ліпідны кроплі, часта – выцягнутую форму, што адпавядае іх функцыянальна актыўнаму стану. У непасрэднай блізкасці ад стэлатных клетак нярэдка знаходзіліся невялікія калагенавыя пучкі, аднак у цэлым не назіралася істотнага падвышэння колькасці інтэрстыцыяльных калагенавых валокнаў. Клеткі Купфера знаходзіліся пераважна ў актываваным стане, утрымлівалі рознага памеру фагалізасомы. Сустракаліся адзінкавыя ўнутрысасудзістыя скапленні лімфацытаў і макрафагаў, якія часам размяшчаліся вакол некратызаваных гепатацытаў.

У большасці жывёл групы «TDF-21» назіралася ў рознай ступені выяўленая дыстрафія перыпартальных гепатацытаў у выглядзе «спустошанасці» цытаплазмы клеткі ў ваколядравай

зоне. Часта адзначалася слабавыяўленае (часам умеранае) узмацненне лімфоіднай інфільтрацыі партальных трактаў. У нешматлікіх дольках прысутнічалі адзінкавыя дробныя ці сярэдняга памеру асяродкі інфільтрацыі, якія размяшчаліся пераважна інтэрмедыяльна. Гепатацыты, якія знаходзіліся ўнутры ці непасрэдна каля інфільтратаў, часта мелі адзнакі дэгенерацыі цытаплазмы і апаптатычна змененыя ядры. Назіралася паўнакроўнасць часткі цэнтральных вен і прылеглых да іх сінусоідаў. Адноснае ўтрыманне ліпідаў пасля 21-сутачнага прымянення TDF працягвала заставацца недаставерна зніжаным адносна кантролю (на 31 % ($p$ = 0,1489)) (гл. табліцу), размеркаванне тлушчавых уключэнняў у гепатацытах было аналагічна іх размеркаванню ў групе «TDF-7» (мал. 1).

Электронна-мікраскапічнае даследаванне паказала, што пасля 21-сутачнага ўвядзення TDF у печані нярэдка сустракаліся гепатацыты, у якіх ядры мелі няроўны контур і/ці гіпаплазіраванае ядзерка, пазбаўленае гранулярнага кампанента, што сведчыць аб зніжэнні бялок-сінтэтычнай функцыі клеткі (мал. 2, *c*). У большасці жывёл групы частка гепатацытаў характарызавалася наяўнасцю выразнай лакальнай «спустошанасці» цытаплазмы пераважна ў ваколядравай зоне з назапашваннем там глікагенавых гранул. Пры гэтым мітахондрыі і іншыя арганэлы былі адціснуты на перыферыю клеткі. Насычанасць цытаплазмы мітахондрыямі памяншалася. Як вынікае з морфаметрычных даных, аб'ёмная шчыльнасць гэтых арганэл у цытаплазме ў параўнанні з кантрольным паказчыкам зніжалася на 16 % за кошт памяншэння памераў мітахондрый (на 12 % ад кантролю) (гл. табліцу). Хаця гэтыя адрозненні не былі дакладнымі, яны могуць сведчыць пра зрух мітахандрыяльнай дынамікі ў бок перавагання дзялення арганэл над іх зліццём. Вядома, што многія паталагічныя чыннікі, такія як уздзеянне этанолу, халестаз, персістэнцыя віруса гепатыта С, здольны ўплываць на мітахандрыяльную дынаміку гепатацытаў шляхам тармажэння зліцця арганэл ці стымуляцыі іх дзялення [18–20]. Разам з тым у апісаных вышэй гепатацытах, якія характарызаваліся дыстрафічнымі парушэннямі, зрэдку сустракаліся змененыя мітахондрыі: з няроўным контурам, прасвятленнем матрыкса і рэдукцыяй крыст.

У некаторых парэнхіматозных клетках назіралася назапашванне ліпідалізасом. У асобных жывёл дадзенай групы ў цытаплазме гепатацытаў сустракаліся буйныя, аточаныя мембранай уключэнні, якія ўтрымлівалі ядзерны матэрыял і змененыя мітахондрыі, што характэрна для завяршальнага этапу апоптозу клеткі, калі ўтвораныя апаптозныя цельцы паглынаюцца суседнімі парэнхіматознымі клеткамі. Пры гэтым большасць клетак Купфера знаходзіліся ў актываваным стане, утрымлівалі шматлікія лізасомы і фагасомы. Пячоначныя стэлатныя клеткі, як правіла, мелі кампактную форму з мноствам ліпідных уключэнняў, што адпавядае неактыўнаму стану.

На гісталагічных прэпаратах жывёл групы «TDF-21 + SAM», якія на фоне ўвядзення тэнафавіра атрымлівалі S-адэназілметыянін, у невялікай частцы долек выяўляліся адзінкавыя дробныя ці сярэдняга памеру лімфацытарна-макрафагальныя інфільтраты. Назіралася слабае ці ўмеранае ўзмацненне лімфоіднай інфільтрацыі большасці партальных трактаў, адзначалася дыфузная лімфа-макрафагальная інфільтрацыя. Адносная аб'ёмная доля ліпідных уключэнняў склала 125 % ад кантрольнай ($p$ = 0,4795) і дакладна адрознівалася ад аналагічнага паказчыка ў групе «TDF-21» ($p$ = 0,0495) (гл. табліцу).

Пры электронна-мікраскапічным даследаванні печані жывёл групы «TDF-21 + SAM» большасць гепатацытаў мела непарушаную ўльтраструктуру, але сустракаліся асобныя клеткі, у якіх ядро ўтрымлівала гіпаплазіраванае ядзерка. У адрозненне ад групы «TDF-21», у групе «TDF-21 + SAM» ні ў адной з жывёл не назіралася дыстрафічных зменаў цытаплазмы гепатацытаў у выглядзе яе лакальнай «спустошанасці», а арганоіды ў гіалаплазме заўсёды размяшчаліся раўнамерна. Адзначалася ўмераная гіперплазія гладкага эндаплазматычнага рэтыкулуму, што з'ўляецца адзнакай актывацыі дэтаксікацыйных працэсаў у клетцы. Мітахондрыі гепатацытаў звычайна былі невялікага памеру, авальнай ці падоўжанай формы, зрэдку сустракаліся змененыя арганэлы. Марфаметрычнае даследаванне структурных параметраў мітахондрый паказала найменшыя памеры мітахондрый сярод жывёл усіх вывучаных груп, а таксама даставернае скарачэнне сярэдняй даўжыні адной крысты ў параўнанні з кантролем (гл. табліцу). Аднак такія інтэгральныя паказчыкі, як адносны сумарны аб'ём мітахондрый у цытаплазме і каэфіцыент унутраных мембран мітахондрый, які адлюстроўвае насычанасць цытаплазмы функцыянальна значнымі

мітахандрыяльнымі мембранамі, былі большымі, чым у групе без карэкцыі, і набліжаліся да кантрольных значэнняў. Апошняе было забяспечана пэўным падвышэннем колькасці арганэл у цытаплазме (гл. табліцу). Такім чынам, пры сумесным увядзенні TDF і S-адэназілметыяніна ў гепатацытах назіраецца яшчэ больш істотны зрух мітахандрыяльнай дынамікі ў бок перавагі дзялення мітахондрый над іх зліццём, чым у групе без карэкцыі. Але, калі ўлічыць наяўнасць станоўчых змен ультраструктурных характарыстык клетак пад уплывам SAM, апісаныя зрухі мітахандрыяльнай дынамікі можна разглядаць як адаптацыю для нармалізацыі энергазабеспячэння клеткі. Некаторыя даследчыкі адзначаюць, што інтэнсіфікацыя дзялення мітахондрый не заўсёды мае негатыўныя наступствы, але таксама можа абараняць клеткі ад смерці, выкліканай аксідатыўным стрэсам [21].

Пры гэтым, нягледзячы на адсутнасць выразных адзнакаў дыстрафіі гепатацытаў, у печані жывёл апісваемай групы часам назіраліся прыкметы гібелі асобных парэнхіматозных клетак, што было ўласціва і для жывёл групы «TDF-21». Часцей, чым у групе без карэкцыі, у сінусоідах сустракаліся лімфацыты і актывізаваныя макрафагі. Стэлатныя клеткі печані знаходзіліся ў неактыўным стане, як і ў жывёл, якія атрымлівалі TDF па аналагічнай схеме, але без карэкцыі.

**Заключэнне.** Увядзенне TDF у азначанай дозе на працягу 7 сут выклікае ў печані слаба выяўленыя дыстрафічныя змены невялікай долі гепатацытаў, некаторую інтэнсіфікацыю ў іх працэсаў мітафагіі і дэградацыі клеткавых кампанентаў, а таксама гібель адзінкавых гепатацытаў з рэактыўным запаленнем, лакальныя парушэнні мікрацыркуляцыі і пэўную актывацыю фібрагенэзу.

Пасля 21-сутачнай экспазіцыі тэнафавірам распаўсюджанасць выпадкаў гібелі гепатацытаў і звязанай з гэтым асяродкавай інфільтрацыі параўнальная з такой у групе «TDF-7». У гепатацытах адзначаецца зніжэнне бялок-сінтэтычнай функцыі, развіццё ўмерана выяўленай дыстрафіі з невялікімі зменамі структуры мітахондрый і актывацыяй дэградацыі клеткавых структур.

Выкарыстанне SAM на фоне працяглага прызначэння TDF перашкаджае развіццю дыстрафіі перыпартальных гепатацытаў, нармалізуе колькасць ліпідных уключэнняў у парэнхіматозных клетках органа, але не прыводзіць да зніжэння інтэнсіўнасці запаленчай нутрыдолькавай і перыпартальнай інфільтрацыі печані.

**Канфлікт інтарэсаў.** Аўтары заяўляюць аб адсутнасці канфлікту інтарэсаў.

## Спіс выкарыстаных крыніц

1. Gallant, J. E. Tenofovir disoproxil fumarate / J. E. Gallant, S. Deresinski // Clin. Infect. Dis. – 2003. – Vol. 37, N 7. – P. 944–950. https://doi.org/10.1086/378068

2. Fung, H. B. Tenofovir disoproxil fumarate: a nucleotide reverse transcriptase inhibitor for the treatment of HIV infection / H. B. Fung, E. A. Stone, F. J. Piacenti // Clin. Ther. – 2002. – Vol. 24, N 10. – P. 1515–1548. https://doi.org/10.1016/s0149-2918(02)80058-3

3. Consolidated guidelines on the use of antiretroviral drugs for treating and preventing HIV infection, June 2016. [Electronic resource] // World Health Organization Geneva, Switzerland. – Mode of access : https://www.who.int/hiv/pub/arv/arv-2016/en/. – Date of access : 31.05.2019.

4. Updated recommendations on first-line and second-line antiretroviral regimens and post-exposure prophylaxis and recommendations on early infant diagnosis of HIV, December 2018. [Electronic resource] // World Health Organization, Geneva, Switzerland. – Mode of access : https://www.who.int/hiv/pub/guidelines/ARV2018update/en/. – Date of access : 31.05.2019.

5. Improvements in subcutaneous fat, lipid profile, and parameters of mitochondrial toxicity in patients with peripheral lipoatrophy when stavudine is switched to tenofovir (LIPOTEST study) / E. Ribera [et al.] // HIV Clin. Trials. – 2008. – Vol. 9, N 6. – P. 407–417. https://doi.org/10.1310/hct0906-407

6. Longitudinal analysis of the associations between antiretroviral therapy, viraemia and immunosuppression with lipid levels: the D:A:D study / D. A. Kamara [et al.] // Antivir. Ther. – 2016. – Vol. 21, N 6. – P. 495–506. https://doi.org/10.3851/IMP3051

7. Changes in elevated cholesterol in the era of tenofovir in South Africa: risk factors, clinical management and outcomes / L. Jamieson [et al.] // HIV Med. – 2017. – Vol. 18, N 8. – P. 595–603. https://doi.org/10.1111/hiv.12495

8. Kovari, H. Influence of antiretroviral therapy on liver disease / H. Kovari, R. Weber // Curr. Opin. HIV AIDS. – 2011. – Vol. 6, N 4. – P. 272–277. https://doi.org/10.1097/COH.0b013e3283473405

9. Five-year on-treatment efficacy of lamivudine-, tenofovir- and tenofovir + emtricitabine-based HAART in HBV-HIV-coinfected patients / L. Kosi [et al.] // J. Viral. Hepat. – 2012. – Vol. 19, N 11. – P. 801–810. https://doi.org/10.1111/j.1365-2893.2012.01601.x

10. Alvarez-Uria, G. Long-term outcome of tenofovir disoproxil fumarate use against hepatitis B in an HIV-coinfected cohort / G. Alvarez-Uria, L. Ratcliffe, J. Vilar // HIV Med. – 2009. – Vol. 10, N 5. – P. 269–273. https://doi.org/10.1111/j.1468-1293.2008.00683.x

11. Randomized comparison of tenofovir disoproxil fumarate vs emtricitabine and tenofovir disoproxil fumarate in patients with lamivudine-resistant chronic hepatitis B / S. Fung [et al.] // Gastroenterology. – 2014. – Vol. 146, N 4. – P. 980–988. e1. https://doi.org/10.1053/j.gastro.2013.12.028

12. Comparative effectiveness of tenofovir in treatment-naïve HIV-infected patients: systematic review and meta-analysis / L. G. Hemkens [et al.] // HIV Clin. Trials. – 2015. – Vol. 16, N 5. – P. 178–189. https://doi.org/10.1179/1945577115Y.0000000004

13. Echenique, I. A. EFV/FTC/TDF-associated hepatotoxicity: a case report and review / I. A. Echenique, J. D. Rich // Aids Patient Care STDs. – 2013. – Vol. 27, N 9. – P. 493–497. https://doi.org/10.1089/apc.2013.0008

14. Kang, M. K. Tenofovir disoproxil fumarate-induced severe liver injury in a patient with chronic hepatitis B virus infection / M. K. Kang, J. G. Park // Dig. Liver Dis. – 2018. – Vol. 50, N 6. – P. 628–630. https://doi.org/10.1016/j.dld.2018.03.013

15. Effect of tenofovir, an antiretroviral drug, on hepatic and renal functional indices of Wistar rats: protective role of vitamin E / O. A. Adaramoye [et al.] // J. Basic Clin. Physiol. Pharmacol. – 2012. – Vol. 23, N 2. – P. 69–75. https://doi.org/10.1515/jbcpp.2011.0042

16. Tenofovir disoproxil fumarate: toxicity, toxicokinetics, and toxicogenomics analysis after 13 weeks of oral administration in mice / H. H. Ng [et al.] // Int. J. Toxicol. – 2015. – Vol. 34, N 1. – P. 4–10. https://doi.org/10.1177/1091581814565669

17. Investigating organ toxicity profile of tenofovir and tenofovir nanoparticle on the liver and kidney: experimental animal study / A. I. Peter [et al.] // Toxicol. Res. – 2018. – Vol. 34, N 3. – P. 221–229. https://doi.org/10.5487/TR.2018.34.3.221

18. Mitochondrial morphology and dynamics in hepatocytes from normal and ethanol-fed rats / S. Das [et al.] // Pflügers Arch. – 2012. – Vol. 464, N 1. – P. 101–109. https://doi.org/10.1007/s00424-012-1100-4

19. Mitofusin 2 Protects hepatocyte mitochondrial function from damage induced by GCDCA / Y. Chen [et al.] // PLoS ONE. – 2013. – Vol. 8, N 6. – e65455. https://doi.org/10.1371/journal.pone.0065455

20. Hepatitis C virus triggers mitochondrial fission and attenuates apoptosis to promote viral persistence / S.-J. Kim [et al.] // PNAS. – 2014. – Vol. 111, N 17. – P. 6413–6418. https://doi.org/10.1073/pnas.1321114111

21. Mitochondrial division ensures the survival of postmitotic neurons by suppressing oxidative damage / Y. Kageyama [et al.] // J. Cell Biol. – 2012. – Vol. 197, N 4. – P. 535–551. https://doi.org/10.1083/jcb.201110034

## References

1. Gallant J. E., Deresinski S. Tenofovir disoproxil fumarate. *Clinical Infectious Diseases*, 2003, vol. 37, no. 7, pp. 944–950. https://doi.org/10.1086/378068

2. Fung H. B., Stone E. A., Piacenti F. J. Tenofovir disoproxil fumarate: a nucleotide reverse transcriptase inhibitor for the treatment of HIV infection. *Clinical Therapeutics*, 2002, vol. 24, no. 10, pp. 1515–1548. https://doi.org/10.1016/s0149-2918(02)80058-3

3. *World Health Organization. Consolidated guidelines on the use of antiretroviral drugs for treating and preventing HIV infection*. June 2016, Geneva, Switzerland. Available at: https://www.who.int/hiv/pub/arv/arv-2016/en/ (accessed 31 May 2019).

4. *World Health Organization. Updated recommendations on first-line and second-line antiretroviral regimens and post-exposure prophylaxis and recommendations on early infant diagnosis of HIV.* December 2018, Geneva, Switzerland. Available at: https://www.who.int/hiv/pub/guidelines/ARV2018update/en/ (accessed 31 May 2019).

5. Ribera E., Paradiñeiro J. C., Curran A., Sauleda S., García-Arumí E., Castella E. [et al.]. Improvements in subcutaneous fat, lipid profile, and parameters of mitochondrial toxicity in patients with peripheral lipoatrophy when stavudine is switched to tenofovir (LIPOTEST study). *HIV Clinical Trials*, 2008, vol. 9, no. 6, pp. 407–417. https://doi.org/10.1310/hct0906-407

6. Kamara D. A., Smith C., Ryom L., Reiss P., Rickenbach M., Phillips A. [et al.]. Longitudinal analysis of the associations between antiretroviral therapy, viraemia and immunosuppression with lipid levels: the D:A:D study. *Antiviral Therapy*, 2016, vol. 21, no. 6, pp. 495–506. https://doi.org/10.3851/IMP3051

7. Jamieson L., Evans D., Brennan A. T., Moyo F., Spencer D., Mahomed K., Maskew M., Long L., Rosen S., Fox M. P. Changes in elevated cholesterol in the era of tenofovir in South Africa: risk factors, clinical management and outcomes. *HIV Medicine*, 2017, vol. 18, no. 8, pp. 595–603. https://doi.org/10.1111/hiv.12495

8. Kovari H., Weber R. Influence of antiretroviral therapy on liver disease. *Current Opinion in HIV and AIDS*, 2011, vol. 6, no. 4, pp. 272–277. https://doi.org/10.1097/COH.0b013e3283473405

9. Kosi L., Reiberger T., Payer B. A., Grabmeier-Pfistershammer K., Strassl R., Rieger A., Peck-Radosavljevic M. Five-year on-treatment efficacy of lamivudine-, tenofovir- and tenofovir + emtricitabine-based HAART in HBV-HIV-coinfected patients. *Journal of Viral Hepatitis*, 2012, vol. 19, no. 11, pp. 801–810. https://doi.org/10.1111/j.1365-2893.2012.01601.x

10. Alvarez-Uria G., Ratcliffe L., Vilar J. Long-term outcome of tenofovir disoproxil fumarate use against hepatitis B in an HIV-coinfected cohort. *HIV Medicine*, 2009, vol. 10, no. 5, pp. 269–273. https://doi.org/10.1111/j.1468-1293.2008.00683.x

11. Fung S., Kwan P., Fabri M., Horban A., Pelemis M., Hann H. W. [et al.]. Randomized comparison of tenofovir disoproxil fumarate vs emtricitabine and tenofovir disoproxil fumarate in patients with lamivudine-resistant chronic hepatitis B. *Gastroenterology*, 2014, vol. 146, no. 4, pp. 980–988.e1. https://doi.org/10.1053/j.gastro.2013.12.028

12. Hemkens L. G., Ewald H., Santini-Oliveira M., Bühler J. E., Vuichard D., Schandelmaier S., Stöckle M., Briel M., Bucher H. C. Comparative effectiveness of tenofovir in treatment-naïve HIV-infected patients: systematic review and meta-analysis. *HIV Clinical Trials*, 2015, vol. 16, no. 5, pp. 178–189. https://doi.org/10.1179/1945577115Y.0000000004

13. Echenique I. A., Rich J. D. EFV/FTC/TDF-associated hepatotoxicity: a case report and review. *Aids Patient Care and STDs*, 2013, vol. 27, no. 9, pp. 493–497. https://doi.org/10.1089/apc.2013.0008

14. Kang M. K., Park J. G. Tenofovir disoproxil fumarate-induced severe liver injury in a patient with chronic hepatitis B virus infection. *Digestive and Liver Disease*, 2018, vol. 50, no. 6, pp. 628–630. https://doi.org/10.1016/j.dld.2018.03.013

15. Adaramoye O. A., Adewumi O. M., Adesanoye O. A., Faokunla O. O., Farombi E. O. Effect of tenofovir, an antiretroviral drug, on hepatic and renal functional indices of Wistar rats: protective role of vitamin E. *Journal of Basic and Clinical Physiology and Pharmacology*, 2012, vol. 23, no. 2, pp. 69–75. https://doi.org/10.1515/jbcpp.2011.0042

16. Ng H. H., Stock H., Rausch L., Bunin D., Wang A., Brill S., Gow J., Mirsalis J. C. Tenofovir disoproxil fumarate: toxicity, toxicokinetics, and toxicogenomics analysis after 13 weeks of oral administration in mice. *International Journal of Toxicology*, 2015, vol. 34, no. 1, pp. 4–10. https://doi.org/10.1177/1091581814565669

17. Peter A. I., Naidu E. C., Akang E., Ogedengbe O. O., Offor U., Rambharose S., Kalhapure R., Chuturgoon A., Govender T., Azu O. O. Investigating organ toxicity profile of tenofovir and tenofovir nanoparticle on the liver and kidney: experimental animal study. *Toxicological Research*, 2018, vol. 34, no. 3, pp. 221–229. https://doi.org/10.5487/TR.2018.34.3.221

18. Das S., Hajnóczky N., Antony A. N., Csordás G., Gaspers L. D., Clemens D. L., Hoek J. B., Hajnóczky G. Mitochondrial morphology and dynamics in hepatocytes from normal and ethanol-fed rats. *Pflügers Archiv – European Journal of Physiology*, 2012, vol. 464, no. 1, pp. 101–109. https://doi.org/10.1007/s00424-012-1100-4

19. Chen Y., Lv L., Jiang Z., Yang H., Li S., Jiang Y. Mitofusin 2 protects hepatocyte mitochondrial function from damage induced by GCDCA. *PLoS ONE*, 2013, vol. 8, no. 6, e65455. https://doi.org/10.1007/s00424-012-1100-4

20. Kim S.-J., Syed G. H., Khan M., Chiu W.-W., Sohail M. A., Gish R. G., Siddiqui A. Hepatitis C virus triggers mitochondrial fission and attenuates apoptosis to promote viral persistence. *Proceedings of the National Academy of Sciences*, 2014, vol. 111, no. 17, pp. 6413–6418. https://doi.org/10.1073/pnas.1321114111

21. Kageyama Y., Zhang Z., Roda R., Fukaya M., Wakabayashi J., Wakabayashi N., Kensler T. W., Reddy P. H., Iijima M., Sesaki H. Mitochondrial division ensures the survival of postmitotic neurons by suppressing oxidative damage. *Journal* of *Cell Biology*, 2012, vol. 197, no. 4, pp. 535–551. https://doi.org/10.1083/jcb.201110034

## Информация об авторах

*Островская Оксана Борисовна* – канд. биол. наук, доцент, ст. науч. сотрудник. Гродненский государственный медицинский университет (ул. Горького, 80, 230015, г. Гродно, Республика Беларусь). E-mail: astrowskaja@gmail.com

*Кравчук Римма Ивановна* – канд. биол. наук, ст. науч. сотрудник. Гродненский государственный медицинский университет (ул. Горького, 80, 230015, г. Гродно, Республика Беларусь). E-mail: rikravchuk@gmail.com

*Курбат Михаил Николаевич* – канд. мед. наук, доцент, заведующий лабораторией. Гродненский государственный медицинский университет (ул. Горького, 80, 230015, г. Гродно, Республика Беларусь). E-mail: vwmisha@mail.ru

## Information about the authors

*Aksana B. Astrowskaja* – Ph. D. (Biol.), Assistant Professor, Senior researcher. Grodno State Medical University (80, Gorky Str., 230015, Grodno, Republic of Belarus). E-mail: astrowskaja@gmail.com

*Ryma I. Krauchuk* – Ph. D. (Biol.), Senior researcher. Grodno State Medical University (80, Gorky Str., 230015, Grodno, Republic of Belarus). E-mail: rikravchuk@gmail.com

*Mikhail M. Kurbat* – Ph. D. (Med.), Assistant Professor, Head of the Laboratory. Grodno State Medical University (80, Gorky Str., 230015, Grodno, Republic of Belarus). E-mail: vwmisha@mail.ru