ISSN 1814-6023 (print)

УДК 612.014.461.3:612.014.461.3]:616.155.194

Поступила в редакцию 28.06.2017
Received 28.06.2017

**Л. П. ПАРХАЧ, Р. Г. АШУРОВ, А. Ф. СМЕЯНОВИЧ,
Э. П. ТИТОВЕЦ, Е. В. БОСЯКОВА**

*Республиканский научно-практический центр неврологии и нейрохирургии,
Минск, Республика Беларусь*

НАРУШЕНИЯ ВОДНОГО ОБМЕНА ГОЛОВНОГО МОЗГА ПРИ ОПУХОЛЯХ РАЗЛИЧНОЙ СТЕПЕНИ ЗЛОКАЧЕСТВЕННОСТИ

Аннотация. Методами функциональной магнитно-резонансной нейровизуализации исследован водный обмен головного мозга при опухолях разной степени злокачественности. Исследования выполнены в режиме фазоконтрастной T_2-взвешенной и диффузионно-взвешенной МРТ-визуализации. Получены данные о распространении перитуморального отека, подвижности воды в области отека и в паренхиме головного мозга, движении цереброспинальной жидкости в Сильвиевом водопроводе. Обнаружена положительная корреляция (R = 96 %) между величиной перитуморального отека и значением коэффициента асимметрии.

Полученные данные о водном обмене головного мозга затруднительно объяснить с классических позиций. Согласно новым представлениям, предполагаемое участие в этом обмене капилляров паренхимы головного мозга дает возможность более широко интерпретировать полученные результаты.

Ключевые слова: опухоли головного мозга, водный обмен головного мозга, магнитно-резонансная нейровизуализация

Для цитирования: Нарушения водного обмена головного мозга при опухолях различной степени злокачественности / Л. П. Пархач [и др.] // Вес. Нац. акад. навук Беларусі. Сер. мед. навук. – 2017. – № 3. – С. 111–120.

L. P. Parkhach, R. G. Ashurov, A. F. Smeyanovich, E. P. Titovets, K. V. Bosyakova

Republican Scientific and Practical Center for Neurology and Neurosurgery, Minsk, Republic of Belarus

DISTURBANCE OF BRAIN WATER METABOLISM IN TUMORS OF DIFFERENT-DEGREE MALIGNANCY

Abstract. The methods of functional magnetic resonance imaging have been used to study the brain water exchange in tumors of different-degree malignancy. The studies were performed in the phase-contrast T_2-weighted mode and the diffusion-weighted mode. Data were obtained on the distribution of peritumoral edema, water mobility in the edema and parenchyma of the brain, the movement of cerebrospinal fluid in the Sylvian aqueduct. A positive correlation (R = 96 %) was found between the amount of peritumoral edema and the asymmetry coefficient value.

The obtained data of water metabolism of the brain are difficult to explain from the classical point of view. A new approach based on the participation of the brain parenchyma capillaries provides better opportunities for interpreting the obtained results.

Keywords: brain tumors, brain water exchange, magnetic resonance neuroimaging

For citation: Parkhach L. P., Ashurov R. G., Smeyanovich A. F., Titovets E. P., Basiakova K. V. Disturbance of brain water metabolism in tumors of different-degree malignancy. *Vestsi Natsyyanal'nai akademii navuk Belarusi. Seriya meditsinskikh navuk = Proceedings of the National Academy of Sciences of Belarus. Medical series*, 2017, no. 3, pp. 111–120 (in Russian).

Введение. Нарушения водного обмена головного мозга и механизм этих нарушений является одной из важнейших проблем в неврологии и нейрохирургии [1]. Наблюдающаяся в последнее время активность исследований в этой области, с охватом молекулярных, клеточных, тканевых и органных уровней, применение новых неинвазивных технологий исследования поставила под сомнение классические представления о водном обмене головного мозга.

В основе классического представления об обмене цереброспинальной жидкости (ЦСЖ) лежат исследования Кушинга 1929 г. Его концепция «третьей циркуляции», описывающая объемный ток ЦСЖ, представлялась неоспоримой. Так, считалось, что подавляющее количество ЦСЖ продуцируется в хориоидальном сплетении, проходит через желудочки, цистерны, субарахноидальное пространство, где в основном адсорбируется в венозные синусы в кровь через арахноидальные ворсинки. ЦСЖ вытекает из желудочков однонаправленным потоком. Предполагалось,

что до 80 % ЦСЖ секретируется хориоидальным сплетением в полости желудочков, а паренхима головного мозга привносит оставшиеся 20 %. Обструкция или выраженный стеноз Сильвиего водопровода различной этиологии могут приводить к развитию тривентрикулярной гидроцефалии головного мозга [2, 3].

Пересмотр на современном этапе общепринятых положений о водном обмене и отеке головного мозга и связанных с этим нарушений осложняется отсутствием единого общепринятого механизма, учитывающего совокупность новых экспериментальных и клинических наблюдений.

В свете новых данных подвергается сомнению классическое представление об однонаправленном движении ЦСЖ [4]. В качестве альтернативной выдвигается капиллярная теория, согласно которой ЦСЖ продуцируется и сорбируется главным образом капиллярами головного мозга.

Нарушения конвекции интерстициальной жидкости (ИЖ) неизбежно имеют место при различных патологиях головного мозга: травмах, опухолях, нейродегенеративных заболеваниях и др. При этом универсальной патофизиологической реакцией головного мозга является развитие его отека (одна из основных причин летального исхода) [1].

Цель данной работы – с использованием неинвазивных методов магнитно-резонансной нейровизуализации изучить состояние водного обмена головного мозга при его опухолях различной степени злокачественности.

Материалы и методы исследования. Исследования водного обмена выполнены как собственно в паренхиме головного мозга, так и в Сильвиевом водопроводе, где осуществляется, согласно классическим представлениям, глобальный ток ЦСЖ и ее выход из желудочков головного мозга. Такой подход позволяет проанализировать полученные результаты с позиции не только с классических, но и новых представлений о водном обмене головного мозга и его нарушениях.

Наиболее адекватным неинвазивным подходом к изучению водного обмена головного мозга является применение методов функциональной магнитно-резонансной визуализации. Исследования выполнены с использованием магнитно-резонансного томографа (МРТ) MRI 3T General Electric, Discovery 750.

Магнитно-резонансная нейровизуализация осуществлена у 31 пациента с опухолями головного мозга разной степени злокачественности. Исследования проведены в режиме фазоконтрастной T_2-взвешенной магнитно-резонансной нейровизуализации на магнитных срезах головного мозга в сагиттальной, аксиальной и коронарной плоскостях.

Диффузионно-взвешенная МРТ-визуализация позволяет получить данные о топографии распределения эффективных коэффициентов диффузии воды (ЭКД, или ADC) в тканях головного мозга.

Аксиальный ток ЦСЖ в Сильвиевом водопроводе исследовали в режиме AXCSF-Flow пакета программ General Electric в комплекте томографа Discovery 750.

Направление течения ЦСЖ определяли с помощью показателя асимметрии потока – параметра K_a [5]. Этот показатель представляет собой отношение по модулю краниокаудальной объемной скорости ЦСЖ (V_s) к каудокраниальному объемному потоку (V_d): $K_a = V_s/V_d$. При $K_a > 1$ поток ЦСЖ в Сильвиевом водопроводе имеет краниокаудальное направление, при $K_a < 1$ – обратное.

Для получения развернутой информации о состоянии водного обмена головного мозга проводили дальнейшую обработку данных нейровизуализации с помощью ряда компьютерных программ. Для обработки графических результатов использовали компьютерные программы Vidar Dicom Viewer, MIMICS.

В программе Vidar Dicom Viewer проводили измерения площади опухоли и перитуморального отека на снимках аксиальной проекции головного мозга. Относительную величину отека определяли по отношению площади перитуморального отека (S_o) к площади опухоли (S_t).

С помощью программы MIMICS (Materialises Interactive Medical Image Control System) осуществляли 3D-представление данных.

Статистическую обработку выполняли с использованием программы MS Excel.

Результаты и их обсуждение. Большая диагностическая ценность диффузионно-взвешенной МРТ-визуализации заключается в том, что она позволяет выявить области головного мозга с разной скоростью движения воды. При этом увеличение ADC считается маркером вазогенного интерстициального отека [6]. Следует отметить, что пульсирующий возвратно-поступательный

характер движения цереброспинальной и интерстициальной жидкостей приводит к тому, что эффективные коэффициенты диффузии воды отражают величины, близкие к суммарному потоку жидкости. Значения составляющих потоков могут значительно отличаться от их векторной суммы.

Для оценки интенсивности движения жидкостей головного мозга по топографии ADC использовали программу Mimics Medical. Эта программа включает полный набор инструментов, специально разработанных для биомедицинской отрасли, что позволяет выполнять множество технических операций, начиная с плоскостного отображения данных и заканчивая созданием трехмерных моделей. Технология исследования водного обмена головного мозга с использованием программы Mimics Medical дает возможность получить 3D-модели, выраженные с помощью эффективных коэффициентов диффузии воды.

В гистоструктурах головного мозга свободное движение диполей воды тормозится в силу наличия стерических препятствий, пристеночных взаимодействий и др. [7]. Это приводит к затуханию МР-сигнала, и измеряемый эффективный коэффициент диффузии будет меньше такового для объемной воды при нормальной температуре тела. При использовании пары диффузионных градиентных импульсов одинаковой амплитуды G и длительности d получаемые изображения зависят не от плотности спинов и времени релаксации T_1 или T_2, а от диффузии молекул воды в тканях изучаемого среза.

3D-модели водного обмена головного мозга могут быть количественно представлены в узком диапазоне эффективных коэффициентов диффузии. Это позволяет получить подробную информацию об интенсивности водного обмена гистоструктур головного мозга в норме и при патологии. В частности, 3D-модели дают возможность увидеть в трехмерном измерении распределение перифокального отека при опухолях головного мозга, локальной травме и кровоизлиянии в тканях головного мозга. С помощью этой технологии можно проследить динамику развития патологического процесса, проконтролировать эффективность действия применяемой терапии. 3D-модели водного обмена головного мозга, построенные по эффективным коэффициентам диффузии, дают пространственную картину о подвижности воды в его гистоструктурах (рис. 1).

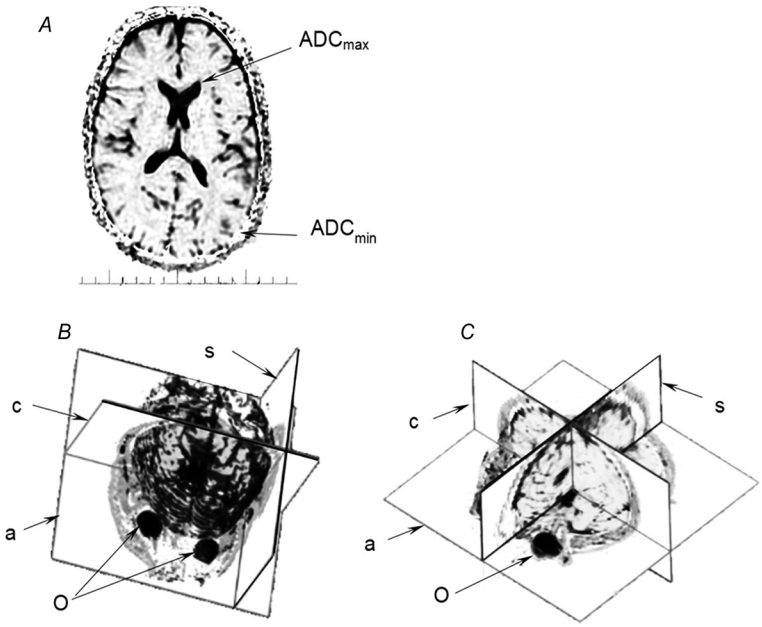

Рис. 1. Состояние водного обмена головного мозга по топографии распределения эффективных коэффициентов диффузии воды: *A* – на аксиальном магнитном срезе головного мозга (позитивное изображение; ADC_{max} соответствует максимальной подвижности воды в желудочках головного мозга, ADC_{min} – минимальному значению подвижности воды в костной ткани); *B*, *C* – в 3D-представлении (*a* – аксиальная плоскость, *c* – коронарная плоскость, *s* – сагиттальная плоскость, *o* – глазные яблоки)

Fig. 1. State of brain water exchange through the topography of the distribution of effective water diffusion coefficients: *A* – on the axial magnetic section of the brain (positive image; ADC_{max} corresponds to the maximal water mobility in the brain ventricles, ADC_{min} – to the minimal water mobility in the bone tissue); *B*, *C* – in the 3D-representation (*a* – axial plane, *c* – coronary plane, *s* – sagital plane, *o* – eyeballs)

Иллюстрации, приведенные на рис. 1, дают представление о подвижности воды как в плоскости магнитного среза головного мозга, так и при 3D-построениях. Участки, где подвижность соответствует объемной воде (желудочки головного мозга, субарахноидальное пространство и глазные яблоки), отмечены темным цветом. Эффективный коэффициент диффузии здесь соответствует таковому объемной воды при 38 ºС. В костной ткани подвижность минимальна. Все коэффициенты диффузии располагаются в масштабе оттенков серой шкалы. Участки, где подвижность ЦСЖ менее выражена, представлены различными градациями серого цвета. Для паренхимы головного мозга характерны промежуточные значения распределения эффективных коэффициентов диффузии. Размер вокселя здесь равен примерно 1 мм^3. Это означает, что подвижность воды исследуется в относительно больших гистоструктурах (учитывая размер интерстициального пространства головного мозга, который составляет 20–60 нм) [8–10].

На рис. 2 приведены данные диффузионно-взвешенной МРТ-визуализации опухоли головного мозга. На рис. 2 различные варианты обработки данных нейровизуализации выполнены в программе Vidar Dicom Viewer. На срезах четко конструируется зона перитуморального отека, где подвижность воды возрастает.

С помощью характерного для перитуморального отека увеличения значений эффективных коэффициентов диффузии воды выделяется зона непосредственного доминирования эффектов, связанных с развитием злокачественной опухоли. Здесь осуществляется интенсивный ангиогенез, являющийся предпосылкой к разрастанию опухоли. Эта зона рассматривается как область, где возрастает интенсивность конвективных потоков, обеспечивающих поступление субстратов к опухоли, вынос метаболитов, повышенный газообмен и др.

В задачи исследования входило установление связи между величиной зоны перитуморального отека и коэффициентом асимметрии потока ЦСЖ в Сильвиевом водопроводе. Как указывалось выше, коэффициент асимметрии показывает направление глобального течения ЦСЖ. Основанием для такого исследования являлось представление о единстве водного пространства в замкнутом объеме головного мозга и наличие быстрого обмена воды между всеми его структурами.

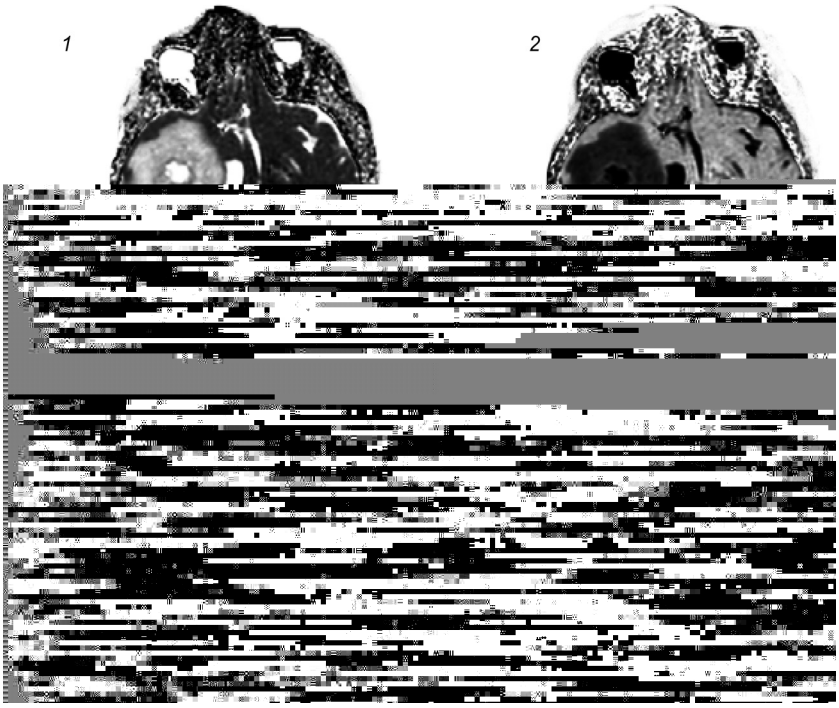

Рис. 2. Диффузная астроцитома (*А*) правого полушария головного мозга. Данные МРТ нейровизуализации представлены в эффективных коэффициентах диффузии: *1* – исходное представление данных; *2* – инвертированное изображение 1; *3* – отфильтрованное изображение 2; *4* – бинаризация изображения 2

Fig. 2. Diffuse astrocytoma (*A*) of the brain right hemisphere. The MRT neuroimaging data are expressed in effective diffusion coefficients: *1* – initial data; *2* – inverted image 1; *3* – filtered image 2; *4* – binarized image 2

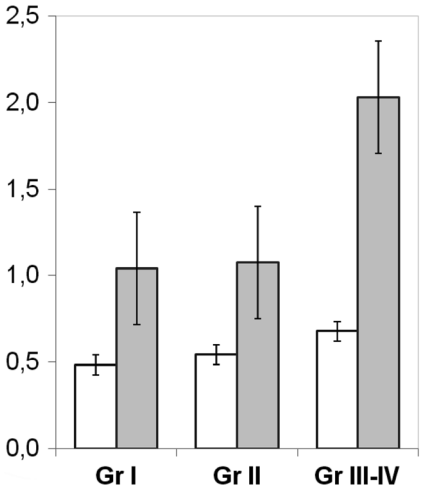

Рис. 4. Диаграмма значений коэффициентов асимметрии потока ЦСЖ в Сильвиевом водопроводе и соотношения S_t/S_o при опухолях различной степени злокачественности. Белые столбики – показатели асимметрии потока К, столбики серого цвета – показатели отношения площади отека к площади опухоли. По оси ординат – безразмерные значения коэффициентов асимметрии потока и отношения площадей. Gr I, Gr II, Gr III–IV – уровни злокачественности опухоли по возрастающей

Fig. 4. Flow asymmetry coefficients of the cerebrospinal liquid in the Sylvian aqueduct and the ratios S_t/S_0 in tumors of different-degree malignancy. The white columns are the flow asymmetry index K; the grey columns are the peritumoral edema-to-tumor area ratios. The axis of ordinates is the dimensionless flow asymmetry coefficients and area ratios. Gr I, Gr II, Gr III–IV are the tumor malignancy levels in increasing order

По ряду положений ортодоксальная концепция водного обмена головного мозга вступает в противоречие с новыми знаниями, поэтому, опираясь на нее, уже невозможно объяснить целый ряд последних экспериментальных и клинических наблюдений.

Больше возможностей для понимания механизма водного обмена головного мозга и его нарушений предоставляет новая концепция, согласно которой в водном обмене головного мозга участвуют все капилляры паренхимы мозга, а не преимущественно микрососуды хориоидального сплетения, как следует из классической теории [13].

Выполненные нами исследования нарушений водного обмена головного мозга при его опухолях критически анализируются с позиции как ортодоксальных, так и новых представлений с целью дать наиболее удовлетворительное объяснение полученным результатам.

Методы функциональной магнитно-резонансной нейровизуализации, применяемые в наших исследованиях, являются наиболее адекватными способами неинвазивного мониторинга водного обмена и позволяют получить важные диагностические критерии оценки церебрального водного обмена. При выполнении исследований применены оптимизированные способы обработки данных нейровизуализации с использованием специально подобранных компьютерных программ.

Оценка топографии эффективных коэффициентов диффузии воды, ее подвижности в тканях головного мозга у нейрохирургических больных с опухолями головного мозга различной степени злокачественности выполнена по данным магнитно-резонансной нейровизуализации как в плоскости магнитных срезов, так и в трехмерном представлении. Комплексное исследование распространения перитуморального отека проведено при одновременном определении характера течения ЦСЖ в Сильвиевом водопроводе. Количественно это устанавливалось по значениям коэффициентов асимметрии течения ЦСЖ. Все это позволило получить подробную информацию об интенсивности водного обмена в разных гистоструктурах головного мозга в норме и при патологии. Построение и анализ 3D-моделей водного обмена головного мозга по эффективным коэффициентам диффузии, выполненные с помощью метода магнитно-резонансной нейровизуализации, дали возможность установить пространственное расположение опухоли и перитуморального отека.

Комплексное исследование областей распространения перитуморального отека и определение величин коэффициентов асимметрии течения ЦСЖ в Сильвиевом водопроводе демонстрируют связь между степенью злокачественности опухоли, величиной перифокального оттека и величиной коэффициентов асимметрии потока. Положительная корреляция между ними составляет 96 %. Направление течения ЦСЖ, как следует из значений коэффициентов асимметрии, краниокаудальное. Сохраняется колебательный возвратно-поступательный характера ее течения. Увеличение перитуморального отека и увеличение значений коэффициентов асимметрии потока – однонаправленные процессы.

По мере возрастания агрессивности опухоли, как свидетельствуют полученные данные, значительно увеличивается подвижность воды как в интерстициальном пространстве головного мозга, так и в ЦСЖ. Перитуморальный отек представляет собой область быстрых конвективных потоков в межклеточном наноразмерном пространстве головного мозга, окружающем новообразования. Конвекция воды обеспечивает активный газообмен, поставку субстратов, факторов регуляции обмена – всех тех составляющих, которые лежат в основе роста и распространения опухоли.

Известно, что увеличению массы опухоли предшествует образование новых капилляров и повышение экспрессии аквапорина AQP4. Это способствует локальной активации водного обмена и развитию перитуморального отека. Последний создает особую среду окружения опухоли, благоприятствующую ее пролиферации. Эти явления наблюдаются на фоне возрастания краниокаудального потока ЦСЖ.

С классических позиций о водном обмене головного мозга все эти результаты трудно объяснить. Согласно ортодоксальным представлениям, основным источником ЦСЖ является хориоидальное сплетение желудочков головного мозга [14]. Повышение секреции на этом уровне выглядит как локальное событие, не связанное с капиллярным обменом жидкости в паренхиме головного мозга. Кроме того, классические представление не объясняют пульсирующий возвратно-поступательный характер движения ЦСЖ в Сильвиевом водопроводе.

Новые представления, согласно которым в водном обмене участвуют все капилляры паренхимы головного мозга, представляют больше возможностей для интерпретации этих результатов. Концептуальный механизм водного обмена головного мозга на уровне капилляров подробно описан нами ранее [15, 16]. Такое же мнение высказывается и другими авторами [13].

Теоретическое понимание проблемы обмена ЦСЖ, положенное в основу данной статьи, предполагает преимущественный обмен на уровне капилляров паренхимы головного мозга, а не хориоидального сплетения. ИЖ и ЦСЖ образуются путем фильтрации воды через стенки капилляров. Радиальный транспорт воды сопровождается параллельным переносов ионов, т. е. здесь имеет место изоосмотический перенос жидкости. Осциллирующие пульсации внутричерепного гидростатического давления, трансформация пульсовых колебаний стенок крупных внутримозговых артерий обеспечивают термодинамические условия движения жидкости. ИЖ и ЦСЖ представляют собой единое постоянно обменивающееся водное пространство головного мозга. ЦСЖ течет не как однонаправленный поток, что утверждает классическая теория, а ее движение характеризуется пульсирующим поступательно-возвратным движением [11]. Осциллирующий характер движения жидкостей головного мозга, доказанный на основе МРТ, невозможно объяснить, руководствуясь устоявшимися классическими представлениями.

Новое направление получило положительный импульс в связи с выяснением важной роли трансмембранных водных наноканалов – аквапоринов – в капиллярном переносе воды [17]. Все это кардинально меняет фундаментальные представления о патогенезе водного обмена и отеке тканей головного мозга. Аквапорины обеспечивают быстрый перенос воды между кровью и паренхимой головного мозга. Самый активный аквапорин AQP4 экспрессируется в мембране ножек астроцитов, охватывающих капилляры головного мозга. Он определяет величину обменного потока жидкости.

В многочисленных исследованиях последнего десятилетия показано, что аквапорины AQP1 и AQP4 играют важную роль в патогенезе злокачественных опухолей головного мозга. Они принимают участие в обеспечении подвижности клеток опухоли, ее инвазивности, образовании отека и регуляции метаболизма опухолей в условиях локальной гипоксии [18–21].

Конвекция ИЖ зависит от активности аквапорина AQP4, который выполняет кинетически лимитирующею роль в церебральном водном обмене [17, 22]. AQP4 обеспечивает быстрое локальное перемещение воды из периваскулярного пространства, что лежит в основе механизма контроля как собственно объема периваскулярного пространства, так и регуляции скорости церебральной перфузии [23].

Уровень экспрессии аквапоринов и их активность определяют способность клеток к регуляции своего объема. Клетки глиомы способны быстро изменять свой объем в ответ на изменение осмотического окружения и также спонтанно во время прохождения по узкому и извилистому внеклеточному пространству головного мозга. Эту возможность обеспечивает AQP1, который способствует росту клеток и их миграции. Экспрессия AQP1 коррелирует с уровнем злокачественности опухоли, интенсивностью ангиогенеза, инвазивностью опухоли и ее инфильтрацией. Следует отметить, что подавление экспрессии AQP1 рассматривается как способ уменьшения инвазивности клеток глиомы. Аквапорин AQP1 принимает также участие в формировании отека головного мозга [18–21, 23–25].

Установлено, что уровень экспрессии AQP4 также гораздо выше в глиомах, чем в окружающих нормальных тканях. Уровни экспрессии этого аквапорина в опухоли аналогичным образом коррелируют с высоким уровнем злокачественности глиомы.

Выраженность и распространенность ассоциированного с глиомой перитуморального отека определяется экспрессией AQP4, а также гипоксией и локальными изменениями осмотического давления [17–20, 23–25]. Высокий уровень экспрессии и совместная активность AQP1 и AQP4 – этих двух преобладающих аквапоринов головного мозга в клетках высокоагрессивных глиальных опухолей – способствует развитию перитуморального отека [18–20, 23–25].

Заключение. Как свидетельствуют полученные результаты, при опухолях отмечаются значительные изменения интенсивности водного обмена всего головного мозга. В Сильвиевом водопроводе, при сохранении возвратно-поступательного движения ЦСЖ, увеличивается скорость краниокаудального потока. Это можно рассматривать как компенсаторный механизм, направленный на компенсацию повышенной капиллярной фильтрации жидкости в паренхиме и повышенного внутричерепного давления.

Классические представления об обмене ЦСЖ не в состоянии объяснить полученные данные, и областью их применения остается секреция жидкости собственно в хориоидальном сплетении. Представления, согласно которым в водном обмене участвуют все капилляры паренхимы головного мозга, дают больше возможностей для интерпретации этих результатов. Вместе с тем новые концептуальные взгляды требуют дальнейшего доказательства.

Одним из направлений проверки реальности новых представлений является компьютерное моделирование, развиваемое в нейрохирургическом отделе РНПЦ неврологии и нейрохирургии [26]. Математическое компьютерное моделирование движения ИЖ между капилляром и межклеточным пространством головного мозга, выполняемое с учетом современных клинических и экспериментальных данных, позволяет получить более полное представление о патогенезе отеков последнего. Разработанная модель хорошо описывает пульсирующий характер колебаний внутричерепного гидростатического давления, кинетическую роль AQP4 в радиальном транскапиллярном переносе жидкости и движение межклеточной жидкости в интерстициальном пространстве, осуществляемом по закономерностям нанофлюидики [16]. Результаты данного подхода могут быть использованы для оптимизации терапии пациентов с новообразованиями головного мозга и гидроцефалией.

Список использованных источников

1. Титовец, Э. П. Механизм осциллирующего движения жидкости в интерстициальном пространстве головного мозга / Э. П. Титовец // Молекулярные, мембранные и клеточные основы функционирования биосистем : сб. ст. – Минск, 2016. – Ч. 1. – С. 385–387.

2. Eijkel, J. Nanofluidics: what is it and what can we expect from it? : review / J. Eijkel, A. Van den Berg // Microfluid Nanofluid. – 2000. – N 1. – P. 249–267.

3. Structural and functional features of central nervous system lymphatic vessels / A. Louveau [et al.] // Nature. – 2015. – Vol. 523. – P. 337–341.

4. Molecular mechanisms of cerebrospinal fluid production / S. L. Brown [et al.] // Neuroscience. – 2004. – Vol. 129. – P. 955–960.

5. Метод диагностики нарушений циркуляции цереброспинальной жидкости головного мозга : инструкция по применению / А. Ф. Смеянович, Э. П. Титовец, Л. П. Пархач, М. В. Талабаев, А. И. Антоненко, С. И. Каленчик, Е. В. Босякова / РНПЦ неврологии и нейрохирургии. – Минск, 2015.

6. Warach, S. Fast magnetic resonance diffusion-weighted imaging of acute human stroke / S. Warach // Neurology. – 1992. – Vol. 42 (9). – P. 1717–1723.

7. Окользин, А. В. Возможности магнитно-резонансной спектроскопии по водороду в характеристике опухолей головного мозга : дис. … канд. мед. наук / А. В. Окользин. – СПБ., 2007. – С. 206.

8. Nicholson, C. Modeling brain extracellular space from diffusion data / C. Nicholson // Diffusion Fundamentals. – 2007. – Vol. 6. – P. 75.1–75.15.

9. Thorne, R. G. *In vivo* diffusion analysis with quantum dots and dextrans predicts the width of brain extracellular space / R. G. Thorne, C. Nicholson // PNAS. – 2005. – Vol. 103 (14). – P. 5567–5572.

10. Sukova, E. Diffusion in brain extracellular space / E. Sukova, C. Nicholson // Physiol. Rev. – 2008. – Vol. 88. – P. 1277–1340.

11. A new look at cerebrospinal fluid circulation / T. Brinker [et al.] // Fluids Barriers CNS. – 2014. – Vol. 11. – P. 10.

12. Abbott, N. J. Evidence for bulk flow of brain interstitial fluid: significance for physiology and pathology / N. J. Abbott // Neurochem. Int. – 2004. – Vol. 45. – P. 545–552.

13. Orešković, D. A new look at cerebrospinal fluid movement / D. Orešković, M. Klarica // Fluids Barriers CNS. – 2014. – P. 11–16.

14. Davson, H. Physiology and pathophysiology of the cerebrospinal fluid / H. Davson, K. Welch, M. B. Segal. – Edinburgh : Churchill-Livingstone, 1987.

15. Определение параметров волн внутричерепного давления в диагностике отека и гипоксии головного мозга / Э. П. Титовец [и др.] // Достижения мед. науки. – 2014. – Вып. XVIII. – С. 41.

16. Титовец, Э. П. Новый концептуальный подход к рассмотрению водного обмена головного мозга, церебрального отека, гипоксии и ишемии / Э. П. Титовец, Л. П. Пархач // Молекулярные, мембранные и клеточные основы функционирования биосистем : сб. ст. междунар. науч. конф. – Минск, 2014. – Ч. 1. – С. 339–341.

17. Титовец, Э. П. Аквапорины человека и животных : фундаментальные и клинические аспекты / Э. П. Титовец. – Минск: Белорус. наука, 2007. – С. 239.

18. Nagelhus, E. A. Physiological roles of aquaporin-4 in brain / E. A. Nagelhus, O. P. Ottersen // Physiol Rev. – 2013. – Vol. 93 (4). – P. 1543–1562.

19. Verkman, A. S. Aquaporins in clinical medicine / A. S. Verkman // Ann. Rev. of Medicine. – 2012. – Vol. 63. – P. 303–316.

20. Gundersen, G. A. Roles of aquaporin-4 in brain fluid dynamics : Thesis for the degree of Ph. D. / Institute of Basic Medical Sciences. Faculty of Medicine & Centre for Molecular Medicine, Norway University of Oslo. – 2013. – P. 112.

21. Aquaporin and brain diseases / J. Badaut [et al.] // Biochim. Biophys. Acta. – 2014. – Vol. 1840 (5). – P. 1554–1565.

22. MacAulay, N. Water transport between CNS compartments: contributions of aquaporins and cotransporters / N. MacAulay, T. Zeuthen // Neuroscience. – 2010. – Vol. 168. – P. 941–956.

23. Presence of aquaporin-4 and muscarinic receptors in astrocytes and ependymal cells in rat brain: a clue to a common function? / J. Badaut [et al.] // Neurosci. Lett. – 2000. – Vol. 292. – P. 75–78.

24. Human aquaporins: Regulators of transcellular water flow / R. E. Day [et al.] // Biochimica et Biophysica Acta. – 2014. – Vol. 1840. – P. 1492–1506.

25. Corticosteroids induce expression of aquaporin-1 and increase transcellular water transport in rat peritoneum / M. S. Stoenoiu [et al.] // J. of the Am. Soc. of Nephrol. – 2003. – Vol. 14, N 3. – P. 555–565.

26. Титовец, Э. П. Исследование нарушений водного обмена головного мозга методами функциональной магнитно-резонансной визуализации / Э. П. Титовец, А. Ф. Смеянович, Л. П. Пархач // Весці Нац. акад. навук Беларусі. Сер. мед. навук. – 2015. – № 1. – С. 65–72.

References

1. Titovets E. P. The mechanism of oscillating fluid motion in the interstitial space of the brain. *Molekulyarnyie, membrannyie i kletochnyie osnovyi funktsionirovaniya biosistem. Sbornik statey* [Molecular, membrane and cellular bases of the functioning of biosystems. Digest of articles], Minsk, 2016, Part 1, pp. 385–387. (in Russian).

2. Eijkel J. Van den Berg A. Nanofluidics: what is it and what can we expect from it? : Review. *Microfluidics and Nanofluidics*, 2000, vol. 1, pp. 249–267.

3. Louveau A., Smirnov I., Keyes T. J., Eccles J. D., Rouhani S. J., Peske J. D., Derecki N. C., Castle D., Mandell J. W., Lee K. S., Harris T. H., Kipnis J. Structural and functional features of central nervous system lymphatic vessels. *Nature*, 2015, vol. 523, pp. 337–341.

4. Brown S. L., Davies L. S., Speake T., Millar D. I. Molecular mechanisms of cerebrospinal fluid production. *Neuroscience,* 2004, vol. 129, pp. 955–996.

5. Smeyanovich A. F., Titovets E. P., Parkhach L. P., Talabayev M. V., Antonenko A. I., Kalenchik S. I., Basiakova K. V. Instruction for use “Method for diagnosing circulatory disorders of cerebrospinal fluid in the brain” State Scientific Center of Neurosurgery and Neurosurgery, Minsk, 2015. (in Russian).

6. Warach S. Fast magnetic resonance diffusion-weighted imaging of acute human stroke. *Neurology*, 1992, vol. 42 (9), pp. 1717–1723.

7. Okolzin A. V. Possibilities of magnetic resonance spectroscopy on hydrogen in the characterization of brain tumors. *Thesis for the degree of PhD.* St. Petersburg, 2007, p. 206. (in Russian).

8. Nicholson C. Modeling brain extracellular space from diffusion data. *Diffusion Fundamentals*, 2007, vol. 6, pp. 75.1–75.15.

9. Thorne R. G., Nicholson C. *In vivo* diffusion analysis with quantum dots and dextrans predicts the width of brain extracellular space. *PNAS*, 2005, vol. 103 (14), pp. 5567–5572.

10. Sukova E., Nicholson C. Diffusion in Brain Extracellular Space. *Physiological Reviews,* 2008, vol. 88, pp. 1277–1340.

11. Brinker T., Stopa E., Morrison J., Klinge P. A new look at cerebrospinal fluid circulation. *Fluids Barriers CNS*, 2014, vol. 11, p. 10.

12. Abbott N. J. Evidence for bulk flow of brain interstitial fluid: significance for physiology and pathology. *Neurochemistry International*, 2004, vol. 45, pp. 545–552.

13. Orešković, D., Klarica, M. A new look at cerebrospinal fluid movement. *Fluids Barriers CNS*, 2014, pp. 11–16.

14. Davson H., Welch K., Segal M. B. Physiology and pathophysiology of the cerebrospinal fluid. Edinburgh, Churchill-Livingstone, 1987.

15. Titovets E. P. Determination of the parameters of intracranial pressure waves in the diagnosis of edema and hypoxia of the brain. *Dostizheniya meditsinskoi nauki* [Achievements of Medical Science], 2014, issue XVIII , p. 41. (in Russian).

16. Titovets E. P. A new conceptual approach to the consideration of water metabolism of the brain, cerebral edema, hypoxia and ischemia. *Molekulyarnyie, membrannyie i kletochnyie osnovyi funktsionirovaniya biosistem. Sbornik statey*

[Molecular, Membrane and Cellular Basis for the Functioning of Biosystems: Digest of articles.]. Minsk, 2014, part 1, pp. 339–341. (in Russian).

17. Titovets E. P. Aquaporines of man and animals. Fundamental and clinical aspects: monograph. Minsk : Belarusian Science, 2007, p. 239. (in Russian).

18. Nagelhus E. A. Physiological roles of aquaporin-4 in brain. *Physiological Reviews*, 2013, vol. 93 (4), pp. 1543–1562.

19. Verkman A. S. Aquaporins in clinical medicine. *Annual Review of Medicine,* 2012, vol. 63, pp. 303–316.

20. Gundersen G. A. Roles of aquaporin-4 in brain fluid dynamics. Thesis for the degree of PhD. Institute of Basic Medical Sciences. Faculty of Medicine & Centre for Molecular Medicine Norway University of Oslo, 2013, p. 112.

21. Badaut J., Fukuda A. M., Jullienne A., Petry K. G. Aquaporin and brain diseases. *Biochimica et Biophysica Acta*, 2014, vol. 1840 (5), pp. 1554–1565.

22. MacAulay N., Zeuthen T. Water transport between CNS compartments: contributions of aquaporins and cotransporters. *Neuroscience*, 2010, vol. 168, pp. 941–956.

23. Badaut J., Verbavatz J. M., Freund-Mercier M. J., Lasbennes F. Presence of aquaporin-4 and muscarinic receptors in astrocytes and ependymal cells in rat brain: A clue to a common function? *Neuroscience Letters*, 2000, vol. 292, pp. 75–78.

24. Day R. E, Kitchen P., Owen D. S., Bland C., Marshall L.,Conner A. C., Bill R. M., Conne M. T. Human aquaporins: Regulators of transcellular water flow. *Biochimica et Biophysica Acta*, 2014, vol. 1840, pp. 1492–1506.

25. Stoenoiu M. S. Corticosteroids induce expression of aquaporin-1 and increase transcellular water transport in rat peritoneum. *Journal of the American Society of Nephrology*, 2003, vol. 14, no. 3, pp. 555–565.

26. Titovets E. P., Smeyanovich A. F., Parkhatch L. P. Investigation of water brain metabolism disorders by the methods of functional magnetic resonance imaging. *Vestsi Natsyyanal'nai akademii navuk Belarusi. Seriya meditsinskikh navuk* = Proceedings of the National Academy of Sciences of Belarus. Medical series, 2015, no. 1, pp. 65–72 (in Russian).

Информация об авторах

Пархач Людмила Петровна – канд. биол. наук, доцент, ученый секретарь. Республиканский научно-практический центр неврологии и нейрохирургии (ул. Ф. Скорины, 24, 220114, г. Минск, Республика Беларусь). E-mail: parkhachlp@mail.ru.

Ашуров Рахманкул Гурезович – канд. мед. наук, докторант. Республиканский научно-практический центр неврологии и нейрохирургии (ул. Ф. Скорины, 24, 220114, г. Минск, Республика Беларусь).

Смеянович Арнольд Федорович – академик, д-р мед. наук, профессор, заведующий отделом. Республиканский научно-практический центр неврологии и нейрохирургии (ул. Ф. Скорины, 24, 220114, г. Минск, Республика Беларусь). E-mail: ninh@mail.ru.

Титовец Эрнст Петрович – д-р биол. наук, профессор, гл. науч. сотрудник. Республиканский научно-практический центр неврологии и нейрохирургии (ул. Ф. Скорины, 24, 220114, г. Минск, Республика Беларусь). E-mail: eptitovets@gmail.com.

Босякова Екатерина Владимировна – науч. сотрудник. Республиканский научно-практический центр неврологии и нейрохирургии (ул. Ф. Скорины, 24, 220114, г. Минск, Республика Беларусь). E-mail: basiakova.k.v@gmail.com.

Information about the authors

Lyudmila P. Parkhach – Ph. D. (Biol.), Assistant Professor, Scientific Secretary. Republican Research and Practical Center of Neurology and Neurosurgery (24, F. Skorina Str., 220114, Minsk, Republic of Belarus). E-mail: parkhachlp@mail.ru.

Rahmankul G. Ashurov – Ph. D. (Med.),, doctorate thesis researcher. Republican Research and Practical Center of Neurology and Neurosurgery (24, F. Skorina Str., 220114, Minsk, Republic of Belarus.

Arnold F. Smeyanovich – Academician, D. Sc. (Med.), Professor, Head of the Department. Republican Research and Practical Center of Neurology and Neurosurgery (24, F. Skorina Str., 220114, Minsk, Republic of Belarus). E-mail: ninh@mail.ru.

Ernst P. Titovets – D. Sc. (Biol.), Professor, Chief researcher. Republican Research and Practical Center of Neurology and Neurosurgery (24, F. Skorina Str., 220114, Minsk, Republic of Belarus). E-mail: eptitovets@gmail.com.

Katerina V. Basiakova – Researcher. Republican Research and Practical Center of Neurology and Neurosurgery (24, F. Skorina Str., 220114, Minsk, Republic of Belarus). E-mail: basiakova.k.v@gmail.com.