ISSN 1814-6023 (Print)
ISSN 2524-2350 (Online)

УДК 616.5-002.525.6:616-091.8
https://doi.org/10.29235/1814-6023-2019-16-3-357-364

Поступила в редакцию 04.04.2019
Received 04.04.2019

Ю. А. Кузьменко-Москвина[1], Т. А. Бич[2], З. Н. Брагина[2]

[1]Городское клиническое патологоанатомическое бюро, Минск, Республика Беларусь
[2]Белорусский государственный медицинский университет, Минск, Республика Беларусь

ПАТОМОРФОЛОГИЧЕСКАЯ ГЕТЕРОГЕННОСТЬ ВУЛЬВАРНОГО СКЛЕРОАТРОФИЧЕСКОГО ЛИХЕНА

Аннотация. Вульварный склероатрофический лихен (САЛ) – распространенное хроническое мукокутанное заболевание, которое редко диагностируется своевременно и без должного лечения может прогрессировать.

В работе дана морфологическая характеристика вульварного САЛ с нетипичными гистологическими изменениями, которые общепринято считать характерными только для красного плоского лишая (КПЛ).

В ходе исследования биопсийного материала вульвы (n = 83) с морфологически диагностированным САЛ выявлены такие нетипичные признаки, как пилообразная перестройка покровного эпителия, фибриноидный некроз, наличие цитоидных телец и сателлитарного клеточного некроза, геморрагии, папилломатоз, милиумы, преимущественно плазмоцитарный воспалительный инфильтрат, формирование лимфоидных фолликулов, эластоз, ангиокератомаподобное изменение сосудов.

Частая пилообразная перестройка многослойного плоского эпителия, множественные цитоидные тельца и сателлитарный клеточный некроз на фоне САЛ описаны впервые в данном исследовании. Пилообразная перестройка эпидермиса, как правило, является проявлением вульварного САЛ. Перечисленные выше гистологические изменения не могут считаться однозначными критериями КПЛ при дифференциальной диагностике этих заболеваний.

Ключевые слова: вульва, склероатрофический лихен, пилообразная перестройка эпидермиса, цитоидные тельца, сателлитарный клеточный некроз

Для цитирования: Кузьменко-Москвина, Ю. А. Патоморфологическая гетерогенность вульварного склероатрофического лихена / Ю. А. Кузьменко-Москвина, Т. А. Бич, З. Н. Брагина // Вес. Нац. акад. навук Беларусі. Сер. мед. навук. – 2019. – Т. 16, № 3. – С. 357–364. https://doi.org/10.29235/1814-6023-2019-16-3-357-364

Y. A. Kuzmenka-Maskvina[1], T. A. Bich[2], Z. N. Bragina[2]

[1]City Clinical Pathology Bureau, Minsk, Republic of Belarus
[2]Belarusian State Medical University, Minsk, Republic of Belarus

MORPHOLOGICAL DIVERSITY OF VULVAR LICHEN SCLEROSUS

Abstract. Vulvar lichen sclerosus (LS) is a common chronic mucocutaneous disease, which is usually underdiagnosed and tend to progress without adequate treatment.

Morphological characteristics of vulvar LS with unusual histological features.

Vulvar biopsy material (n = 83) with morphologically diagnosed LS was examined histologically and statistically.

Often saw-toothed modification of the epithelium, fibrinoid necrosis, cytoid bodies, satellite cell necrosis, hemorrhages, papillomatosis, milia, predominantly plasma cell inflammatory infiltrate, lymphoid follicles, elastosis, angiokeratoma-like vasculare change were found on the background vulvar LS.

Saw-tooth epidermal change, multiple cytoid bodies and satellite cell necrosis are histological features of LS described for the first time in this study, the former being a frequent presentation of vulvar LS. The mentioned above histological changes cannot appear as features in favor of lichen planus in the differential diagnosis of these diseases.

Keywords: vulva, lichen sclerosus, saw-toothed epithelium, cytoid bodies, satellite cell necrosis

For citation: Kuzmenka-Maskvina Y. A., Bich T. A., Bragina Z. N. Morphological diversity of vulvar lichen sclerosus. *Vestsi Natsyyanal'nai akademii navuk Belarusi. Seriya meditsinskikh navuk = Proceedings of the National Academy of Sciences of Belarus. Medical series*, 2019, vol. 16, no. 3, pp. 357–364 (in Russian). https://doi.org/10.29235/1814-6023-2019-16-3-357-364

Введение. Склероатрофический лихен (САЛ) представляет собой распространенное хроническое идиопатическое заболевание, преимущественно вовлекающее кожу и слизистые оболочки генитальной области, проявляющееся белыми атрофичными пятнами и бляшками. Гистологически САЛ характеризуется выраженным роговым слоем, атрофией покровного многослойного плоского эпителия (МПЭ) и широкой полоской гомогенизированной соединительной ткани под

© Кузьменко-Москвина Ю. А., Бич Т. А., Брагина З. Н., 2019

ним. Без должного лечения САЛ склонен к распространению поражения, а также неопластической прогрессии.

Во всем мире и в Республике Беларусь в частности значимой остается проблема клинико-морфологической гиподиагностики вульварного САЛ. Сформированное поражение значительно легче диагностируется как врачами клинического профиля, так и патологоанатомами. Однако в ряде случаев, в особенности на ранних этапах САЛ, гистологическая картина дерматоза оказывается «смазанной». Нередко на фоне вульварного САЛ выявляются нетипичные для него гистологические изменения, существенно усложняющие морфологическую верификацию данного заболевания. Это требует от врачей смежных специальностей проведения дифференциальной диагностики со спектром схожих нозологических процессов.

Наиболее актуальной является дифференциальная диагностика ранней стадии вульварного САЛ и красного плоского лишая (КПЛ) вульвы. Заболевания имеют схожие клинические и гистологические признаки. Клиническими признаками являются вовлечение кожи и слизистых, наличие эрозий, гистологическими – наличие лимфоцитарного инфильтрата на границе эпидермиса и дермы, вариабельные изменения МПЭ, а также возможность ассоциации с плоскоклеточной карциномой (ПКК) [1]. Критерии, позволяющие проводить дифференциальную диагностику этих двух заболеваний, впервые были предложены M. A. Fung и P. E. LeBoit (1998) [2]. Из 68 случаев генитального САЛ ими были отобраны 9, имевших четкий переход от лихеноидной пограничной реакции к патогномоничному САЛ. Они были изучены с использованием дополнительного окрашивания, в том числе с применением панели антисыворотки к лимфоцитарным антигенам, и сравнены с 6 случаями генитального КПЛ. В воспалительную фазу САЛ выявлялись следующие признаки: псориазиформный лихеноидный паттерн (100 % САЛ, 0 % КПЛ), базальный экзоцитоз (78 % САЛ, 0 % КПЛ), потеря эластических волокон сосочков дермы (100 % САЛ, 33 % КПЛ), утолщение базальной мембраны (44 % САЛ, 0 % КПЛ), атрофия эпидермиса (33 % САЛ, 0 % КПЛ). В свою очередь при КПЛ наиболее частыми признаками являлись наличие множественных цитоидных телец (0 % САЛ, 100 % КПЛ), клиновидный гипергранулез (11 % САЛ, 100 % КПЛ), базальная сквамативация (22 % САЛ, 100 % КПЛ), заострение эпидермальных гребней (11 % САЛ, 83 % КПЛ) [2]. B. Patel с соавт. (2015) [1] в схожем исследовании также подчеркивают, что скудное количество цитоидных телец и отсутствие клиновидного гипергранулеза указывают скорее на наличие САЛ, а не КПЛ. По данным M. P. Hoang, M. A. Selim (2015) [3], выявление хотя бы очаговой пилообразной перестройки эпидермиса свидетельствует о диагнозе вульварного КПЛ и исключает САЛ.

Цель работы – дать морфологическую характеристику вульварного склероатрофического лихена с нетипичными гистологическими изменениями.

Материалы и методы исследования. Объектом изучения явился ретро- и проспективный биопсийный материал кожи и слизистой оболочки наружных гениталий у женщин, отобранный на базе УЗ «Городское клиническое патологоанатомическое бюро» г. Минска с 2012 по 2018 г. Материал был получен из 32 учреждений здравоохранения г. Минска. Кусочки фиксированы в 10 %-ном растворе нейтрального забуференного формалина, залиты в парафиновые блоки, серийно срезаны, помещены на предметные стекла и окрашены гематоксилином и эозином. Исследовано 509 препаратов вульвы, практически в половине из которых (48,5 %, $n = 247$) ретроспективно гистологически был диагностирован САЛ. Оставшиеся случаи включали гистологически подтвержденные дерматиты (КПЛ, вульвит Зуна, экзему, суммарно 6,7 %, $n = 34$), плоскоклеточное интраэпителиальное поражение (ПИП) (7,7 %, $n = 39$), плоскоклеточный рак (8,3 %, $n = 42$), другие процессы (28,9 %, $n = 147$). Репрезентативных наблюдений САЛ было выявлено 83 (83 пациента), в 10 из которых было выполнено дополнительное окрашивание орсеином. Критериями репрезентативности были: правильная ориентация кусочка, отсутствие обширных везикуло-буллезных и артифициальных изменений эпидермиса, размер препарата более 0,4 см. На один случай приходилось от 1 до 2 кусочков.

В случае ретроспективной оценки препаратов была выполнена реклассификация морфологических диагнозов в соответствии с последними клинико-морфологическими рекомендациями Международного Общества Исследований Заболеваний Вульвы и Влагалища (МОИЗВВ, 2015) [4]. Гистологический диагноз САЛ выставлялся при наличии в препарате ороговения покровного

МПЭ, вакуольной дегенерации базальных кератиноцитов (гидропическая дистрофия), утолщенной эпителиальной базальной мембраны, гомогенизации субэпителиальной ткани и хронической воспалительной инфильтрации. Под гомогенизацией понимали замещение субэпителиальной соединительной ткани аморфной стекловидной слабоэозинофильной массой, практически лишенной клеток, с рассеянными эктазированными тонкостенными сосудами и единичными ядрами фибробластов. Эпителиальная базальная мембрана считалась утолщенной, если она была гомогенной, эозинофильной и широкой (больше размера лимфоцита). Стадия САЛ считалась ранней при очаговой гомогенизации субэпителиальных отделов, поздней – при диффузной.

При исследовании материала анализировали изменения со стороны покровного эпителия, подлежащей соединительной ткани и сосудов, особенности состава воспалительного инфильтрата, а также состояние придатков кожи. Роговой слой считали выраженным при увеличении его толщины за счет компактного расположения клеток и потери им нормального вида по типу «плетеной корзины». Под атрофией подразумевали уменьшение общей толщины шиповатого слоя, под сглаженностью – потерю эпидермальных гребней при сохранении нормальной толщины шиповатого слоя, под акантозом – увеличение толщины МПЭ, преимущественно за счет мальпигиева слоя. Пилообразная перестройка (пилообразные изменения) МПЭ характеризовалась наличием неравномерно заостренного (наподобие «зубьев пилы») его нижнего края. Цитоидные, или коллоидные, тельца визуализировались как гомогенные эозинофильные глобулы в области дермо-эпидермального соединения (продукт апоптоза базальных кератиноцитов). Сателлитарный клеточный некроз заключался в апоптотическом кератиноците, окруженном одним или несколькими лимфоцитами. Волосяной фолликул, значительно эктазированный в области перешейка или стержня волоса, формирующий мелкую эпидермальную кисту, трактовался как милиум. Эластоз рассматривали как массивное отложение эластического материала в ретикулярном слое дермы. Ангиокератомаподобные изменения заключались в выраженной эктазии сосудов капиллярного типа, локализующихся в сосочках дермы непосредственно под МПЭ.

Кератиноциты в базальных отделах МПЭ были подразделены на следующие категории: без атипии, с атипией и реактивными изменениями. Базальный кератиноцит без атипии характеризовался овальной формой, скудной эозинофильной цитоплазмой, вытянутым ядром с плотно упакованным мелкодисперсным хроматином без четко видимого ядрышка. Атипия характеризовалась анизонуклеозом, ядерной гиперхромией, наличием кластеров (мелких групп) клеток со скудной цитоплазмой, ядерным гетеро- или эухроматином с хорошо видимым ядрышком. Реактивными изменениями считали появление видимого ядрышка в нормальном или увеличенном в размерах ядре и вариабельном количестве цитоплазмы. При постановке диагноза высокогрейдного ПИП (ВПИП) использовали критерии Классификации опухолей женских репродуктивных органов Всемирной Организации Здравоохранения 4-го пересмотра (ВОЗ, 2014) [5]. Экспрессию p16 (паттерн *block-type*) расценивали как положительную при непрерывном линейном горизонтальном окрашивании ядер и цитоплазмы базальных и супрабазальных отделов МПЭ. Окрашивание p53 ядер отдельных кератиноцитов в базальном или мальпигиевом слоях МПЭ в ярко-коричневый цвет интерпретировали как негативное (паттерн *wild type*). Индекс пролиферативной активности (Ki-67) трактовали повышенным в случаях, если экспрессия наблюдалась в большем количестве базальных и супрабазальных ядер кератиноцитов, чем в сравнительно интактном вульварном МПЭ.

Статистическую обработку проводили с помощью программы «Статистика 10», используя для качественной морфологической характеристики непараметрические показатели. Применяли χ^2, двусторонний вариант точного критерия Фишера по бинарному качественному признаку, логит-регрессию. Относительный риск возникновения пилообразной перестройки МПЭ, сателлитарного клеточного некроза и множественных цитоидных телец (признаки, впервые описанные в данном исследовании) рассчитывали в зависимости от других синхронных изменений в элементе САЛ.

Результаты исследования. В 2/3 наблюдений САЛ (суммарно 65,1 %, n = 54) обнаружены нетипичные гистологические признаки, затрагивающие МПЭ или подлежащие ткани (табл. 1). Эпителиальные изменения включали пилообразную перестройку покровного МПЭ, наличие цитоидных телец, папилломатоза, сателлитарного клеточного некроза. Среди других признаков отмечались фибриноидный некроз, диапедезные геморрагии, милиумы, преобладание плазмо-

цитов или эозинофилов в воспалительном инфильтрате, эластоз, формирование лимфоидных фолликулов, ангиокератомаподобные изменения сосудов. Как видно из табл. 1, описанные выше признаки встречались преимущественно на поздней гистологической стадии САЛ, в ассоциации со сглаженностью МПЭ, выраженным ороговением, дискератозом и реактивными изменениями, а также с поражением зоны с придатками кожи.

Т а б л и ц а 1. **Сравнительная морфологическая характеристика редких гистологических изменений в биопсийном материале вульварного САЛ, *n* (%)**

T a b l e 1. **Comparative morphological characteristics of vulvar lichen sclerosus unusual histological changes in the biopsy material, *n* (%)**

Критерий оценки (гистологические изменения)	Пилообразные изменения эпидермиса (25 (30,1))	Фибриноидный некроз (25 (30,1))	Цитоидные тельца (11 (3,3))	Геморрагии (10 (12,0))	Папилломатоз (7 (8,4))	Милиумы (7 (8,4))	Преимущественно плазмоцитарный инфильтрат (7 (8,4))	Сателлитарный клеточный некроз (5 (6,0))	Эластоз (4 (4,8))
Стадия:									
ранняя	5 (20)	6 (24)	4 (36,4)	1 (10)	4 (57,1)	0 (0)	2 (28,6)	2 (40)	0 (40)
поздняя	20 (80)*	19 (76)	7 (63,6)	9 (90)	3 (42,9)	7 (100)*	5 (71,4)	3 (60)	(100)
Зона:									
без придатков	12 (48)	12 (48)	6 (54,5)	2 (20)	1 (14,3)	0 (0)	3 (42,9)	4 (80)	3 (75)
с придатками	13 (52)	13 (52)	5 (45,5)	8 (80)*	6 (86)*	7 (100)*	4 (57,1)	1 (20)	1 (25)
МПЭ:									
сглаженность и атрофия	22 (88)*	21 (84)	7 (63,6)	8 (80)	5 (71,4)	6 (85,7)	5 (71,4)	4 (80)	2 (50)
акантоз	3 (12)	11 (44)*	4 (36,4)	2 (20)	2 (28,6)	1 (14,3)	2 (28,6)	1 (20)	1 (25)
пилообразность	–	13 (52)*	3 (27,3)	4 (40)	2 (28,6)	2 (28,6)	2 (28,6)	2 (40)	1 (25)
Дискератоз	16 (64)*	18 (72)*	6 (54,5)	6 (60)	6 (86)*	2 (28,6)	6 (86)*	4 (80)	1 (25)
Выраженный роговой слой	25 (100)	25 (100)*	10 (90)	9 (90)	6 (85,7)	7 (100)	6 (85,7)	4 (80)	3 (75)
Базальные кератиноциты:									
без атипии	1 (4)*	2 (8)	1 (9,1)	0 (0)	2 (28,6)	2 (28,6)	1 (14,3)	0 (0)	1 (25)
с реактивными изменениями	22 (88)*	17 (68)	8 (72,7)	9 (90)*	0 (0)	4 (57,1)	4 (57,1)	4 (80)	3 (75)
с атипией	2 (8)	5 (20)	2 (18,2)	0 (0)	2 (28,6)	0 (0)	0 (0)	1 (20)	0 (0)
ВПИП	0 (0)	1 (4)	0 (0)	1 (10)	3 (43)*	1 (14,3)	2 (29)*	0 (0)	0 (0)
Фибриноидный некроз	13 (52)*	–	5 (45,5)	6 (60)*	2 (28,6)	2 (28,6)	4 (57,1)	1 (20)	0 (0)

*$p < 0,05$.

Пилообразная перестройка МПЭ (рис. 1) определялась при вариабельной толщине покровного эпителия (от атрофии до акантоза), однако достоверно чаще – при его сглаженности. Как видно из табл. 1, данный признак был обнаружен в каждом третьем наблюдении (30,1 %, $n = 25$). Выявлена достоверная ассоциация пилообразного изменения эпителия с поздней стадией САЛ, наличием выраженного рогового слоя, реактивных изменений эпителия, дискератоза и фибриноидного некроза. При расчете относительного риска возникновения пилообразной перестройки МПЭ обнаружено, что вышеперечисленные морфологические признаки существенно его повышают (табл. 2).

Т а б л и ц а 2. **Риск возникновения пилообразной перестройки покровного многослойного плоского эпителия в зависимости от особенностей гистологического строения вульварного САЛ**

T a b l e 2. **Risk of saw-tooth epidermal change in dependence on the histological features of vulvar lichen sclerosus**

Гистологический признак	Относительный риск	Доверительный интервал
Диффузная гомогенизация	18,06	2,52–129,51
Сглаженность	7,33	2,34–22,93
Реактивные изменения	6,39	2,08–19,57
Лимфоидные фолликулы	4,96	2,07–11,84
Фибриноидный некроз	4,15	2,21–7,79
Дискератоз	3,38	1,69–6,74

Фибриноидный некроз коллагена в субэпителиальных отделах (табл. 1) отмечался в 1/3 случаев (30,1 %, $n = 25$), преимущественно при поздней стадии заболевания. Достоверно чаще этот признак сочетался с акантозом, пилообразной перестройкой МПЭ, дискератозом, выраженным роговым слоем, наличием лимфоидных фолликулов ($p = 0,00629$) и геморрагий ($p = 0,3586$).

Как видно из табл. 1, цитоидные тельца и сателлитарный клеточный некроз (рис. 2) оказались сравнительно редкими гистологическими изменениями в материале вульварного САЛ, достоверно чаще встречаясь одновременно. Первые были преимущественно множественными и дискретными (90,9 %, $n = 10$), в виде кластеров выявлены единожды (9 %) при поздней стадии САЛ. В целом и цитоидные тельца, и сателлитарный клеточный некроз чаще определялись при поздней стадии САЛ, в зоне без придатков кожи, в сочетании с выраженной кератинизацией, сглаженностью МПЭ, реактивными изменениями. Однако статистической значимости выявлено не было. Согласно расчетам, наличие воспалительного инфильтрата непосредственно под МПЭ увеличивает риск формирования цитоидных телец в 3,85 раза (доверительный интервал (ДИ) 0,52–28,27), а наличие дискератоза повышает вероятность сателлитарного клеточного некроза в 5,75 раза (ДИ 0,67–49,24).

Диапедезные геморрагии (см. табл. 1) выявлены в 12 % случаев ($n = 10$), главным образом при поздней стадии САЛ, достоверно чаще – в зоне с наличием придатков кожи, реактивными изменениями эпителия, фибриноидным некрозом и лимфоидными фолликулами ($p = 0,02$). Папилломатоз (рис. 3), воспалительный (преимущественно плазмоцитарный) инфильтрат и милиумы (рис. 4) при САЛ наблюдались в 7,2 % случаев ($n = 7$) каждый. Статистически значимая связь первых двух признаков обнаружена с дискератозом и ВПИП. Ассоциированное с вульварным САЛ ПИП (см. табл. 1) выявлено в 3,6 % наблюдений ($n = 3$) в форме высокогрейдного поражения. В 2 из них обнаружен p16-положительный (block-type) и p53-отрицательный (wild type) иммунофенотип с высоким Ki-67 (на всю толщу МПЭ), что указывает на присутствие в эпителии вируса папилломы человека (ВПЧ). Папилломатоз и милиумы достоверно чаще отмечались в зоне с наличием придатков кожи. Милиумы часто наблюдались при поздней стадии САЛ, в сочетании с перифолликулярной локализацией воспалительного инфильтрата (100 %, $n = 7$, $p = 0,00001$), недержанием пигмента (100 %, $n = 7$, $p = 0,00174$) и геморрагиями (42,9 %, $n = 3$, $p = 0,02870$), что оказалось статистически значимым.

Как видно из табл. 1, эластоз (4,8 %, $n = 4$) (рис. 5), формирование лимфоидных фолликулов (3,6 %, $n = 3$) и большое количество эозинофилов в воспалительном инфильтрате (2,4 %, $n = 2$) отмечались крайне редко, причем только при поздней стадии САЛ. Следует отметить, что большое

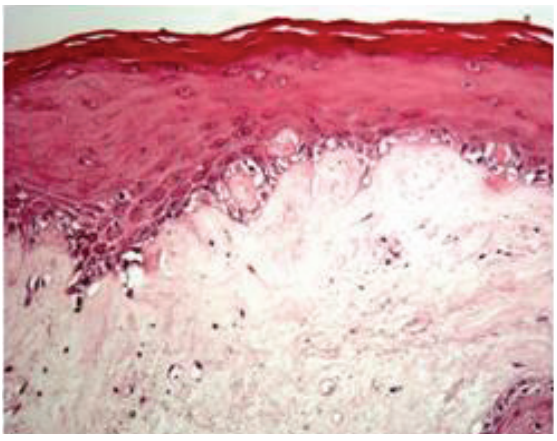

Рис. 1. Ранний элемент САЛ: пилообразная перестройка МПЭ. Окраска гематоксилином и эозином, ×200

Fig. 1. Early stage of LS: saw-tooth change of the surface squamous epithelium. Hematoxylin and eosin staining, ×200

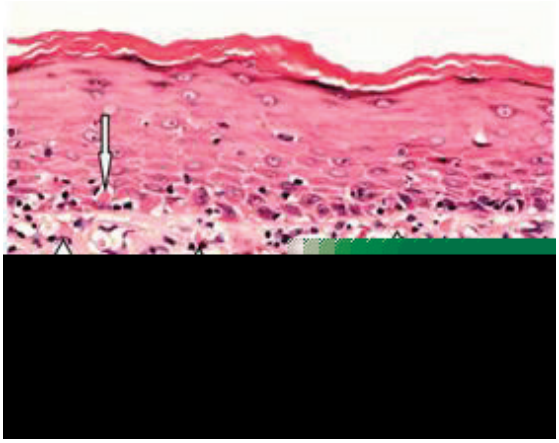

Рис. 2. Ранний элемент САЛ: цитоидные тельца (короткая стрелка) и сателлитарный клеточный некроз (длинная стрелка). Окраска гематоксилином и эозином, ×400

Fig 2. Early stage of LS: cytoid bodies (short arrow) and satellite cell necrosis (long arrow). Hematoxylin and eosin staining, ×400

Кроме того, в приведенной работе впервые выявлена корреляция папилломатоза и преимущественно плазмоцитарного характера воспалительного инфильтрата с ВПИП, наличия милиумов – с поздней стадией дерматоза, периваскулярным воспалительным инфильтратом, недержанием пигмента и диапедезными геморрагиями. Можно предположить, что ассоциация милиумов с поздней стадией САЛ обусловлена длительным существованием элемента поражения САЛ, нарастанием фолликулярного гиперкератоза, с одной стороны, и повреждением придатков кожи клетками воспаления – с другой. Говоря о ВПИП, с морфологической точки зрения папилломатоз можно рассматривать в контексте тканевой дисплазии МПЭ. Превалирование плазмоцитов в инфильтрате при ВПИП, возможно, обусловлено нарушением гуморального иммунного механизма.

Наличие диапедезных геморрагий, лимфоидных фолликулов, ангиокератомаподобной перестройки сосудов, вероятно, также можно связать с длительным гипоксическим эффектом. Элиминация эластических волокон из субэпителиальных отделов соединительной ткани с аккумуляцией последних в ретикулярном слое может отражать процесс репарации соединительной ткани в САЛ (Shiba с соавт., 2014) [6]. В ряде случаев, когда наблюдается повышенная концентрация эластических волокон, морфологи расценивают это как эластический невус [7]. О связи базальной атипии с большой примесью эозинофилов в инфильтрате свидетельствуют ранее опубликованные данные. Так, согласно E. B. Lester с соавт. [8], большое количество эозинофилов в САЛ является прогностически значимым фактором в отношении сосуществующей ПКК ($p = 0{,}014$).

Заключение. На фоне вульварного САЛ могут определяться многочисленные нетипичные гистологические изменения, выявление которых не должно вводить патологоанатома в замешательство. Впервые в данном исследовании прослежена корреляция между милиумами и поздней стадией САЛ, перифолликулярным воспалительным инфильтратом, недержанием пигмента и диапедезными геморрагиями. Кроме того, впервые на фоне вульварного САЛ описаны такие гистологические изменения, как пилообразная перестройка покровного МПЭ, наличие цитоидных телец (в том числе в кластерах) и сателлитарный клеточный некроз. В доступной литературе эти признаки рассматриваются как присущие исключительно КПЛ, а не САЛ. Пилообразная перестройка покровного МПЭ при САЛ, в отличие от КПЛ, достоверно чаще наблюдается на фоне сглаженности эпидермиса и является частой презентацией дерматоза. Опираясь на результаты проведенного исследования, единственным доказательством различия между вышеупомянутыми заболеваниями является наличие очаговой гомогенизации субэпителиальной соединительной ткани наряду с локальным утолщением эпидермальной базальной мембраны.

Конфликт интересов. Авторы заявляют об отсутствии конфликта интересов.

Список использованных источников

1. Patel, B. Extra genital lichen sclerosus et atrophicus with cutaneous distribution and morphology simulating lichen planus / B. Patel, R. Gupta, V. R. Vora // Indian J. Dermatol. – 2015. – Vol. 60, N 1. – P. 105. https://doi.org/10.4103/0019-5154.147873

2. Fung, M. A. Light microscopic criteria for the diagnosis of early vulvar lichen sclerosus. A comparison with lichen planus / M. A. Fung, P. E. LeBoit // Am. J. Surg. Pathol. – 1998. – Vol. 22, N 4. – P. 473–478. https://doi.org/10.1097/00000478-199804000-00013

3. Hoang, M. P. Vulvar pathology / M. P. Hoang, M. A. Selim. – New York : Springer Science+Business Media, 2015. – 505 p.

4. The 2015 International Society for the Study of Vulvovaginal Disease (ISSVD) Terminology of Vulvar Squamous Intraepithelial Lesions / J. Bornstein [et al.] // J. Lower Genital Tract Dis. – 2016. – Vol. 20, N 1. – P. 11–14. https://doi.org/10.1097/lgt.0000000000000169

5. WHO Classification of Tumours of Female Reproductive Organs / C. P. Crum [et al.]. – 4th ed. – Lyon : IARC Press, 2014. – 309 p.

6. Increase of elastic fibers in lichen sclerosus et atrophicus. / Y. Shiba [et al.] // J. Cutan. Pathol. – 2014. – Vol. 41, N 8. – P. 646–649. https://doi.org/10.1111/cup.12342

7. Lichen sclerosus on the penis associated with striking elastic fibers accumulation (nevus elasticus) and differentiated penile intraepithelial neoplasia progressing to invasive squamous cell carcinoma / D. Kacerovska [et al.] // JAAD Case Rep. – 2015. – Vol. 1, N 3. – P. 163–165. https://doi.org/10.1016/j.jdcr.2015.03.004

8. Lester, E. B. Eosinophils in biopsy specimens of lichen sclerosus: a not uncommon finding / E. B. Lester, B. L. Swick // J. Cutan. Pathol. – 2015. – Vol. 42, N 1. – P. 16–21. https://doi.org/10.1111/cup.12445

References

1. Patel B., Gupta R., Vora V. R. Extra genital lichen sclerosus et atrophicus with cutaneous distribution and morphology simulating lichen planus. *Indian Journal of Dermatology*, 2015, vol. 60, no. 1, p. 105. https://doi.org/10.4103/0019-5154.147873

2. Fung M. A., LeBoit P. E. Light microscopic criteria for the diagnosis of early vulvar lichen sclerosus. A comparison with lichen planus. *American Journal of Surgical Pathology*, 1998, vol. 22, no. 4, pp. 473–478. https://doi.org/10.1097/00000478-199804000-00013

3. Hoang M. P., Selim M. A. *Vulvar pathology*. New York, Springer Science+Business Media, 2015. 505 p.

4. Bornstein J., Bogliatto F., Haefner H. K., Stockdale C. K., Preti M., Bohl T. G., Reutter J. The 2015 International Society for the Study of Vulvovaginal Disease (ISSVD) Terminology of Vulvar Squamous Intraepithelial Lesions. *Journal of Lower Genital Tract Disease*, 2016, vol. 20, no. 1, pp. 11–14. https://doi.org/10.1097/lgt.0000000000000169

5. Crum C. P., Herrington C. S., McCluggage W. G., Young R. H. *WHO Classification of Tumours of Female Reproductive Organs. 4th ed*. Lyon, IARC Press, 2014. 309 p.

6. Shiba Y., Ono K., Akiyama M., Fujimoto N., Tajima S. Increase of elastic fibers in lichen sclerosus et atrophicus. *Journal of Cutaneous Pathology*, 2014, vol. 41, no. 8, pp. 646–649. https://doi.org/10.1111/cup.12342

7. Kacerovska D., Michal M., Hora M., Hadravsky L., Kazakov D. V. Lichen sclerosus on the penis associated with striking elastic fibers accumulation (nevus elasticus) and differentiated penile intraepithelial neoplasia progressing to invasive squamous cell carcinoma. *JAAD Case Reports*, 2015, vol. 1, no. 3, pp. 163–165. https://doi.org/10.1016/j.jdcr.2015.03.004

8. Lester E. B., Swick B. L. Eosinophils in biopsy specimens of lichen sclerosus: a not uncommon finding. *Journal of Cutaneous Pathology*, 2015, vol. 42, no. 1, pp. 16–21. https://doi.org/10.1111/cup.12445

Информация об авторах

Кузьменко-Москвина Юлия Александровна – врач-патологоанатом. Городское клиническое патологоанатомическое бюро (ул. Семашко, 8/8, 220045, г. Минск, Республика Беларусь). E-mail: yuliya.k.moskvina@gmail.com

Бич Татьяна Александровна – канд. мед. наук, доцент. Белорусский государственный медицинский университет (пр. Дзержинского, 83, 220116, г. Минск, Республика Беларусь). E-mail: BichTatjana@gmail.com

Брагина Зоя Николаевна – канд. мед. наук, доцент. Белорусский государственный медицинский университет (пр. Дзержинского, 83, 220116, г. Минск, Республика Беларусь). E-mail: Z.N.Bragina@gmail.com

Information about the authors

Yuliya A. Kuzmenka-Maskvina – Pathologist. City Clinical Pathology Bureau, 8/8, Semashko Str., Minsk, Republic of Belarus). E-mail: yuliya.k.moskvina@gmail.com

Tatjana A. Bich – Ph. D. (Med.), Assistant professor. Belarusian State Medical University (83, Dzerzhynskii Ave., 220116, Minsk, Republic of Belarus). E-mail: BichTatjana@gmail.com

Zoya N. Bragina – Ph. D. (Med.), Assistant professor. Belarusian State Medical University (83, Dzerzhynskii Ave., 220116, Minsk, Republic of Belarus). E-mail: Z.N.Bragina@gmail.com