ISSN 1814-6023 (Print)
ISSN 2524-2350 (Online)
УДК 616.31-089.5:611.315:616-08-035
https://doi.org/10.29235/1814-6023-2026-23-4-314-320

Поступила в редакцию 23.04.2026
Received 23.04.2026

С. Л. Кабак, Ю. М. Мельниченко, Р. С. Мехтиев

Белорусский государственный медицинский университет, Минск, Республика Беларусь

МОРФОЛОГИЧЕСКОЕ ОБОСНОВАНИЕ НЁБНОЙ АНЕСТЕЗИИ ЗУБОВ

Аннотация. В исследовании оценивалась эффективность анестезии витальных зубов верхней челюсти (резцов, клыка и премоляров) после введения 0,4–1,0 мл 4%-го раствора артикаина с вазоконстриктором в слизистую оболочку твердого нёба в проекции нёбных альвеолярных отверстий добавочных каналов Canalis Sinuosus (CS) диаметром ≥0,5 мм, предварительно идентифицированных с помощью конусно-лучевой компьютерной томографии (КЛКТ). В работу включили 102 пациентов (148 зубов), эффективность обезболивания оценивали методом электроодонтометрии и субъективными шкалами. Нёбные альвеолярные отверстия выявлялись от центрального резца до второго премоляра, преимущественно в области резцов (25,9 %), со средним диаметром 0,70 ± 0,18 мм. Анестезия наступала через 1–3 мин и сохранялась в течение 25–60 мин. У 8 пациентов на КЛКТ-сканах были выявлены анастомозы между CS противоположных сторон, что обусловило распространение анестезии на контралатеральные зубы. Общая эффективность метода составила 98,2 % (100/102), при этом пульпарная анестезия резцов и клыков достигла 100 %. Два случая недостаточной эффективности (1,8 %) были связаны с ограничением объема анестетика из-за высокой плотности слизистой оболочки. Навигационная инъекция в проекции нёбных альвеолярных отверстий диаметром ≥0,5 мм обеспечивает высокоэффективное обезболивание резцов и клыков за счет доставки препарата в CS к переднему верхнему альвеолярному нерву. Использование минимального объема анестетика без онемения губы и носа делает метод перспективным для эстетической реставрации зоны улыбки. Анестезия премоляров обеспечивается за счет контакта препарата с зубными ветвями верхнего зубного сплетения.

Ключевые слова: нёбные альвеолярные отверстия, нёбная пульпарная анестезия, Canalis Sinuosus, конусно-лучевая компьютерная томография

Для цитирования: Кабак, С. Л. Морфологическое обоснование нёбной анестезии зубов / С. Л. Кабак, Ю. М. Мельниченко, Р. С. Мехтиев // Весці Нацыянальнай акадэміі навук Беларусі. Серыя медыцынскіх навук. – 2026. – Т. 23, № 4. – С. 314–320. https://doi.org/10.29235/1814-6023-2026-23-4-314-320

Sergey L. Kabak, Yuliya M. Melnichenko, Ruslan S. Mekhtiev

Belarusian State Medical University, Minsk, Republic of Belarus

MORPHOLOGICAL RATIONALE OF PALATAL DENTAL ANESTHESIA

Abstract. This study evaluated the efficacy of anesthesia for vital maxillary teeth (incisors, canines, and premolars) following the injection of 0.4–1.0 mL of 4 % articaine with a vasoconstrictor into the palatal mucosa at the projection of palatal alveolar foramina (≥0.5 mm in diameter) of accessory canals of the Canalis Sinuosus (CS) previously identified on cone-beam computed tomography (CBCT). The trial included 102 patients (148 teeth), with anesthesia efficacy assessed by electroodontometry, a verbal pain scale, and a Likert scale. Palatal alveolar foramina were found from the central incisor to the second premolar, most frequently in the central incisor region (25.9 %), with a mean diameter of 0.70 ± 0.18 mm. Anesthesia onset occurred within 1–3 minutes, lasting 25–60 minutes. Midline anastomoses between contralateral CS were detected in eight patients, resulting in spread of anesthesia to the contralateral teeth. The overall efficacy rate was 98.2 % (100/102), with 100 % pulpal anesthesia of the incisors and canines. Two cases of insufficient anesthesia (1.8 %) were attributed to limited anesthetic volume due to dense palatal mucosa. CBCT-guided injection over foramina ≥0.5 mm delivers the anesthetic directly into the CS containing the anterior superior alveolar nerve, providing highly effective pulpal anesthesia for incisors and canines. The method enables the use of a minimal anesthetic volume without lip or nasal numbness, making it suitable for restorations in the “smile zone”. Premolar anesthesia was achieved through contact of the anesthetic with the dental branches of the superior dental plexus.

Keywords: palatal alveolar foramina, palatal pulpal anesthesia, Canalis Sinuosus, cone-beam computed tomography

For citation: Kabak S. L., Melnichenko Y. M., Mekhtiev R. S. Morphological rational of palatal dental anesthesia. *Vestsi Natsyyanal’nai akademii navuk Belarusi. Seryya medytsynskikh navuk = Proceedings of the National Academy of Sciences of Belarus. Medical series*, 2026, vol. 23, no. 4, pp. 314–320 (in Russian). https://doi.org/10.29235/1814-6023-2026-23-4-314-320

Введение. Зубы верхней челюсти иннервируются тремя верхними альвеолярными нервами, отходящими от верхнечелюстного нерва [1]. Передний верхний альвеолярный нерв (ПВАН) обеспечивает чувствительную иннервацию верхних резцов, клыков и окружающих мягких

© Кабак С. Л., Мельниченко Ю. М., Мехтиев Р. С., 2026

тканей [2]. Кроме этого, ПВАН иннервирует верхние премоляры, слизистую оболочку верхнечелюстной пазухи, перегородку и боковую стенку носа, а также слизистую оболочку твердого нёба [1]. Средний верхний альвеолярный нерв присутствует непостоянно, обеспечивая дополнительную чувствительную иннервацию верхних премоляров [1, 3].

ПВАН проходит в костном канале – Canalis Sinuosus (CS), впервые описанном F. W. Jones в 1939 г. [4]. CS берет начало от подглазничного канала, изгибается в медиальном направлении и проходит вдоль передней стенки верхнечелюстной пазухи книзу от подглазничного отверстия. К анатомическим вариантам CS относят наличие одного или нескольких ответвлений в терминальной части канала, которые открываются в переднем отделе твердого нёба или в области альвеолярного отростка на уровне от центрального резца до второго премоляра (так называемые добавочные каналы [5, 6]). Диаметр выходных отверстий указанных каналов, согласно данным D. N. Tomrukçu и T. E. Köse [5], колеблется в диапазоне от 0,57 до 2,88 мм, при среднем значении 1,3 мм. Согласно литературным данным распространенность добавочных каналов CS варьируется в пределах от 15,7 до 100 % [7]. J. Iwanaga et al. [8] предложили называть выходные отверстия добавочных каналов CS на нёбной стороне альвеолярного отростка нёбными альвеолярными отверстиями.

Одним из методов анестезии зубов верхней челюсти является нёбная инфильтрационная анестезия. Этот метод традиционно используется в дополнение к другим методам для обезболивания слизистой оболочки твердого нёба при проведении хирургических вмешательств, лечении периодонтита, удалении зубов и установке имплантатов [9]. Наличие нёбных альвеолярных отверстий потенциально создает возможность для диффузии анестетика к ветвям ПВАН и, соответственно, к обезболиванию пульпы резцов, клыков и премоляров [10].

Цель исследования − оценить эффективность анестезии зубов верхней челюсти (резцов, клыка и премоляров) после введения анестетика в область нёбных альвеолярных отверстий, идентифицированных с помощью конусно-лучевой компьютерной томографии (КЛКТ).

Материал и методы исследования. *Дизайн исследования.* Проведено проспективное одноцентровое исследование серии случаев. Отсутствие контрольной группы обусловлено пилотным характером исследования, направленного на первичную оценку клинической эффективности авторской методики навигационной нёбной анестезии, адаптированной к индивидуальным анатомическим особенностям пациента на основе данных КЛКТ. В исследование включили 102 пациентов (18–70 лет, средний возраст – 36,7 ± 11,8 года), которым в период с ноября 2024 г. по апрель 2025 г. было проведено лечение 148 витальных зубов верхней челюсти (резцов, клыков и премоляров).

Критерии включения и исключения. Критерии включения: возраст – 18–70 лет; необходимость терапевтического или ортопедического лечения витальных зубов верхней челюсти в пределах дентина; наличие на КЛКТ нёбного альвеолярного отверстия диаметром ≥0,5 мм в проекции целевого зуба.

Критерии исключения: апикальный периодонтит; наличие металлических реставраций на исследуемых зубах; незавершенное формирование корней; системные заболевания, влияющие на метаболизм или чувствительность к анестетикам (тяжелые патологии печени и почек, декомпенсированный сахарный диабет); прием антидепрессантов или адреноблокаторов; алкогольная или наркотическая зависимость; подтвержденная аллергия на амидные местные анестетики.

Протокол исследования одобрен Комитетом по биоэтике Белорусского государственного медицинского университета (протокол № 3 от 30.11.2024). Все участники подписали добровольное информированное согласие на участие в исследовании и использование обезличенных клинических данных.

Перед стоматологическим вмешательством проводился анализ данных КЛКТ. КЛКТ-сканы получены на аппарате Planmeca ProMax 3D Max (Хельсинки, Финляндия).

Анализ КЛКТ-сканов проводился в программе Planmeca Romexis Viewer. У всех пациентов идентифицированы отверстия добавочных каналов CS на нёбе диаметром ≥0,5 мм. Учитывалось количество отверстий и уровень их расположения относительно зубов верхней челюсти, а также максимальный диаметр.

Протокол анестезии. Перед инъекцией всем пациентам выполняли аппликационную анестезию 15%-м гелем лидокаина (экспозиция 1–3 мин). Основную анестезию проводили 4%-м раствором артикаина гидрохлорида с вазоконстриктором (1 : 100 000 эпинефрина). Инъекцию выпол-

няли в слизистую оболочку твердого нёба в проекции идентифицированного на КЛКТ нёбного отверстия на уровне целевого зуба под углом 45° к поверхности слизистой. Объем анестетика (0,4–1,0 мл) и глубину введения (3–5 мм) определяли индивидуально на основе клинической оценки толщины и плотности слизистой оболочки: при тонкой, податливой слизистой вводили 0,4 мл на глубину 3 мм, при плотной и толстой – до 1,0 мл на глубину 5 мм. Инъекцию прекращали при упоре иглы в кость или появлении локального побледнения слизистой.

Оценка эффективности. Витальность пульпы до вмешательства оценивали методом электроодонтодиагностики (ЭОД) на аппарате С-Пульс (Foshan COXO Medical Instrument Co., Ltd., КНР); зуб считали витальным при реакции на ток до 40 мкА. Эффективность анестезии оценивали через 3–5 мин после инъекции по отсутствию реакции целевого зуба на ток силой 75–80 мкА. Дополнительно регистрировали время наступления анестезии, ее продолжительность и субъективные ощущения пациентов. Интенсивность боли во время инъекции и лечения оценивали по 5-балльной вербальной описательной шкале (0 – боль отсутствует, 1 – слабая, 2 – умеренная, 3 – сильная, 4 – невыносимая). Удовлетворенность пациентов результатом обезболивания фиксировали по 5-балльной шкале Лайкерта [11]. Оценку проводил независимый исследователь, не участвовавший в выполнении инъекции, что минимизировало риск предвзятости.

Статистический анализ. Статистическую обработку данных проводили в пакете STATISTICA 10.0. Нормальность распределения количественных признаков проверяли критерием Шапиро – Уилка. Поскольку распределение морфометрических параметров (диаметр нёбных альвеолярных отверстий) соответствовало нормальному закону ($p > 0,05$), количественные данные представлены в виде среднего значения и стандартного отклонения (M ± SD). Качественные признаки описаны абсолютными и относительными частотами (n, %).

Для сравнения морфометрических показателей между подгруппами внутри выборки (по полу и стороне расположения отверстий) использовали t-критерий Стьюдента для независимых выборок. Статистически значимыми считали различия при $p < 0,05$.

Обоснование размера выборки. Объем выборки ($n = 102$) определен на основе принципов точности оценки пропорции: для оценки доли успешных случаев при уровне значимости $\alpha = 0,05$ выборка из 102 наблюдений обеспечивает ширину 95 % ДИ ±2,7 % при ожидаемой эффективности в диапазоне 95–100 %, что признано приемлемым для пилотного клинико-анатомического исследования.

Результаты исследований. У 102 пациентов основной группы на КЛКТ-сканах идентифицировано 499 нёбных альвеолярных отверстий, которыми открываются добавочные каналы CS (рис. 1).

Количество отверстий диаметром ≥0,5 мм варьировалось от 1 до 5 на одной половине твердого нёба. Диаметр каналов вблизи нёбных альвеолярных отверстий справа колебался в диапазоне 0,50–1,56 мм, слева – от 0,50 до 1,79 мм, что согласуется с данными литературы [7].

Статистически значимых различий диаметра добавочных каналов в области их выхода на твердом нёбе с правой и левой стороны от средней линии не обнаружено (табл. 1). Тем не менее выявлены гендерные различия. Диаметр отверстий был больше у мужчин в целом, а также с правой стороны по сравнению с левой стороной ($p < 0,05$). В отличие от наших результатов T. von Arx et al. [6] не выявили достоверных различий в диаметре добавочных каналов между мужчинами и женщинами.

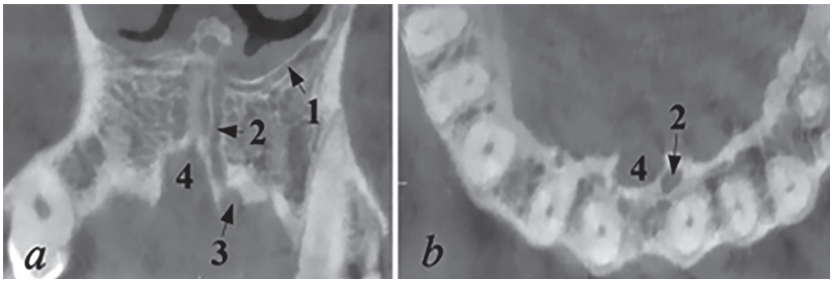

Рис. 1. Пациент М., 44 года: *1* – CS, *2* – добавочный канал CS на уровне центрального резца, *3* – нёбное альвеолярное отверстие, *4* – резцовый канал. КЛКТ, фронтальный (*a*) и аксиальный (*b*) сканы

Fig. 1. Patient M., 44 years old: *1* – CS, *2* – accessory canal of the CS at the level of the central incisor, *3* – palatal alveolar foramen, *4* – incisive canal. CBCT, coronal (*a*) and axial (*b*) scans

Таблица 1. **Диаметр нёбных альвеолярных отверстий**

Table 1. **Diameter of the palatal alveolar foramina**

Диаметр, мм	Мужчины, *n* = 209	Женщины, *n* = 290	Всего, *n* = 499
Слева	0,70 ± 0,16	0,68 ± 0,17	0,72 ± 0,19
Справа	0,75 ± 0,21*	0,69 ± 0,17*	0,69 ± 0,17
Всего	0,73 ± 0,19	0,68 ± 0,17*	0,70 ± 0,18

Примечание. *n* – количество идентифицированных отверстий; * – статистически значимые различия ($p < 0,05$).

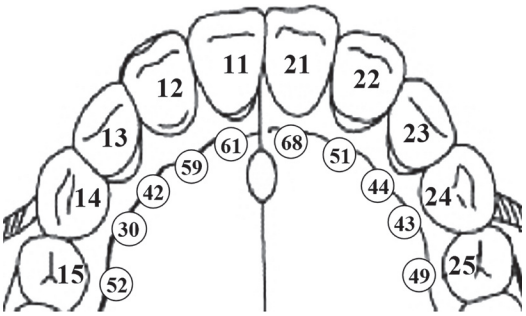

Рис. 2. Количество нёбных альвеолярных отверстий (цифра в круге), локализующихся на уровне зубов верхней челюсти (обозначены по системе нумерации зубов FDI-ISO)

Fig. 2. Number of palatal alveolar foramina (number in circle), located at the level of the maxillary teeth (numbering according to the FDI World Dental Federation notation)

Таблица 2. **Распределение нёбных альвеолярных отверстий относительно зубов верхней челюсти**

Table 2. **Location of palatal alveolar foramina in relation to the maxillary teeth**

Область	Количество отверстий (%)
Второй премоляр	101 (20,2)
Первый премоляр	73 (14,6)
Клык	86 (17,3)
Латеральный резец	110 (22,0)
Центральный резец	129 (25,9)
Всего	**499 (100)**

Нёбные отверстия внутрикостных каналов обнаруживались на всем протяжении от центрального резца до второго премоляра, локализуясь преимущественно в области центральных резцов (рис. 2, табл. 2).

Большинство исследований указывают на то, что добавочные каналы чаще всего локализуются в области центральных или латеральных резцов [6, 7]. Результаты настоящего исследования в целом согласуются с этими данными.

Клинические исходы анестезии. Обезболивание наступало через 1–3 мин (первый симптом – онемение носа) и зависело от объема анестетика, продолжаясь в течение 40–60 мин. При проведении электроодонтометрии после наступления анестезии зубы не проявляли чувствительности при воздействии электрическим током силой до 75 мкА.

Эффективность анестезии в исследуемой выборке составила 98,2 % (100/102; 95 % ДИ 93,5–99,8 %). В двух случаях (1,8 %) наблюдалась недостаточная пульпарная анестезия целевого зуба, и оба были зарегистрированы при лечении премоляров. Анализ протоколов показал, что в этих ситуациях инъекция выполнялась в зону с выраженной плотностью и низкой податливостью слизистой оболочки, что потребовало ограничения объема анестетика до 0,4 мл для предотвращения ишемии тканей и болевых ощущений. Вероятно, меньший объем препарата в сочетании с анатомической особенностью расположения отверстий в дистальных отделах (где иннервация обеспечивается преимущественно ветвями верхнего зубного сплетения, а не прямым

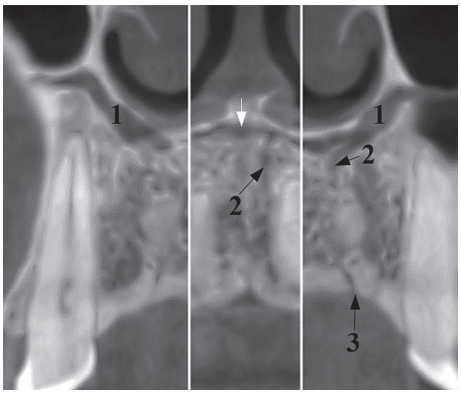

Рис. 3. Пациент З., 23 года: *1* – анастомоз правого и левого CS (белая стрелка),
2 – добавочные каналы CS, *3* – нёбное альвеолярное отверстие. КЛКТ, скорректированные фронтальные сканы

Fig. 3. Patient Z., 23 years old: *1* – anastomosis between the right and left CS (white arrow),
2 – accessory canals of the CS, *3* – palatal alveolar foramen. CBCT, corrected coronal scans

ходом ПВАН в CS) не обеспечил достаточной диффузии к чувствительным нервным окончаниям в пульпе, несмотря на точную навигацию по данным КЛКТ.

Удовлетворенность пациентов результатами обезболивания (по шкале Лайкерта) составила 4,7 ± 0,5 балла, что соответствует оценке «очень удовлетворен». По вербальной описательной шкале 100 из 102 пациентов (98,2 %) отметили отсутствие боли во время лечения; 2 пациента оценили боль как слабую (1 балл), что коррелировало с случаями недостаточной эффективности анестезии.

У 8 пациентов (7,8 %) при односторонней инъекции на уровне от клыка до центрального резца была достигнута анестезия зубов на противоположной стороне зубного ряда (от центрального резца до первого премоляра), что можно объяснить наличием анастомоза двух каналов CS по средней линии (рис. 3).

Эффективность анестезии по типам зубов. При анализе подгрупп метод продемонстрировал 100%-ю эффективность пульпарной анестезии резцов и клыков (88/88 зубов) при наличии нёбных альвеолярных отверстий диаметром ≥0,5 мм. Два случая недостаточной эффективности зарегистрированы в отношении премоляров.

Обсуждение. Описанный в статье метод проводниковой анестезии витальных зубов верхней челюсти основывается на возможности поступления анестетика через отверстия на нёбе к переднему верхнему альвеолярному нерву, расположенному в CS. Такая возможность обосновывается существованием связей между нёбными альвеолярными отверстиями, добавочными каналами, CS и подглазничным каналом, выявляемыми на КЛКТ-сканах [10]. В ряде случаев нами было зафиксировано обезболивание нескольких передних зубов на контралатеральной стороне одновременно с потерей чувствительности целевого зуба на стороне инъекции. W.-Ch. Song et al. [12] выдвинули гипотезу, что неудачи при анестезии центральных резцов после инфраорбитальной блокады связаны с перекрестной иннервацией за счет контралатеральной ветви ПВАН.

Нёбная пульпарная анестезия имеет ряд преимуществ перед уже апробированными в стоматологии методами обезболивания. Она позволяет добиться одной инъекцией (объем анестетика – 0,4–1,0 мл) анестезии сразу нескольких зубов. При использовании инфильтрационной анестезии для этого требуются множественные инъекции.

Инфраорбитальная анестезия не обеспечивает надежного обезболивания верхних центральных и латеральных резцов [13]. Кроме того, щечная инфильтационная и инфраорбитальная анестезии вызывают онемение верхней губы, что нарушает речь и повышает риск травмирования ее слизистой оболочки (прикусывание) в послеоперационном периоде [14].

Предложенный нами метод нёбной анестезии относится к виду проводниковой анестезии. В проанализированной когорте пациентов этот метод обеспечил 100%-ю потерю чувствительности резцов и клыков при наличии в проекции их корней крупных по размеру нёбных альвеолярных отверстий за счет блока всего верхнего переднего альвеолярного нерва. Таким образом, ме-

тод можно рассматривать как самостоятельный доступ к этому нерву наряду с внутриротовым и внеротовым способами выполнения инфраорбитальной анестезии. При введении анестетика в область нёбных отверстий, расположенных на уровне премоляров, он напрямую доставляется в толщу кости к зубным ветвям верхнего зубного сплетения (инфильтрационная анестезия).

Полученная в данном исследовании общая эффективность составила 98,2 % (95 % ДИ 93,5–99,8 %). Два случая недостаточной эффективности (1,8%) были связаны с ограничением объема анестетика из-за высокой плотности слизистой оболочки, что подчеркивает важность индивидуального подбора параметров инъекции с учетом клинической оценки тканей.

Ограничения исследования. Высокая эффективность метода достигнута только после предварительного КЛКТ-отбора пациентов. Подтверждение эффективности метода требует мультицентровых исследований.

Заключение. Инъекция анестетика в проекции нёбных альвеолярных отверстий диаметром ≥0,5 мм, идентифицированных на КЛКТ, обеспечивает высокоэффективную пульпарную анестезию резцов и клыков (100 % в данной выборке) за счет доставки препарата в CS, содержащий передний верхний альвеолярный нерв. Общая эффективность метода составила 98,2 % (95 % ДИ 93,5–99,8 %). Использование минимального объема анестетика (0,4–1,0 мл) позволяет достичь анестезии пульпы целевого зуба без онемения губы и крыла носа, что делает метод перспективным для прямой или непрямой реставрации зубов зоны улыбки. Обезболивание премоляров достигается за счет контакта анестетика с зубными ветвями верхнего зубного сплетения.

Конфликт интересов. Авторы заявляют об отсутствии конфликта интересов.

Список использованных источников

1. Nguyen, J. D. Anatomy, Head and Neck: Alveolar Nerve / J. D. Nguyen, H. Duong // StatPearls. – StatPearls Publ., 2023. – URL: https://www.statpearls.com/point-of-care/36302 (date of access: 03.06.2026).

2. Devathambi, T. J. R. Assessment of canalis sinuosus, rare anatomical structure using cone-beam computed tomography: A prospective study / T. J. R. Devathambi, N. Aswath // Journal of Clinical Imaging Science. – 2024. – Vol. 14. – Art. 8. https://doi.org/10.25259/JCIS_6_2024

3. Iwanaga, J. Palatal Injection does not Block the Superior Alveolar Nerve Trunks: Correcting an Error Regarding the Innervation of the Maxillary Teeth / J. Iwanaga, R. Sh. Tubbs // Cureus. – 2018. – Vol. 10, N 1. – Art. e2120. https://doi.org/10.7759/cureus.2120

4. Jones, F. W. The Anterior Superior Alveolar Nerve and Vessels / F. W. Jones // Journal of Anatomy. – 1939. – Vol. 73, pt. 4. – P. 583–591.

5. Tomrukçu, D. N. Assessment of accessory branches of canalis sinuosus on CBCT images / D. N. Tomrukçu, T. E. Köse // Medicina Oral Patología Oral y Cirugia Bucal. – 2020. – Vol. 25, N 1. – P. e124–e130. https://doi.org/10.4317/medoral.23235

6. Assessment of bone channels other than the nasopalatine canal in the anterior maxilla using limited cone beam computed tomography / T. von Arx, S. Lozanoff, P. Sendi, M. M. Bornstein // Surgical and Radiologic Anatomy. – 2013. – Vol. 35, N 9. – P. 783–790. https://doi.org/10.1007/s00276-013-1110-8

7. CBCT-Based Morphological Study of the Accessory Foramina of the Canalis Sinuosus: Prevalence, Morphological Variants, and Significance for Implant Surgery / S. Schnutenhaus, Ch. Heckemann, W. Götz, C. Olms // Journal of Clinical Medicine. – 2025. – Vol. 14, N 4. – Art. 1083. https://doi.org/10.3390/jcm14041083

8. The greater palatine nerve and artery both supply the maxillary teeth: An anatomic and radiologic study / J. Iwanaga, Y. Takeshita, M. Anbalagan [et al.] // The Journal of the American Dental Association. – 2025. – Vol. 156, N 2. – P. 151–159.e1. https://doi.org/10.1016/j.adaj.2024.11.012

9. Anesthetic efficacies of buccal with palatal injection versus buccal with intra-septal injection in permanent maxillary first molars of pediatric patients / P. Areenoo, Ch. Manmontri, N. Chaipattanawan [et al.] // Journal of Dental Anesthesia and Pain Medicine. – 2022. – Vol. 22, N 4. – P. 239–254. https://doi.org/10.17245/jdapm.2022.22.4.239

10. Anatomical Basis of the Palatal Injection Technique for Pulpal Anesthesia of Maxillary Teeth / S. Kabak, J. Iwanaga, Yu. Melnichenko [et al.] // Clinical Anatomy. – 2025. – Vol. 39, N 2. – P. 134–139. https://doi.org/10.1002/ca.24277

11. Koo, M. Likert-Type Scale / M. Koo, Sh.-W. Yang // Encyclopedia. – 2025. – Vol. 5, N 1. – Art. 18. https://doi.org/10.3390/encyclopedia5010018

12. Microanatomy of the Infraorbital Canal and Its Connecting Canals in the Maxilla Using 3-D Reconstruction of Microcomputed Tomographic Images / W.-Ch. Song, J.-N. Kim, J.-Y. Yoo [et al.] // Journal of Craniofacial Surgery. – 2012. – Vol. 23, N 4. – P. 1184–1187. https://doi.org/10.1097/scs.0b013e3182587a4f

13. A Comparison of the Anterior Middle Superior Alveolar Nerve Block and Infraorbital Nerve Block for Anesthesia of Maxillary Anterior Teeth / I. P. Corbett, A. A. Jaber, J. M. Whitworth, J. G. Meechan // The Journal of the American Dental Association. – 2010. – Vol. 141, N 12. – P. 1442–1448. https://doi.org/10.14219/jada.archive.2010.0106

14. Bilateral versus unilateral mandibular block anesthesia in a pediatric population / C. College, R. Feigal, A. Wandera, M. Strange // Pediatric Dentistry. – 2000. – Vol. 22, N 6. – P. 453–457.

References

1. Nguyen J. D., Duong H. Anatomy, Head and Neck: Alveolar Nerve. *StatPearls*. StatPearls Publ., 2023. Available at: https://www.statpearls.com/point-of-care/36302 (accessed 03.06.2026).

2. Devathambi T. J. R., Aswath N. Assessment of canalis sinuosus, rare anatomical structure using cone-beam computed tomography: A prospective study. *Journal of Clinical Imaging Science*, 2024, vol. 14, art. 8. https://doi.org/10.25259/JCIS_6_2024

3. Iwanaga J., Tubbs R. S. Palatal Injection does not Block the Superior Alveolar Nerve Trunks: Correcting an Error Regarding the Innervation of the Maxillary Teeth. *Cureus*, 2018, vol. 10, no. 1, art. e2120. https://doi.org/10.7759/cureus.2120

4. Jones F. W. The Anterior Superior Alveolar Nerve and Vessels. *Journal of Anatomy*, 1939, vol. 73, pt. 4, pp. 583–591.

5. Tomrukçu D. N., Köse T. E. Assessment of accessory branches of canalis sinuosus on CBCT images. *Medicina Oral Patología Oral y Cirugia Bucal*, 2020, vol. 25, no. 1, pp. e124–e130. https://doi.org/10.4317/medoral.23235

6. von Arx T., Lozanoff S., Sendi P., Bornstein M. M. Assessment of bone channels other than the nasopalatine canal in the anterior maxilla using limited cone beam computed tomography. *Surgical and Radiologic Anatomy*, 2013, vol. 35, no. 9, pp. 783–790.

7. Schnutenhaus S., Heckemann C., Götz W., Olms C. CBCT-Based Morphological Study of the Accessory Foramina of the Canalis Sinuosus: Prevalence, Morphological Variants, and Significance for Implant Surgery. *Journal of Clinical Medicine*, 2025, vol. 14, no. 4, art. 1083. https://doi.org/10.3390/jcm14041083

8. Iwanaga J., Takeshita Y., Anbalagan M. Zou B., Toriumi T., Kunisada Yu., Ibaragi S., Tubbs R. Sh. The greater palatine nerve and artery both supply the maxillary teeth: An anatomic and radiologic study. *The Journal of the American Dental Association*, 2025, vol. 156, no. 2, pp. 151–159.e1. https://doi.org/10.1016/j.adaj.2024.11.012

9. Areenoo P., Manmontri Ch., Chaipattanawan N., Chompu-inwai P., Khanijou M., Kumchai T., Wongsirichat N. Anesthetic efficacies of buccal with palatal injection versus buccal with intra-septal injection in permanent maxillary first molars of pediatric patients. *Journal of Dental Anesthesia and Pain Medicine*, 2022, vol. 22, no. 4, pp. 239–254. https://doi.org/10.17245/jdapm.2022.22.4.239

10. Kabak S., Iwanaga J., Melnichenko Yu., Mekhtiev R., Savrasova N. Anatomical Basis of the Palatal Injection Technique for Pulpal Anesthesia of Maxillary Teeth. *Clinical Anatomy*, 2025, vol. 39, no. 2, pp. 134–139. https://doi.org/10.1002/ca.24277

11. Koo M., Yang Sh.-W. Likert-Type Scale. *Encyclopedia*, 2025, vol. 5, no. 1, art. 18. https://doi.org/10.3390/encyclopedia5010018

12. Song W.-Ch., Kim J.-N., Yoo J.-Y., Lee J.-Y., Won S.-Y., Hu K.-S., Kim H.-J., Koh K.-S. Microanatomy of the Infraorbital Canal and Its Connecting Canals in the Maxilla Using 3-D Reconstruction of Microcomputed Tomographic Images. *Journal of Craniofacial Surgery*, 2012, vol. 23, no. 4, pp. 1184–1187. https://doi.org/10.1097/scs.0b013e3182587a4f

13. Corbett I. P., Jaber A. A., Whitworth J. M., Meechan J. G. A Comparison of the Anterior Middle Superior Alveolar Nerve Block and Infraorbital Nerve Block for Anesthesia of Maxillary Anterior Teeth. *The Journal of the American Dental Association*, 2010, vol. 141, no. 12, pp. 1442–1448. https://doi.org/10.14219/jada.archive.2010.0106

14. College C., Feigal R., Wandera A., Strange M. Bilateral versus unilateral mandibular block anesthesia in a pediatric population. *Pediatric Dentistry*, 2000, vol. 22, no. 6, pp. 453–457.

Информация об авторах

Кабак Сергей Львович – д-р мед. наук, профессор, заведующий кафедрой. Белорусский государственный медицинский университет (пр. Дзержинского, 83, 220083, г. Минск, Республика Беларусь). E-mail: kabakmorph@gmail.com. https://orcid.org/0000-0002-7173-1818

Мельниченко Юлия Михайловна – канд. мед. наук, доцент кафедры. Белорусский государственный медицинский университет (пр. Дзержинского, 83, 220083, г. Минск, Республика Беларусь). E-mail: mjm1980@yandex.ru. https://orcid.org/0000-0002-8742-6973

Мехтиев Руслан Салманович – канд. мед. наук, доцент, заведующий кафедрой. Белорусский государственный медицинский университет (пр. Дзержинского, 83, 220083, г. Минск, Республика Беларусь). E-mail: mekhtiev.r.s@gmail.com. https://orcid.org/0000-0003-0146-6841

Information about the authors

Sergey L. Kabak – D. Sc. (Med.), Professor, Head of the Department. Belarusian State Medical University (83, Dzerzhinsky Ave., 220083, Minsk, Republic of Belarus). E-mail: kabakmorph@gmail.com. https://orcid.org/0000-0002-7173-1818

Yuliya M. Melnichenko – Ph. D. (Med.), Associate Professor. Belarusian State Medical University (83, Dzerzhinsky Ave., 220083, Minsk, Republic of Belarus). E-mail: mjm1980@yandex.ru. https://orcid.org/0000-0002-8742-6973

Ruslan S. Mekhtiev – Ph. D. (Med.), Associate Professor, Head of the Department. Belarusian State Medical University (83, Dzerzhinsky Ave., 220083, Minsk, Republic of Belarus). E-mail: mekhtiev.r.s@gmail.com. https://orcid.org//0000-0003-0146-6841